

سه مورد بیماری رکلین هاوزن یا نوروفیبروماتوز (۱)

نگارش

دکتر حکیمی

رئیس درمانگاه بخش اعصاب
بیمارستان بهلوی

دکتر چهارزی

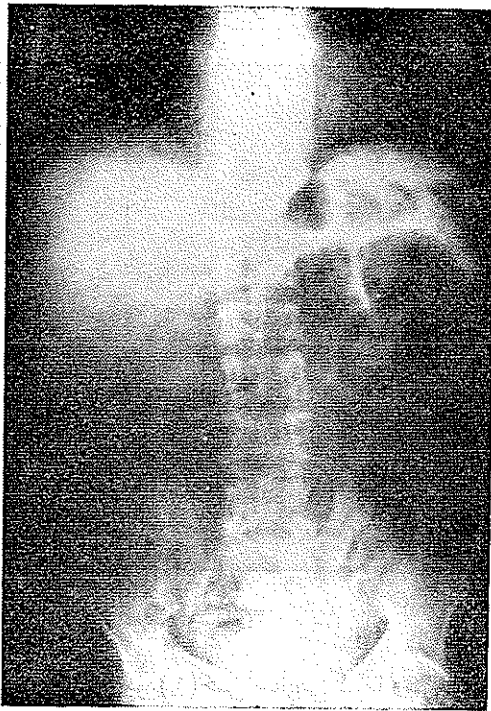
استاد کرسی مغز و بی در رئیس
بخش اعصاب بیمارستان بهلوی

س. ح. ۵۰ ساله اهل دهات کرج بعلت درد های پراکنده در بدن و ضعف قوه حرکتی پاهای بخش اعصاب بیمارستان بهلوی مراجعه و در تاریخ ۲۴/۱۲/۳۶ بستری گردیده است.

سابقه شخصی - بیمار شوهر نکرده است و سابقه بیماری مهمی را بخاطر ندارد. سابقه خانوادگی - پدر و مادر بیمار بعلت نا معلومی فوت کرده اند برادر و خواهر ندارد سابقه بیماری عصبی و عارضه های دردناک را در خانواده خود بیاد ندارد. شروع و پیشرفت بیماری - تاشش ماه قبل بهیچوجه ناراحتی نداشته است و از این تاریخ در ناحیه ران راست بدو مور مور و گزگز و سپس درد شروع شده که بنا باظهار خودش بعلت رطوبت بوده است. دو ماه است که این درد بپا و ساق چپ نیز سرایت کرده است علاوه بر این اخیراً ضعف قوه حرکتی از پای راست شروع شده و تدریجاً هر دو پارا فرا گرفته است و چون با معالجات مختلف نتیجه نگرفته نگرانی بیمار فراهم و بهتران مراجعه نموده است.

حالت عمومی - بیماری است بسیار ضعیف و لاغر وزن ۲۶ کیلو دندانها کثیف و کرم خورده و بیشتر آنها افتاده است. بیمار نسبت بسن خود خیلی پیرتر بنظر میرسد. در صورت و پیشانی چین های زیادی مشاهده میگردد. پوست بدن بخصوص در دستها خشک و چین خورده است. در تمام بدن بخصوص در دستها و پاها و زیر پوست غده های کم و بیش بزرگی با اندازه يك ارزن تا يك نارنگی مشاهده میشود این غدهها نرم و متحرک و بدون درد میباشد. در صورت در ناحیه پائین و خارج لب تحتانی دو غده کوچک دیده میشود.

در ناحیه ششمین فقره پستی و قدردی مایل بر است غده بزرگی باندازه يك نارنگی وجود دارد. رنگ این غده‌ها بنفش و مایل بخاکستری است. بطوری که بیمار اظهار میدارد این غده‌ها از طفولیت وجود داشته و بهیچوجه درد و ناراحتی برای بیمار نداشته است ولی اخیراً بزرگتر و بیشتر شده‌اند و فعلاً هم بیمار بآنها اهمیت نمیدهند. در صورت و روی بینی و پوست دست و بدن لکه‌های رنگی (۱) کم و بیش بزرگی باندازه يك ارزن تا يك پنجره‌بالی و بدون برآمدگی و حدود معینی وجود دارد و بقول خودش این لکه‌ها از اول وجود داشته است.

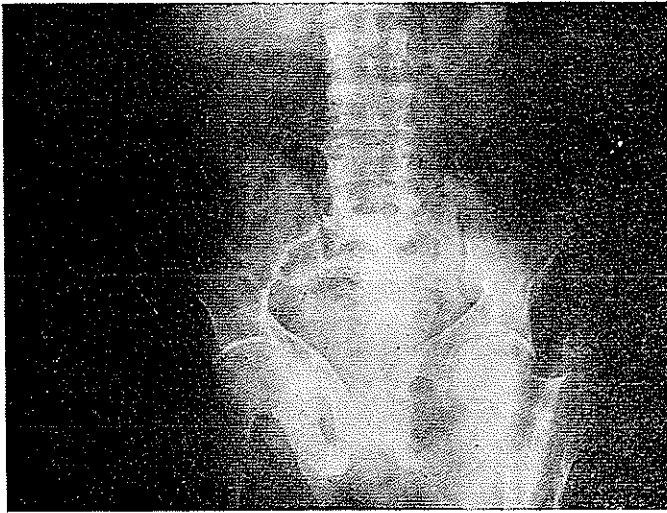


شکل ۱

آزمایش بالینی - I اعصابی:

۱- حرکتی - بیمار در حال خوابیده میتواند پاهای خود را از سطح تخت بلند نماید ولی این حرکات با درد شدید همراه است. بیمار میتواند از سطح تخت خود پائین آمده ولی باشکال میتواند روی پاهای خود بایستند. هنگام راه رفتن مجبور است دست‌های

- خود را بتخت و دیوار تکیه دهد و پس از چند قدم خسته می شود. راه رفتن بیمار کم و بیش اسپاستیک است. قوه حرکتی دستها و شانه و سر و گردن طبیعی است. تنوس عضلانی در تمام بدن کاسته شده و بنظر میرسد بعلت ضعف عمومی ولاغری می باشد.
- ۲- انعکاسها - انعکاسهای زهی کشککی و آشیل در هر دو پاتند است. انعکاس رادیال در دو طرف تندولی انعکاس کویبتال در دو طرف طبیعی است. انعکاسهای پوستی شکمی در دو طرف از بین رفته است. باینسکی در طرف چپ مثبت و در طرف راست بلا جواب است شفر، گودن و اپنهایم در دو طرف بلا جواب است. انعکاسهای پلکی چشمی و قرنیه در دو طرف طبیعی است. انعکاس حلق طبیعی است.



شکل ۲

- ۳- حس - الف - حس ایژ کتیو (۱) حس سطحی گرما و سرما در دستها و پاها بنظر طبیعی است.
- ب- حس سوپژ کتیو (۲). بیمار از دردهای پراکنده بدن بخصوص در ران و پای راست شکایت دارد. این دردها توأم بامور مور و گز گز در تمام بدن می باشد.
- ج- حس عمقی طبیعی است.
- ۴- تعادلی - در بیمار اختلال تعادلی مشاهده نمیشود.

تکلم طبیعی است. نیستاگموس (۱) وجود ندارد. سردرد و سرگیجه نداشته و ندارد.

۵- حواس- قوه شنوائی- بینائی- شامه- ذائقه طبیعی است.

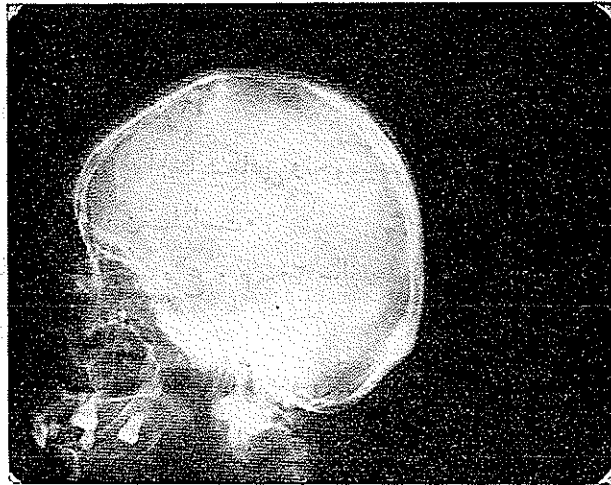
۶- اعصاب جمجمه - اعصاب جمجمه بظاهر سالم میباشد - بلع طبیعی است - پرش

عضلانی دیده نمیشود.

II- قلب و تنفس - قلب و تنفس طبیعی است - فشار خون $\frac{14}{7}$ - نبض ۱۱۲ - تنفس ۱۸

حرارت ۳۶٫۵ است.

III- هاضمه - اشتها ی بیمار نسبتاً خوب است اجابت مزاج طبیعی است.



شکل ۳

IV- قاعدگی - چهار سال است که قاعدگی بند آمده است و قبل از آن هم چندان

مرتب نبوده است.

V- پاراکلینیک - ۱- خون، فرمول شمارش گویچه قرمز ۴۲۰۰۰۰ - گویچه

سفید ۸۰۰۰۰.

سگماتته، ۷- یک هسته بزرگ ۳- لنفوسیت ۲۴- واسر من منفی است کلسترول ۱۷۲

گرم در لیتر - اوره ۰٫۴۰ گرم در لیتر - کلسیم ۹۰ میلی گرم - فسفاتاز یک واحد بودانسکی -

سدیم اتاسیون ۲۵ میلیمتر در ساعت اول میباشد.

۲- آب‌نخاع-آلبومین ۱۲. گرم درلیتر -سیتولوژی ۲ - ۱ عدد لنفوسیت در هر میدان - واسرمن منفی - بنزوان طبیعی است .

۳- ادرار- آلبومین وقتندارد - میکروسکوپی طبیعی است.

۴- پرتونگاری- در رادیوگرافی جمجمه حالت اسفنجی یک نواختی مشهود است ولی تغییرات استخوانی دیگری نمایان نیست - در رادیوگرافی ستون مهره ها و

لگن خاصره، استخوان‌ها دچار نقصان کلسیم شدید و لگن خاصره تغییر شکل واضح یافته - سر استخوان ران حفره مفصلی را بداخل لگن رانده است و در شاخه‌های پویس منطقه‌های

لوزر (۱) نمایان است - این تغییرات نشانه استوما لاسی پیشرفته میباشد. شکل ۱ و ۲ و ۳ - بیوپسی - در آزمایش ریزینی یکی از غده‌های پوستی افزایش دانه‌های رنگی و

نودول نوروفیبروم (۲) دیده میشود .

با توجه بعلائم بالینی و آزمایشگاهی ونحوه پیشرفت بیماری بخصوص نتیجه بیوپسی تشخیص بیماری رگن‌هاوزن مسلم است .

شرح حال ۵۹- دوشیزه ع . م - ۲۰ ساله بعلت فالج دستها و پاها بیخش اعصاب مراجعه وبستری گردیده است .

سابقه شخصی - سابقه بیماری عفونی و مقاربتی را منکر است . قاعدگی مرتب بوده وسابقه حملات تشنجی را نداشته است از سردرد وسرگیجه شکایت نداشته است .

سابقه فامیلی - پدر بیمار بعلت تنگی نفس سه سال قبل فوت کرده است - مادر بیمار سالم ویک برادر وخواهر سالم دارد - درسایر افراد خانواده او بیماری عصبی و پوستی مشاهده نگر دیده است .

طرز شروع وبیشرفت بیماری - از ده ماه قبل احساس گزگز وسوزن سوزن شدن پشت وشانه راست نموده سپس این گزگز پهلوی پای راست سرایت کرده است وبعد از دو ماه

دست راست کم قوه شده است . در این موقع احساس گزگز درد دست چپ هم شروع میشود وبتدریج دست و پای چپ هم کم قوه گردیده است . پیشک معالج خود مراجعه ومدت یک ماه

در بیمارستان نکوئی قم بستری میشود ولی نتیجه نگرفته وچون ناراحتی قلبی وتنگ نفس

• اضافه میشود بوسیله آمبولانس باین بخش منتقل میشود •

حالت عمومی- بیماری است نسبتاً آچاق باحالت عمومی خوب- تکلم و هوش و حواس

او کاملاً طبیعی است •

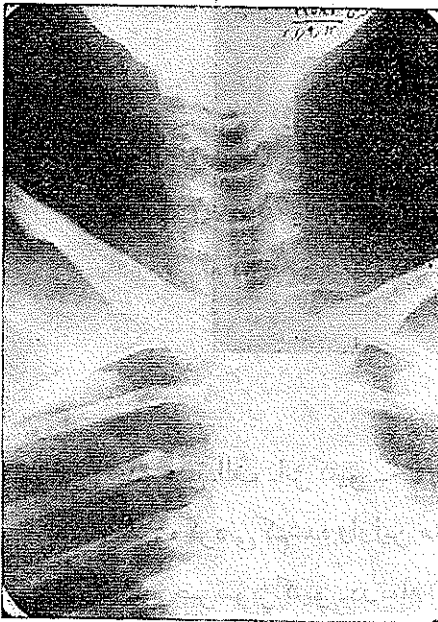
تنفس قدری سطحی است- در صورت و اطراف بینی، دانه های برجسته مشاهده

میشود که بنا بر اظهار بیمار سه ماه است ظاهر شده و بتدریج زیاد گردیده است در تمام

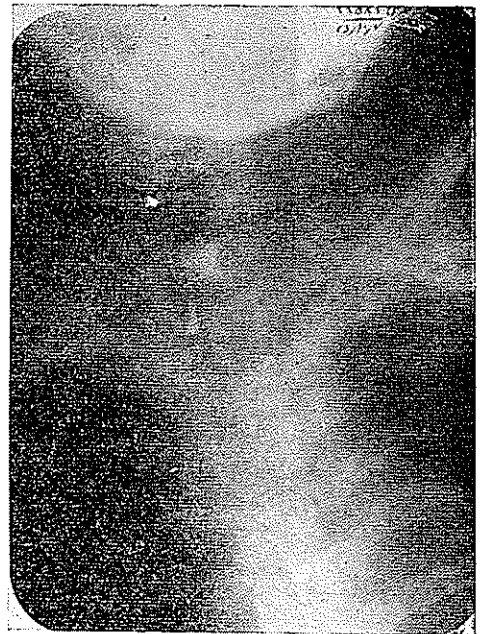پوست شکم و بدن لکه های رنگی (۱) دیده میشود که بقول خودش از طفولیت

وجود داشته این لکه ها صاف و قهوه بزرگی یک ارضن تا ۳×۴ سانتیمتر میباشد پوست

بدن بخصوص در کف دست عرق زیاد مینماید •



شکل ۵



شکل ۶

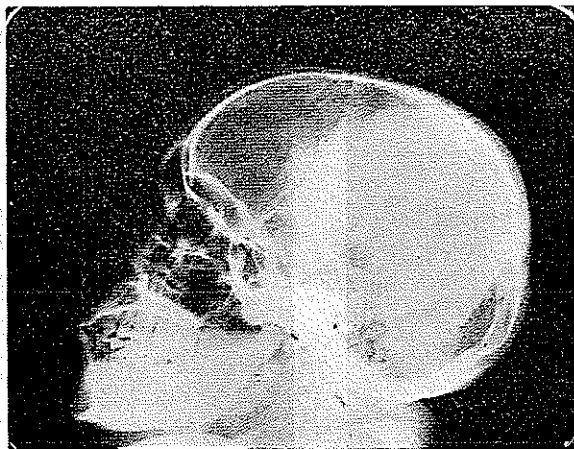
آزمایشات: ۱- عصبی

۱- حرکتی - قوه حرکتی دستها بخصوص دست راست کم شده - در حال خوابیده

میتواند آرنجها را خم نماید ولی قادر ببلند کردن بازو از سطح تخت نمیشد در پاهانیز

قوه حرکتی کم شده است و در موقع بلند کردن پاها زانو خم شده و پاهای خود را نمیتواند
 بیش از چند سانتی متر از سطح تخت بلند نماید بیمار انگشت های دست و پای خود را با شکل
 حرکت میدهد بزحمت میتواند از حال خوابیده روی تخت بنشیند • حتی بکمک پرستار
 هم قادر بحرکت و راه رفتن و ایستادن نمیشود •

۲- انعکاسها- انعکاسهای زهی کشککی و آشیل در هر دو طرف تند و باکلونوس توأم
 است - انعکاسهای شکمی از بین رفته اند - بابنسکی و معادلات آن در هر دو طرف
 مثبت است •



شکل ۶

۳- حس- الف- اثر کتیو- حس لمس- درد- حرارت- فشار در ناحیه پنجمین تا
 هفتمین مهره گردنی کم شده و از این منطقه پائین تخفیف یافته است •
 ب- حس سوئز کتیو- در تمام بدن بیمار احساس مور مور و گزگز مینماید- گاهی
 احساس میکند که یک مورچه در زیر پوست بخصوص در دست راست او حرکت میکند
 بیمار از درد چندان ناراحت نیست •
 ۴- تعادلی- بعلت وجود فالج تعیین اختلال تعادلی در اعضاء مقدور نیست- در
 چشمها نیستاگموس مشاهده نمیشود
 اعصاب جمجمه طبیعی است- جمود عضلانی در کف دست بخصوص منطقه

تنار (۱) مشاهده میشود ولی پرش عضلانی وجود ندارد. ته چشم طبیعی است

II- قلب و تنفس - قلب بنظر طبیعی است - فشارخون $\frac{11}{4}$ - نبض ۱۲۰ - تنفس ۲۴

حرارت طبیعی است - بیماری قدری تنگی نفس دارد

III- هاضمه - اشتهای بیمار رضایت بخش است - گاهی از یبوست شکایت دارد-

کبد و طحال طبیعی است •

IV- ادراری - اختلال ادراری ندارد - مقدار ادرار ۲۴ ساعت طبیعی است •

V- جهازات دیگر - قاعدگی مرتب است

VI- آزمایشگاهی - ۱- خون فرمول و شمارش گویچه سرخ ۳۰۰۰۰۰۰۰۰۰۰۰ گویچه

سفید ۸۲۰۰ - سگمانته ۷۰ با تو نه ۲ - ائوزینوفیل ۲ - منوسیت ۴ - لنفوسیت ۲۲ -

اوره ۰٫۳۶ - گرم در لیتر کلسترول ۲٫۱۴ - گرم در لیتر - کلسیم ۱۰ میلی گرم و فسفر

۳۷ میلی گرم در لیتر و اسر من طبیعی است •

۲- آب نخاع - آلبومین ۰٫۲۵ - گرم در لیتر - کلرور ۸ - گرم در لیتر قند ۰٫۴۸ - گرم

در لیتر - سه عدد گلبول قرمز و ۳ لنفوسیت - ۲ پلی نولکثر در میلی متر مکعب دیده شد - واسر من

منفی و بنزوان طبیعی است •

۳- ادرار - ۱۷ - ستوستروئید ۵٫۵ میلی گرم در ۲۴ ساعت میباشد •

۴- رادیو گرافی ساده جمجمه و فقرات گردنی و پشتی فوقانی طبیعی است شکل ۵ و ۶

در میلو گرافی ماده حاجب سراسر مجرای نخاعی را میپیماید - فقط در ارتفاع

مهره C۶ و C۷ با هستگی عبور مینماید شکل ۴

تشخیص - ۱- تشخیص توپو گرافی، وجود فالج در دست و پاها توأم با اختلال حسی

بدن تا منطقه C۵ وجود عارضه نخاعی را در این منطقه محرز میسازد - از جهت علت فشار

نخاع در منطقه مربوطه مطرح میشود که آزمایش میلو گرافی آنرا تأیید مینماید و چون

در رادیو گرافی ساده مهرهها عارضه بنظر نمیرسد و اختلال حسی در منطقه فوقانی شدیدتر

است تو مور داخل نخاع جلب توجه مینماید و با وجود لکه های قهوه منتشر در تمام پوست

بدن و دانه های برآمده گوشتی در صورت بدون خارش و دردمیتوان گفت که بیمار دچار

بیماری کلین هازن یانوروفیبر ماتوز میباشد.

شرح حال سوم - ص ۲۳ ساله اهل تبریز بعالت دردهای پراکنده در تمام

بدن وضعف حرکتی دستها و پاها ببخش اعصاب مراجعه و در تاریخ ۲۷/۸/۲۴ بستری گردید.

سابقه شخصی - در ۱۴ سالگی قاعده شده - هشت سال قبل از دواج کرده و سه شکم زائیده و سه طفل سالم دار فعلاً حامله ۹ ماهه میباشد - ۱۵ سال قبل حصیه گرفته - دو تومور گوشتی یکی در پشت و دیگری در شکم داشته که اولی را هشت سال قبل و دومی را چهار سال قبل در بیمارستان آمریکائی تبریز عمل کرده و برداشته اند بطوری که گزارش آن را در خواست نمودیم تشخیص بیوپسی آن نوروفیبر و ماتوز بوده است.

سابقه خانوادگی - پدر و مادر بیمار فوت کرده اند - برادر بیمار سالم است - در سابقه خانوادگی بیماری عصبی را بخاطر ندارد.

طرز شروع و پیشرفت بیماری - بنا با اظهار خودش ۵۰ روز قبل از مراجعه احساس درد ناحیه گردن و پشت شانه نموده است - این درد تدریجاً افزوده شده بطوری که فعلاً بدان سبب قادر بحرکت نمیشد از همان موقع هم قوه حرکتی دستها و پاها کاهش یافته است.

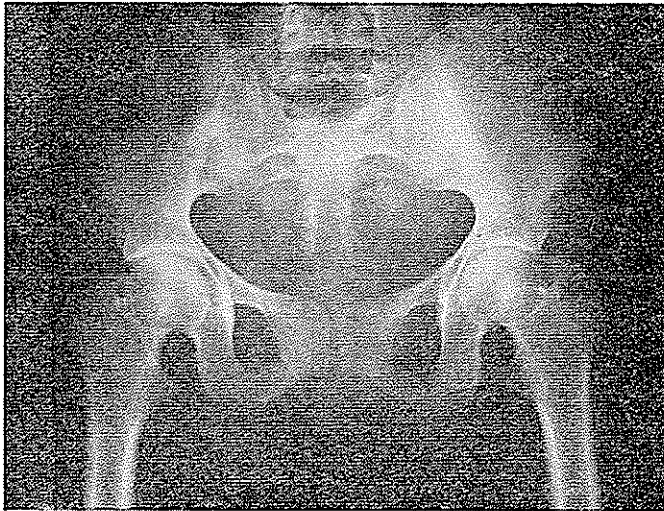
حالت عمومی - بیماری است ضعیف و لاغر اندام پوست برنگ تیره با چین خوردگی - های زیاد با حالتی مجزون و افسرده مرتب از وضع خود شکایت مینماید - در تمام بدن بخصوص روی شکم و سینه برآمدگیهای گوشتی متحرک با قوام نرم و بدون درد و چسبندگی بطور نامنظم مشاهده میشود اندازه آنها از یک ارزن تا یک گرد و است و بعلاوه روی پوست شکم و اعضاء دانه های رنگی فوق العاده زیادی برنگ قهوه شیری وجود دارد - بنا با اظهار بیمار این برآمدگیها و لکهها از طفولیت وجود داشته و بدون مزاحمت بوده است

آزمایش بالینی: I - عصبی

۱ - حرکتی در حال خوابیده بیمار میتواند باشکال دست و پای خود را حرکت دهد بزحمت راه میرود و مجبور است هنگام راه رفتن دست خود را بتخت و دیوار تکیه دهد

قوه عضلانی در دستها و پاها کاهش یافته است. قوه حرکتی دست چپ کمتر از دست راست بوده بطوریکه قادر نیست دست چپ خود را بخوبی بلند نماید و قوه حرکتی پاها کمتر از دستها میباشد. تنوس عضلانی در پاها زیاده از دستها است. حرکات تحمیلی بعلت وجود درد در دستها و پاها باشکال صورت میگیرد ولی حرکات مفصلی طبیعی است.

۲- حس - سوئش کیتو - حس سطحی لمس - درد حرارت بنظر طبیعی میرسد. حس عمقی طبیعی است.



شکل ۷

ابش کیتو دردهای پراکنده و منتشر در تمام بدن بخصوص ناحیه گردن و شانه وجود دارد.

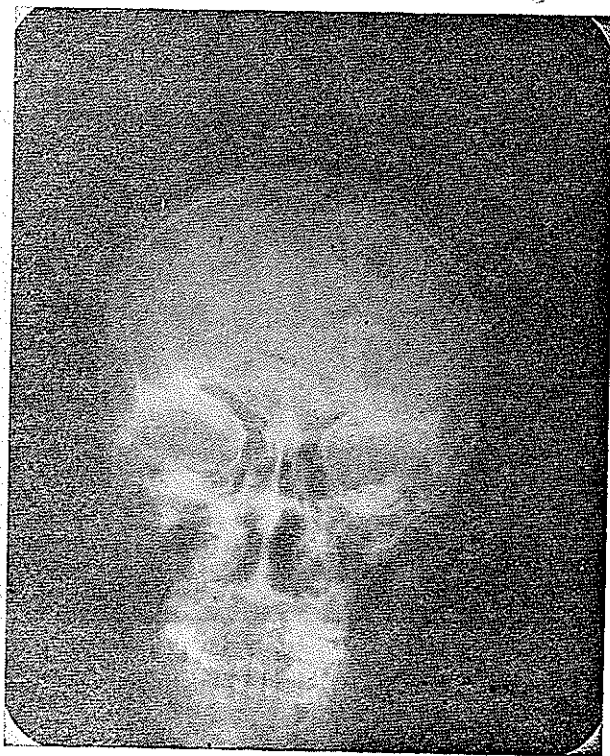
۳- انعکاسی - انعکاسهای زهی در دستها و پاها تند است - انعکاسهای شکمی در دو طرف از بین رفته باینسکی و معادلات آن در دو طرف مثبت است.

۴- تعادلی - اختلال تعادلی بنظر نمیرسد.

۵- اعصاب مجموعه - قوفینائی و شنوائی طبیعی است - سایر اعصاب مجموعه ظاهراً بدون عارضه میباشد.

ضمور عضلانی مشاهده نمیشود. اختلال اسفنکتری ندارد.

II - روانی- بیمار با حالتی افسرده و محزون روی تخت خوابیده از وضع خود نگران است اغلب ناله مینماید و درخواست میکند هر چه زودتر دارویی برای دردهایش تجویز شود حافظه و دقت خوب است + تشخیص زمان و مکان طبیعی است - قوه فهم و شعور نسبتاً خوبست .

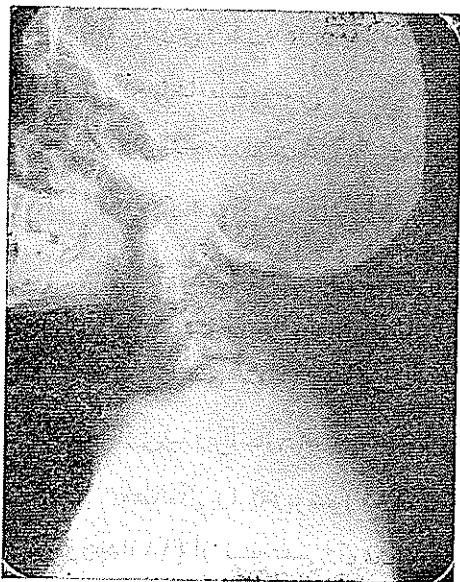


شکل ۸

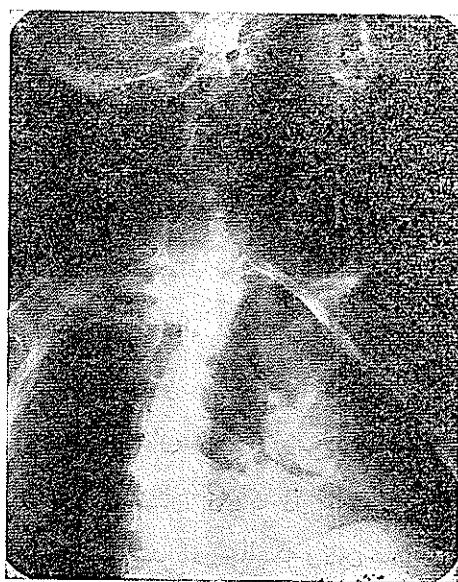
III - جهازات دیگر - قلب و ریه بنظر طبیعی است - فشار خون $\frac{100}{60}$ نبض ۶۷ حرارت طبیعی است - زبان خوب - اجابت مزاج طبیعی است - قاعدگی مرتب بوده است .

IV - آزمایشگاهی ۱- خون - فرمول و شمارش - گویچه سرخ ۴۰۰۰۰۰۰ -

گوچه سفید ۹۲۰۰ - سگمانته ۷۶ - باتونه ۲ - منوسیت ۶ - لنفوسیت ۱۶ است -
 سدیمان تاسیون ۱۵ میلی متر در ساعت اول - واسر من منفی است - اوره ۳۴ ر - گرم در لیتر -
 قند ۱۴۰ گرم در لیتر - فسفر ۳۱ میلی گرم و کلسیم ۱۱۰ میلی گرم در لیتر میباشد -
 ۲- ادرار - آلبومین و قند ندارد - آزمایش میکروسکوپی طبیعی است -
 ۳- آب نخاع - بعلت آبستنی ۹ ماهه و درد و ناراحتیهای دیگر حاضر بگرفتن
 آب نخاع نگردیدولی نتیجه آب نخاع که قبلا در بیمارستان آمریکائی بعمل آمده بقرار
 زیر بوده است :



شکل ۹



شکل ۱۰

فشار ۵۰/۵۵ - سلول ۱۰ - پروتئین ۸۶ - گرم در لیتر - قند ۳۰ ر - گرم در لیتر -
 ۴- رادیوگرافی - در رادیوگرافی استخوانهای جمجمه و لگن خاصره و
 مهره های ستون فقرات که در بخش پرتو نگاری بیمارستان بعمل آمده تغییرات استخوانی
 بشکل کاهش کلسیم نمایان است (شکل ۷-۸-۹) که در انتهای استخوانهای طویل با وضوح بیشتر
 دیده میشود - اندام فقره ۴-۵-۶ گردنی تغییر فاحش یافته و درهم فرو رفته اند - در ناحیه

پنجمین مهره گردنی کوژ (۱) مشاهده میشود (شکل ۱۰) این تغییرات نشانه عارضه اسپوندیلیت (۲) میباشد.

مدتی که بیمار در بخش بستری بود از دردهای شدید شکایت داشت و چون داروهای مسکن بهیچوجه تأثیری در تسکین دردهای او نداشت تقاضای عمل جراحی را مینمود ولی با توجه بضایعات پراکنده و وضع مهره‌های گردنی از عمل خودداری گردید.

اینک از نظر اهمیت موضوع و فور حالات گوناگون این بیماری بیش از آنچه تاکنون تصور میرفته است بدرج مختصر آن میپردازیم.

بیماری رکلین‌هاوزن یا نوروفیبروماتوز بیماری است مادرزاد و گاهی ارثی و فامیلی که با ضایعات پوستی، عصبی، غددی، استخوانی و احشائی همراه است.

تاریخچه - اولین بار اسمیت (۳) در سال ۱۸۴۹ و سپس فولتن در ۱۹۲۹ حالات بالینی آنرا شرح داده‌اند ولی رکلین‌هاوزن در ۱۸۸۲ مشخصات بافت‌شناسی آنرا معین نمود.

پی‌رماری (۵) و لاندوسکی (۶) در ۱۸۹۴ این بیماری را با بروز لکه‌های پوستی ذکر کرده و لا بووری (۷) در ۱۸۹۲ این لکه‌ها را بضایعات انتهائی اعصاب محیطی نسبت داد. رویلیو (۸) در ۱۹۰۰ در این بیماری ضایعات غده فوق‌کلیوی را مشاهده کرد و در این هنگام ماری پ و برانکا (۹) ضایعات استخوانی و احشائی این عارضه را گزارش داد.

مطالعاتی را که ویرشو (۱۰) در ۱۸۶۲ کرده بود نشان داد که در این بیماری نوروم‌ها (۱۱) از نسج عصبی و نورون‌های عصبی بوجود می‌آیند - در حالیکه رکلین‌هاوزن آنها را با اسم نوروم‌های کاذب نامید ولی بعد روکی (۱۲) نشان داد که نسج حقیقی این تومورها از غلاف شوان است و از این رو آنها را نورینوم (۱۳) نام نهاد.

۱-Cyphose

۲-Spondylite

۳-Smith

۴-Fulton

۵-Pierre marrié

۶-Landowski

۷-Labouverie

۸-Revilliod

۹-Marrie P. et Branca

۱۰-Virchow

۱۱-Nevromes

۱۲-Verocay

۱۳-Neurinome

علت - بیماری است مادرزاد و در اشکال عمومی ارثی و گاهی فامیلی است. طبق آمار پریزور و داون پار (۱) از ۱۱۹ بیمار مرد ۴۹ نفر پدرانشان و ۴۶ نفر مادرانشان بیماری مذکور را داشته‌اند و بنا بر تحقیقات هوربیتر (۲) در ۱۹۰۹ انتقال بیماری تا ۵ نسل دیده شده است و این انتقال اغلب مشابه است و در شرح حالاتی که گاردنر (۳) و فرازیر (۴) در ۱۹۳۰ ذکر کرده‌اند از ۲۱۷ بیمار ۳۸ نفر دچار کری هر دو گوش بوده‌اند.

علائم - بسیاری از موارد در این بیماری علائم مشخصی وجود ندارد و اغلب تشخیص ضمن کالبدشکافی معلوم میگردد. در حالات معمولی چهار دسته علائم مهم جلب توجه مینماید: پوستی - توموری - عصبی و استخوانی.

۱- علائم پوستی - این علائم بصورت لکه‌های رنگی (۵) است برنگ قهوه شیرین بدون برآمدگی و حدود مشخص و باشکال و اندازه‌های مختلف بوده و معمولاً از طفولیت وجود داشته و بیشتر در دوره بلوغ ظاهر میشود. نکته جالب توجه اینکه اغلب این لکه‌ها در نقاط پوشیده پوست مثل ناحیه گردن و زیر پستان و زیر بغل و غیره مشاهده میگردد در صورتیکه لکه‌های نیک خیم معمولاً در محل باز بدن دیده میشود

۲- علائم توموری - این غده‌ها ممکن است در نقاط مختلف پوست و یا زیر پوست و بخصوص در مسیر اعصاب محیطی دیده شوند - این برآمدگیها نرم ، متحرک و بدون چسبندگی و درد بوده و برنگ گلی با بنفش و باشکال و اندازه‌های مختلف از یک ارزن تا یک نارنج و بزرگتر که در تمام قسمت بدن (بندرت در کف دست و پا) دیده میشود و گاهی وزن آن مزاحم بیمار میگردد.

پیوله (۶) در ۱۹۰۲ توموری بوزن شش کیلو گرم مشاهده کرده است. تعداد این غده‌ها ممکن است تا چند هزار برسد. نزد بعضی بیماران این تومورها با غده‌های چربی اشتباه میشوند - بنا بر آمار ویشناین (۸) در ۱۹۲۶ در ضایعات نخاعی محل این تومورها بیشتر در ناحیه پشت و در تومورهای اعصاب محیطی در مسیر اعصاب جمجمه مییابد -

۱-Preiser 'Davenport

۲-Horbitz

۳-Gardner

۴-Frazier

۵-Pigmentations.

۶-Piollet

۷-Winstine

تامسن (۱) در ۱۹۱۰ شرح حال ۸۳ بیمار را منتشر کرده و ابتلای اعصاب جمجمه را بنسبت زیر دیده است.

عصب جمجمه ۱۰	مورد ۲۹	عصب جمجمه ۵	مورد ۱۲
« «	« ۱۲	« «	« ۶
« «	« ۶	« «	« ۶
« «	« ۴	« «	« ۴
« «	« ۳	« «	« ۳
« «	« ۳	« «	« ۱

۳- علائم عصبی - مهمترین علائم عصبی اختلالات حسی است که بدو از نوع سوئز کتیو (مور مور- گزگز و درد) بوده و بعداً با اختلال حسی ابرز کتیو (بی حسی) توأم میگردد. این اختلالات حسی موضعی و یا پراکنده بوده و گاهی هم بر حسب محل ضایعه علائم حرکتی بصورت فالجهای شل یا سخت بروز مینماید. گاهی علائم احشائی بصورت دردهای معدی- روده و کلیوی جلب توجه مینماید و بالاخره گاهی علائم غددی ظاهر میشود که تشخیص را مشکل مینماید.

طبق آماری که اسزوندی (۲) و شاگردانش در ۱۹۲۵ منتشر کرده اند مهمترین علائم غددی بصورت علائم آدیسون (۳) و آکرومگالی (۴) و اختلال غده صنوبری (۵) عارض میشود.

۴- علائم استخوانی - ضایعات استخوانی بصور مختلف در استخوانهای دراز و پهن و جمجمه و مهرها ظاهر میشود این ضایعات اغلب بشکل اسفنجی شدن (۵) استخوانها بوده و منظره استئومالاسی را پیدا مینمایند (شرح حال اول) گاهی هم بشکل از دیاد

۱-Thomson

۲-Szondi

۳-Adisson

۴-Acromegalie

۵-Hypophyse

۶-Ostéoporose

ضخامت (۱) استخوانی است که با بیماری پاژه (۲) اشتباه میشود و زمانی بندرت بشکل کیست عارض میگردد و در نتیجه موجب شکستگی های خود بخود میگردد. گاهی استخوان سینه نرم و موجب تغییر شکل قفسه سینه میشود و گاهی هم این تغییرات در مهره ها موجب انحناء پشت بصورت کوژویا اسکولیوز (۳) میگردد و گاهی گردن کوتاه و سرپشانه ها نزدیک شده است ولی معمولاً تغییر شکل لگن جلب توجه مینماید. بالاخره در این بیماری ممکن است ناهنجاری های دیگر مانند اسپینای فیذا (۴)، مننگوسل (۵) و شش انگشتی وغیره دیده شود.

آسیب شناسی - کیفیات ریزینی این تومورها مشخص بوده و مانند سایر نسوج استحالته (۶) مقدار زیادی مواد کولاژن (۷) دارا میباشد و بعلاوه استحالته هیالین (۸) هم بوجود میآید.

سلولهای تومورهای مذکور بشکل توربیون (۹) بوده که هسته های آن کم رنگ و الیاف عصبی بموازات هم قرار گرفته اند پنفلد در ۱۹۳۲ متوجه شد که این تومورها از دو بافت مهم تشکیل یافته اند یکی هسته ها و دیگری رشته ها و بر حسب اینکه کدامیک فزونی داشته باشد منظره بافت تفاوت مینماید ولی آنچه مسلم است در تومورهای پوستی الیاف فزونی کامل دارد - در بعضی موارد این تومورها بخصوص آنهاییکه حجم بزرگی دارند بصورت سرطانی در میآیند و از این رو است که بعضی عقیده دارند که در نزد این بیماران یک استعداد مزاجی و کیفیت مادرزاد برای ابتلاء بسرطان وجود دارد.

کرنوهان (۱۰) و پارکر (۱۱) عقیده دارند قسمت مهمی از مننژ بومها و گلیوماها از بیماری رکلین هاوزن سرچشمه میگیرند.

پاتوژنی - باتمام مطالعاتی که روی این بیماری بعمل آمده است هنوز معلوم نگردیده که آیا این تومورها ناشی از افزایش نسج موجود (۱۲) و یا از پیدایش نسج تازه (۱۳)

۱-Hyperostose

۲-Paget

۳-Scoliose

۴-Spina bifida

۵-Meningocèle

۶-Dégénérescense

۷-Collagène

۸-Deg. Hyaline

۹-Tourbillon

۱۰-Kernohan

۱۱-Parker

۱۲-Hyperplasia

۱۳-Néoplasie

بوخود میآید. پنفلدویانگک(۱) عقیده دارند که ریشه این نوع سلولها جنینی نبوده بلکه نتیجه واکنشی است نسبت بعوامل خارجی وممکن است با کیفیات غیرطبیعی بودن الیاف عصبی بخصوص غلاف شوان(۲) ارتباط داشته باشد بنابراین بظن قوی يك زمينه سوء تشکیلات مادرزاد توأم باتحرکات مختلف در پیدایش این بیماری مؤثر است. درمان- تازمانیکه عوارض ناشی از ازدیاد حجم تومور ویاپیدایش فشار درون جمجمه ویاعارضه های دردناک ناشی از فشار تومور روی ریشه های اعصاب محیطی بعلائم بیماری افزوده نگردد درمان مشخصی نمیتوان مدنظر قرار داد. در صورتیکه عوارض فوق بعلائم بالینی بیماری افزوده گردد باید هرچه زودتر بیمار را برای برداشتن تومور نزد جراح اعصاب اعزام داشت. بعضی از مؤلفین موضوع رادیوتراپی رامطرح نموده و در حالاتی که تعداد تومورها محدود باشد بی نتیجه نخواهد بود.



REFERENCES

1. Smith R. W. (1849). A treatise on the pathology, diagnosis and treatment of neuronoma.
2. Fulton (1929). New. engl. J. med. 200, 1315 [1901.]
3. Pierre Marie et Landowski (1894). D'une maladie caracterisée par la presence de tumeurs cutanées et des nerfs, de pigmentation de la peau, accompagnant un ensemble particulier. Thèse de Paris.
4. Labouverie (1892). Consideration a propos de quelques cas neuro-fibromatose generalisée. Thèse de Nancy.
5. Revilliod (1900). De la neurofibromatose generalisée et ses rapports avec l'insuffisance des capsules surrenales. Thèse de Genève.
6. Marrie et Branca. (1896). Neurofibromatose et lesions intestinales. Bull. et Mém. Soc. méd. Hôp. Paris 21 fev. 1896.
7. Virchow R.(1863). Die krankhaften Geschwulste. Berlin; Hirschwald. [1896].
8. Recklinghausen von. (1882). Uber die multiplen Fibrom der Haut. edit. Hirschwald, Berlin.
9. Verocay. y. (1910). Zieglers Berträge, 481. [1897].
10. Preiser, S.A. and Davenport, C B. (1918). Amer. J. Med. Sci. 56. 507. chapter 103.
11. Harbitz. F. (1909). Arch. intern. Med. 3, 22. [1902].
12. Gardner. W. I. and Frazier, C.H. (1930) Arch. neurol psychiat. Chicago, 23, 266. [1768]. [1902].
13. Piollet, P. (1902). Gaz. Hop. Paris 75. 1345. [1604].
14. Winstine. (1924). y. Cancer. Res. Vol. 8. [1903].
15. Thomson, H A. (1900). Neuroma and neurofibromatosis. Edinburgh; Turnbull and Spears. [1784]. (1901), (1905).
16. Szondi, L. Kenedy, D. and Miskolezy, D. (1925). Arch. dermat. syph. Wien, 1948, 519 [1909].
17. Kernohan y. W. and parker. H.L. (1932).y. nerv. ment. dis. 76. 313. [1907], [1909].
18. Young. y.B. (1939). Lancet 2, 1257. [1593].