

# چند نمونه ابرو و اسیون از کارهای روزانه بخش ارتدنسی دانشکده دندان پزشکی

نگارش

دکتر مصباح

رئیس درمانگاه

دکتر دینیاری

رئیس درمانگاه

دکتر ریاضی

استاد کرسی و رئیس بخش ارتدنسی

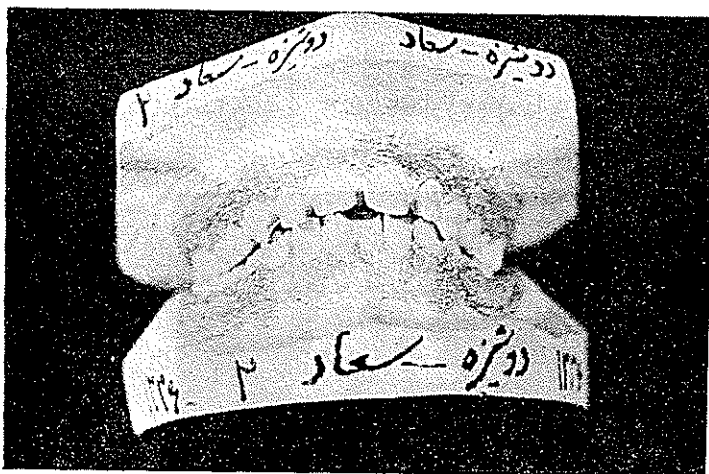
۱- دوشیزه سعاده ۱۳ ساله اهل بیروت در تاریخ ۳۶۲۲۱۸ بعلت داشتن ناهنجاری  
های دندانی و بدشکلی های فکین ببخش ارتدنسی دانشکده دندان پزشکی مراجعه نمود.




پس از بررسی و معاینات کامل دستور رادیو گرافی و فتو گرافی داده شد با ملاحظه  
رادیو گرافی و مطالعات دقیق بر روی قالب اول مریض نوع عارضه بشرح زیر تشخیص  
داده شد

لب فوقانی بعلت عارضه پروگناسی (قالب شماره ۱) همچنین پیش آمدگی و برجستگی  
لب بالا باعث ناراحتی طفل و والدین او گردیده زیرا منظره صورت و لبها بکلی عوض  
شده و در نتیجه پیش آمدگی فک بالا عمل تکلم و صوت نیز بخوبی انجام نمیگرفته است.

علت عارضه - علت عارضه را عوارض نازوفارنژ تشخیص دادیم پس از مراجعه طفل به متخصص گوش و حلق و بینی نظریه ما راجع بوجود وژتاسیون آدنویید تأیید



گردید نکته قابل ملاحظه در این مریض بخصوص وجود عارضه پروگناسی در برادر بزرگتر و




خواهر و بخصوص پدر و مادر اوست زیرا همگی عیناً دارای این عارضه میباشند لذا تشخیص

بدی تشکیلات ارثی (۱) مطرح گردید .

درمان

برای درمان مالفورماسیون معالجات اصلی را بردمان سمپتوماتیک واجب تر دانستیم لذا دستور داده شد وژتاسیون آدنووید برداشته شود .

برای باز کردن واتساع فك از پلاك شكافدار (۲) (مدف) استفاده نمودیم.



این پلاك مدت چندماه دردهان بیمار بود پس از رفع آندوگناسی و ایجاد فاصله در قوس آرواره (مدل شماره ۲) يك آرک فلزی اكسیده نشدنی (۲) و غیر محرك (۴) در دهان بیمار نصب کردیم که با فشارهای يك نواخت و آرامی که بر قوس آرواره وارد میساخت پس از چندماه پروگناسی فك و در نتیجه پروشیلی لبها بهبودی یافت (مدل شماره ۳).

۲- دوشیزه م - ج ۱۰ ساله اهل تهران در تاریخ ۱۹/۱۱/۳۶ بعلت داشتن دندانهای بدشکل و پیش آمدگی دندانها و فك بالا و همچنین برجستگی لب بالا بخش ارتدنیسی دانشکده دندان پزشکی مراجعه نمود والدین طفل اظهار میداشتند شبها هنگام خواب دهان طفل باز است و دائم سرفه میکند و از طرف دیگر بعضی کلمات را نمیتواند بخوبی تکلم کند و هنگام صحبت اغلب آب دهان طفل بخارج پرتاب میشود پس از برداشتن رادیو گرافی و فتو گرافی تشخیص عارضه بترتیب زیر داده شد .

۱-Malformation héréditaire

۲-Fendu

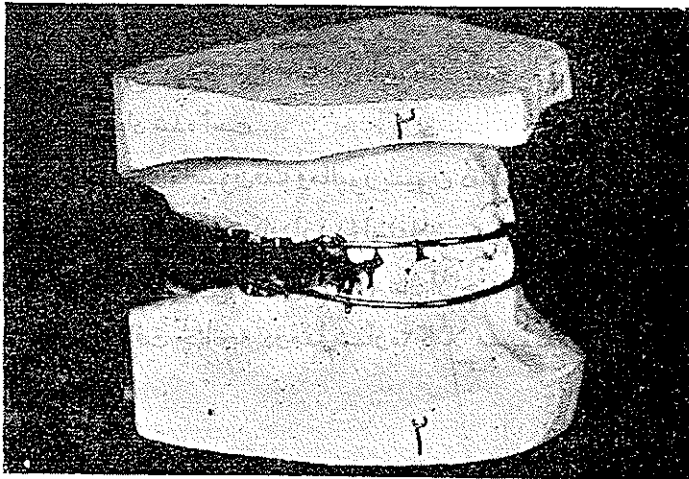
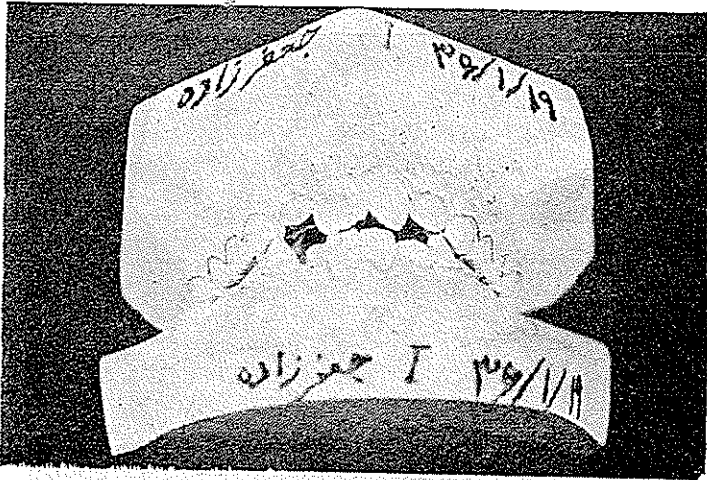
۳-Inextensible

۴-Inexidable

پروگناسی فک بالا (۱)

پروشیلی لب بالا (۲)

بیانس دندان های ثنایا (۳)



روتاسیون دندان های ثنایا (۴) (مدل شماره ۱)

پس از معاینه کامل دیده شد طفل بعلت داشتن بولیپ بینی قادر به تنفس از راه


۱-Prognathic

۲-Prochilie

۳-Bèance

۴-Rétation

بینی نیست و بهمین علت است که از دهان تنفس میکنند بامراجعه به متخصص گوش و حلق و بینی وجود پولیپ تأیید گردید دستور عمل پولیپ داده شد. از طرف دیگر بعلت ضعف عمومی طفل دندان‌های شیری بموقع معین نیافتاده و در نتیجه دندان‌های دائمی بعلت نداشتن



شکل ۷

مکان اصلی خود در خارج قوس آرواره بیرون آمده‌اند بهمین علت پروگناسی و در نتیجه بآنس و پروشیلی لب ایجاد شده است.

برای درمان مالفور ماسیون فک و مالپوزیسیون دندان‌ها ابتدا برای باز کردن فک و ایجاد فاصله بین دندان‌ها از پلاک شکافدار (۱) استفاده نمودیم پس از تأمین فاصله کافی بآستن آرک داخل دهانی و خارج دهانی (مدل شماره ۲) پس از چند ماه پروگناسی فک و روتاسیون دندان‌ها کاملاً بهبودی یافت چنانچه در مدل شماره ۳ کاملاً مشهود است.