

انوکلئاسیون کیست بزرگ سر پانکراس به جای جراحی ویپل در یک کودک هشت ساله: گزارش موردی

تاریخ دریافت مقاله: ۱۳۸۹/۰۲/۲۳ تاریخ پذیرش: ۱۳۸۹/۰۵/۱۹

چکیده

نصرالله استادیان^۱
سید مسیح میررکنی^{*۱}
مریم نورزاده^۲

۱- گروه جراحی عمومی، دانشگاه علوم پزشکی جندی شاپور اهواز، بیمارستان امام خمینی (ره)، اهواز، ایران
۲- گروه جراحی زنان و زایمان، دانشگاه علوم پزشکی تهران، تهران، ایران

* نویسنده مسئول: اهواز، بیمارستان امام خمینی (ره)، گروه جراحی عمومی
تلفن: ۰۹۱۳-۳۵۴۶۱۴۴
email: smmirroknii@live.com

مقدمه: کیست‌های ساده پانکراس از انواع کمپلکس کوچک‌تر بوده و بیشتر در نواحی دیستال پانکراس قرار دارند. معمولاً این کیست‌ها بدون علامت بوده و می‌توانند به‌طور نگهدارنده تحت نظر قرار گیرند ولی تاکنون در مورد درمان کیست‌های بزرگ و علامت‌دار به‌خصوص کیست‌های واقع در سر پانکراس کارآزمایی بالینی انجام نشده است. **معرفی بیمار:** در این گزارش به مطالعه پسر هشت ساله‌ای پرداخته می‌شود که دارای یک کیست حقیقی و بزرگ علامت‌دار در سر پانکراس بود که با انوکلئاسیون کیست به‌جای عمل ویپل و بدون هیچ‌گونه عارضه‌ای در پی‌گیری یک‌ساله تحت درمان قرار گرفت. **نتیجه‌گیری:** با توجه به نادر بودن کیست‌های ساده تاکنون مطالعه‌ای که انواع روش‌های جراحی را در موارد دارای اندیکاسیون با یکدیگر مقایسه نماید انجام نشده است. به‌نظر می‌رسد اعمال بزرگ جراحی نظیر ویپل برای درمان این کیست‌ها نامناسب و دارای مورتالیتی و بالاخص موریبیدیتی قابل توجه‌ای باشند و انوکلئ کردن این کیست‌ها در موارد علامت‌دار ضمن این‌که از نظر درمانی مناسب است با عارضه زودرس و یا دیررسی نیز همراه نباشد، گرچه برای اثبات این نظر انجام مطالعات بیشتر ضروری می‌باشد.

کلمات کلیدی: کیست پانکراس، نئوپلاسم‌های کیستیک پانکراس، انوکلئاسیون.

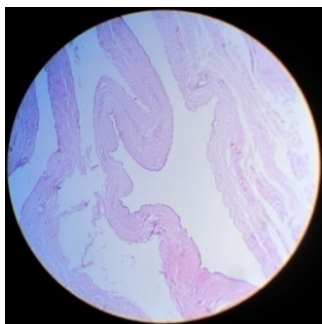
مقدمه

با این ضایعات را پیچیده کرده است.^۷ گرچه اکثر ضایعات کیستی پانکراس غیر مهاجم هستند ولی تاکنون در برخورد با این ضایعات به‌طور شایع از پانکراتکتومی‌های ماژور نظیر پانکراتیکو-دئودنکتومی و یا دیستال پانکراتکتومی استفاده شده است.^۸

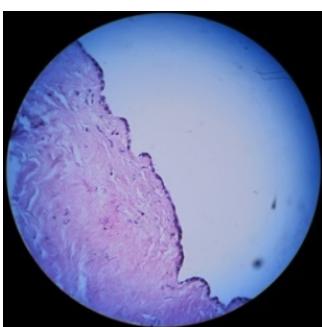
معرفی بیمار

بیمار پسر بچه هشت ساله‌ای بود که از حدود چهار سال پیش براساس اظهار والدین دچار درد شکم در نواحی اپیگاستر و RUQ شده بود. درد مذکور مبهم و گاه‌گاهی بوده و با غذا خوردن ارتباطی نداشت، با تغییر وضعیت بدن نیز تغییر نمی‌یافته است. بیمار در طی این مدت علائم انسداد گوارشی، کاهش وزن و ایکتر و سیری زودرس نیز نداشته است. در تاریخچه بیمار سابقه‌ای از حمله پانکراتیت نیز به‌چشم نمی‌خورد. اسهال، دیابت و سایر علائم نارسایی پانکراس نیز وجود نداشتند. معاینه بیمار فاقد نکته قابل توجهی بود. در آزمایشات پاراکلینیک تست‌های عملکردی کبد، CBC، Na، K، BUN، Cr و BS بیمار همگی در محدوده طبیعی قرار داشتند. بیمار

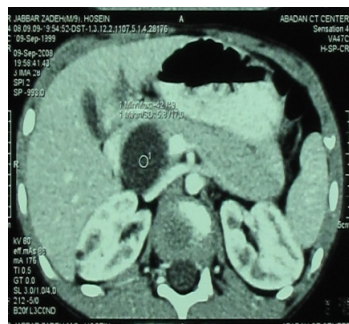
شیوع ضایعات کیستی پانکراس (Pancreas) در اتوپسی‌ها تقریباً ۲۴٪ می‌باشد.^۱ اکثر ضایعات کیستی پانکراس کیست کاذب (Pseudocyst) بوده و در بیمارانی دیده می‌شود که دارای سابقه پانکراتیت می‌باشند در حالی‌که کیست‌های ساده معمولاً به‌طور اتفاقی و در افرادی کشف می‌گردند که سابقه‌ای از بیماری پانکراس نداشته‌اند و مشخصات تصویربرداری آن‌ها در سونوگرافی و CT Scan شبیه سایر کیست‌های خوش‌خیم می‌باشد.^۲ کیست‌های منفرد حقیقی پانکراس بسیار نادر هستند.^۳ تشخیص‌های افتراقی این ضایعات تاکنون چالش برانگیز بوده‌اند.^۴ نادر بودن کیست‌های اپیتلیالی خوش‌خیم پانکراس دلیل ناچیز بودن اطلاعات موجود در زمینه خصوصیات بالینی و درمان مناسب آن‌ها می‌باشد.^۵ طی سال‌های اخیر افزایش استفاده از روش‌های تصویربرداری مقطعی سبب افزایش تشخیص کیست‌های کوچک و بدون علامت پانکراس شده است.^۶ اکثر کیست‌های پانکراس بدون علامت هستند ولی توانایی بالقوه آن‌ها در ترانسفورماسیون بدخیمی و یا ایجاد پانکراتیت نحوه برخورد



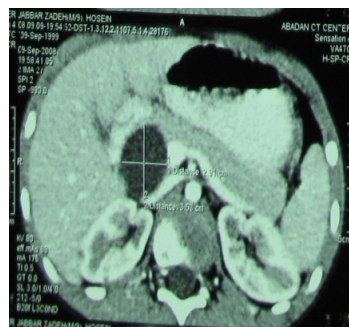
شکل-۳: نمای پاتولوژی ضایعه با بزرگنمایی ۱۰۰ برابر



شکل-۴: نمای پاتولوژی ضایعه با بزرگنمایی ۴۰۰ برابر



شکل-۱: CT شکم با کنتراست وریدی و خوراکی: کیست سرپانکراس (۲۳×۳۵mm)



شکل-۲: CT شکم با کنتراست وریدی و خوراکی: کیست سرپانکراس با هانسفیلد معادل مایع

جدار شکم به پوست فیکس گردید. بیمار دوره پس از عمل خود را بدون هیچ‌گونه مشکلی طی نموده و درن لوله‌ای پس از هفت روز خارج گردید. کیست مذکور تحت بررسی پاتولوژیک قرار گرفت که در شکل ۳ ضایعه فوق با بزرگنمایی ۱۰۰ برابر و در شکل ۴ با بزرگنمایی ۴۰۰ برابر مشاهده می‌گردد. گزارش پاتولوژی ضایعه حاکی از یک کیست اپیتلیالی حقیقی در سرپانکراس بدون شواهد بدخیمی بود. بیمار برای یک‌سال پی‌گیری شد و در طی این مدت هیچ‌گونه عارضه‌ای در وی مشاهده نگردید.

بحث

در سال ۱۹۹۸ Tanno S، یک خانم ۵۳ ساله و یک پسر ۱۶ ساله با کیست منفرد حقیقی پانکراس را گزارش نمود که در اولی کیست بدون علامت بوده به‌طور اتفاقی کشف شد و در دومی با درد شکم ظاهر یافته بود. کیست در هر دو تک‌حفره‌ای بوده و در دم پانکراس قرار داشت و هر دو بیمار با دیستال پانکراتکتومی تحت درمان قرار

تحت سونوگرافی از شکم و لگن قرار گرفت که در آن یک ضایعه کیستی در موقعیت سر پانکراس به قطر تقریبی ۳۵ میلی‌متر مشاهده شد و سایر احشا شکمی و لگنی نرمال گزارش شدند. متعاقباً تحت CT Scan شکم با کنتراست وریدی و خوراکی قرار گرفت که همان ضایعه کیستی در موقعیت سر پانکراس به ابعاد ۳۵ در ۲۳ میلی‌متر مشاهده شد. کلیشه CT Scan مذکور در شکل‌های ۱ و ۲ مشاهده می‌شود. جدار کیست فاقد کلسیفیکاسیون، نامنظمی واضح و ندولاریتی می‌باشد و اسکار مرکزی نیز در آن دیده نمی‌شود. در تشخیص‌های افتراقی مطرح شده علاوه بر ضایعات کیستی پانکراس، کیست کلدوک و حتی دوپلیکاسیون دئودنوم نیز مطرح بودند. با توجه به علامت‌دار بودن ضایعه و قطر بزرگ‌تر از سه سانتی‌متر آن، بیمار تحت لاپاروتومی قرار گرفته و ضایعه که با جداری نازک در سر پانکراس قرار داشت با دقت و به‌طور کامل انوکله گردید، سپس در محل کیست یک عدد درن لوله‌ای قرار داده شده و پس از خروج از

علامت مراجعه نموده و با دیستال پانکراتکتومی وسیع با حفظ طحال تحت درمان قرار گرفت.^{۱۲} Carboni F. مطالعه گذشته‌نگری را بر روی ۳۰ بیمار که بین سال‌های ۱۹۹۳ تا ۲۰۰۵ به علت نئوپلاسم کیستی پانکراس تحت بررسی قرار گرفته بودند انجام داد و به نتایج زیر دست یافت: متوسط سن بیماران ۶۳ سال و ۶۳٪ زن بودند. ۴۰٪ از بیماران علامت‌دار و ۲۹ بیمار تحت جراحی قرار گرفته بودند. بر اساس آنالیز پاتولوژیک ضایعه ۱۳ بیمار سیستم آدنوم سرورزی، ۹ بیمار سیستم آدنوم موسینی، سه بیمار سیستم آدنوکارسینوم موسینی، چهار بیمار نئوپلاسم موسینی داخل مجرای پاپیلاری و یک بیمار نئوپلاسم سودوپاپیلاری جامد داشتند. مورتالیتی در ۶/۵٪ و موربیدیتی پس از عمل در ۴۱٪ و نیاز به عمل مجدد در ۶/۵٪ از بیماران گزارش شد.^{۱۳}

با توجه به نادر بودن کیست‌های ساده^۳ تاکنون مطالعه‌ای که انواع روش‌های جراحی را در موارد دارای اندیکاسیون با یکدیگر مقایسه نماید انجام نشده است. به‌طور کلی برای درمان کیست‌های نئوپلاستیک دم پانکراس، دیستال پانکراتکتومی با یا بدون حفظ طحال،^{۱۲} برای کیست‌هایی که در گردن پانکراس قرار دارند پانکراتکتومی سنترال و بازسازی با پانکراتیکو-گاستروستومی یا پانکراتیکو-ژژونوستومی^۵ و برای کیست‌هایی که در سر پانکراس قرار دارند پانکراتیکو-دئودنکتومی یا عمل وییل انجام می‌شود.^۴ اما برای درمان کیست‌های ساده تاکنون روش استاندارد معرفی نشده است و به‌نظر می‌رسد اعمال بزرگی که به آن‌ها اشاره شد برای این کیست‌ها نامناسب و دارای مورتالیتی و بالاخص موربیدیتی قابل توجه‌ای باشند و انوکله کردن این کیست‌ها در موارد علامت‌دار ضمن این‌که از نظر درمانی اقدامی مناسب است با عارضه زودرس و یا دیررسی نیز همراه نباشد،^{۱۰،۱۱} گرچه برای اثبات این نظر انجام مطالعات بیشتر ضروری می‌باشد.

گرفتند.^۳ Fiamingo P. یک خانم ۲۶ ساله را با یک کیست منفرد حقیقی در پانکراس گزارش کرد که در MRI و CT Scan تک‌حفره‌ای و در سرپانکراس قرار داشت. وی کیست را اکسیزیون کرده پانکراتیکو-ژژونوستومی لوپ به‌روش Roux-en-Y انجام داد ولی پس از عمل بیمار به علت تنگی مجرای ویرسونگ دچار حملات راجعه پانکراتیت گردید به‌همین دلیل شش ماه بعد مجدداً تحت عمل پانکراتیکو-ژژونوستومی لوپ به‌روش Roux-en-Y قرار گرفت.^۴ Kim AW. خانم ۳۸ ساله‌ای را با یک کیست خوش‌خیم بدون علامت در گردن پانکراس گزارش نمود که با سنترال پانکراتکتومی تحت لاپاراتومی رزکسیون گردید.^۵ Takahashi O. خانم ۵۰ ساله‌ای را گزارش نمود که دارای یک کیست ۱۲ سانتی‌متری در RUQ بین سطح تحتانی کبد و کولون صعودی بود که در CT Scan هموژن و دارای لبه‌های صاف بود. در ERCP بین کیست و مجاری پانکراتیک ارتباطی وجود نداشت. بیمار تحت لاپاراتومی قرار گرفت و یک کیست در سر پانکراس یافت شد که دارای دیواره نازکی بوده و جهت خروج کیست بدون پاره شدن آن پانکراتیکو-دئودنکتومی انجام شد و در بررسی پاتولوژی تشخیص کیست منفرد حقیقی پانکراس مطرح شد.^۹

Cioffi U. خانم ۲۲ ساله‌ای را گزارش نمود که دارای یک کیست علامت‌دار حقیقی در سر پانکراس در مجاورت IVC، درخت صفراوی، دئودنوم و کلیه راست بود و کیست تحت انوکلهاسیون لاپاروسکوپی قرار گرفت و در پی‌گیری یک‌ساله بیمار هیچ‌گونه علامت و عارضه‌ای پیدا نکرد.^{۱۰} Heindryckx E. خانم ۴۶ ساله‌ای را با یک کیست منفرد حقیقی علامت‌دار در سر پانکراس گزارش نمود که به‌وسیله اکسیزیون لوکال تحت لاپاراتومی خارج گردید و بیمار پس از عمل مشکلی پیدا نکرد.^{۱۱} Caillot JL. خانم ۳۴ ساله‌ای را با یک کیست بزرگ در دم پانکراس گزارش نمود که با یک توده بدون

References

- Kimura W, Nagai H, Kuroda A, Muto T, Esaki Y. Analysis of small cystic lesions of the pancreas. *Int J Pancreatol* 1995;18(3):197-206.
- Bergin D, Ho LM, Jowell PS, Pappas TN, Paulson EK. Simple pancreatic cysts: CT and endosonographic appearances. *AJR Am J Roentgenol* 2002;178(4):837-40.
- Tanno S, Obara T, Izawa T, Sasaki A, Fujii T, Nishino N, et al. Solitary true cyst of the pancreas in two adults: analysis of cyst fluid and review of the literature. *Am J Gastroenterol* 1998;93(10):1972-5.
- Fiamingo P, Veroux M, Gringeri E, Mencarelli R, Veroux P, Madia C, et al. True solitary pancreatic cyst in an adult: report of a case. *Surg Today* 2005;35(11):979-83.
- Kim AW, Cacciopo JR, Golshan MA, Templeton AC, Prinz RA. Pancreatic epithelial cyst in an adult treated by central pancreatectomy. *J Gastrointest Surg* 2001;5(6):634-7.

6. Allen PJ, D'Angelica M, Gonen M, Jaques DP, Coit DG, Jarnagin WR, et al. A selective approach to the resection of cystic lesions of the pancreas: results from 539 consecutive patients. *Ann Surg* 2006;244(4):572-82.
7. Spinelli KS, Fromwiller TE, Daniel RA, Kiely JM, Nakeeb A, Komorowski RA, et al. Cystic pancreatic neoplasms: observe or operate. *Ann Surg* 2004;239(5):651-7; discussion 657-9.
8. Tien YW, Hu RH, Hung JS, Wang HP, Lee PH. Noninvasive pancreatic cystic neoplasms can be safely and effectively treated by limited pancreatectomy. *Ann Surg Oncol* 2008;15(1):193-8.
9. Takahashi O, Kondo S, Hirano S, Ambo Y, Tanaka E, Morikawa T, et al. Solitary true cyst of the pancreas in an adult: report of a case. *Int J Gastrointest Cancer* 2001;30(3):165-70.
10. Cioffi U, De Simone M, Santambrogio R, Fortis D, Ferrero S, Ciulla MM, et al. Laparoscopic enucleation of solitary true pancreatic cyst in an adult. *J Gastrointest Surg* 2003;7(7):921-4.
11. Heindryckx E, Van Steenberghe W, Van Hoe L, Vanbeckevoort D, Ectors N, Baert AL. Solitary true cyst of the pancreas. *Eur Radiol* 1998;8(9):1627-9.
12. Caillot JL, Rongieras F, Voiglio E, Isaac S, Neidhardt JP. A new case of congenital cyst of the pancreas. *Hepatogastroenterology* 2000;47(34):916-8.
13. Carboni F, Lepiane P, Santoro R, Lorusso R, Mancini R, Proposito D, et al. Cystic pancreatic neoplasms: 12-year surgical experience. *J Exp Clin Cancer Res* 2006;25(2):167-75.

Enucleation of a large true cyst in the head of pancreas instead of Whipple procedure in an 8-year old boy: a case report

Received: June 13, 2010 Accepted: August 10, 2010

Abstract

Nasrollah Ostadian MD.¹
S.Masih Mirrokni MD.^{1*}
Maryam Noorzadeh MD.²

1- Department of General Surgery,
Imam Khomeini Hospital,
Jondishapur University of Medical
Sciences, Ahvaz, Iran.

2- Department of Obstetrics and
Gynecology, Tehran University of
Medical Sciences, Tehran, Iran.

Background: Simple cysts of pancreas are smaller than complex ones and are more likely to be located at the distal tail of the pancreas. Simple cysts are often asymptomatic and can be managed conservatively by observation. There seems to be few clinical trials to suggest the best treatments method for large symptomatic cysts of pancreas located at the head of the organ.

Case presentation: In this report, we describe an eight-year old boy with a large symptomatic true cyst at the head of the pancreas who was successfully treated by enucleation of the cyst, instead of the Whipple's procedure, without any ensuing complications.

Conclusion: Regarding the rarity of simple cysts in the pancreas, lack of studies to compare different surgical procedures and suggest the best methods to treat them and the considerable morbidity and even mortality of major surgeries (e.g Whipple's procedure) enucleation of these cysts seem to be appropriate for treating them with no early or late complications. More studies are needed to warrant the results of this report.

Keywords: Enucleation, pancreatic cyst, pancreatic cystic neoplasm.

* Corresponding author: Dept. of General
Surgery, Imam Khomeini Hospital, 24th
Ave., Ahvaz, Iran.
Tel: +98-913-3546144
email: smmirrokni@live.com