

# نامه ماژانه دانشکده پزشکی

بنیت تحریریه:

دکتر محمد حسین ادیب	دکتر محمود سیاسی	دکتر صادق مقدم
دکتر ناصر انصاری	دکتر جهان شاه صالح	دکتر محبت علی ملکی
دکتر محبت بهشتی	دکتر صادق غزیزی	دکتر حسن میردامادی
دکتر حسین شهباز	دکتر محمد قریب	دکتر ابوالقاسم نجم آبادی

رئیس بنیت تحریریه: دکتر جهان شاه صالح  
صاحب اختیار و مدیر مجله: دکتر محبت بهشتی

شماره سوم

آذر ماه ۱۳۳۵

سال چهاردهم

## يك مورد نوع کیستیک تومر آرنوبلاستم تخمدان

نگارش

دکتر جواد غفورزاده

دستیار بیمارستان زنان

دکتر جهان شاه صالح

استاد بیماریهای زنان و رئیس بخش  
جراحی در بیمارستان زنان

تخمدان بسبب فعالیت های زیادی که در مراحل مختلف زندگی زن از خود نشان میدهد متحمل تحولات عجیب و غریب میشود لذا ضایعات این عضو هم بیشمار و مختلف است بطوریکه در هیچ عضوی با اندازه تخمدان تومر های گوناگون بوجود نمی آید شاید تا کنون در حدود چهل قسم تومر تخمدان بوسیله کارشناسان شرح داده شده و هر کدام بطریقی آنها را تقسیم بندی نموده اند اما بهترین تقسیم بندی که بیدرک نکات بالینی و آسیب شناسی تومر های تخمدان کمک میکند تقسیم بندی آناتومی و کلینیکی

میباشد. در این تقسیم بندی یکدسته از تومرهای تخمدان بامبداء جنینی قرار دارند. در تشکیلات تومرهای جنینی تخمدان گاهی سلولهای جنسی شرکت میکنند در اینصورت ممکن است بعلمت داشتن ترشحات هورمونی علائم و آثار بالینی بوجود آورند که بتشخیص نوع تومر کمک مینماید از قبیل تومر گرانولوزا (۱) و تومر آر نو بلاستم (۲) که اولی تولید بلوغ زودرس در دختر بچه مینماید و دومی علائم مردی در پیش زن بوجود میآورد اما اگر چنانچه سلولهای تشکیل دهنده تومر خاصیت ترشح داخلی نداشته باشند تشخیص بالینی آنها مشکل و تنها کلید تشخیص امتحان آسیب شناسی خواهد بود مثل تومر دیس ژرمینم یا سمی نم تخمدان (۳) که باوجود اینکه سلولهای تشکیل دهنده این تومرها از نظر جنین شناسی جزو سلولهای جنسی هستند ولی در بیمار هیچگونه علائم هورمونی تظاهر نمیکند.

البته سایر تومرهای تخمدان هم که از سلولهای غیر جنسی تشکیل یافته اند بالطبع از نظر بالینی باشکال تشخیص داده میشوند اگرچه گاهی از نظر میکروسکوپیک میتوان تا اندازه ای نوع تومر را تعیین کرد از قبیل ترانمها (۴) و کیست درموئید (۵) و یا کیستهای سرومو کو (۶) باز در بعضی موارد بغیر از امتحان میکروسکوپیک وسیله قاطع دیگری در دست نیست.

تقسیم کردن تومرهای کیستیک و توپر (۷) کافی نیست چنانچه بسیاری از تومرهای ظاهراً توپر تخمدان در زیر میکروسکپ ساختمانهای کیستیک نشان میدهند و نیز گاهی يك نوع تومری که از لحاظ زده بندی جزو تومرهای توپر است در بعضی از قسمتهای خود ساختما نهایی کیستیک پیدا مینماید بیماری که در این مقاله معرفی میشود از لحاظ بالینی و آسیب شناسی تومر آر نو بلاستم مسلم دارد در حالیکه تومر آر نو بلاستم معمولاً جزء دسته تومرهای توپر محسوب میشود در مورد بیمار ما قسمت اعظمش

۱ - granulosa cell tumor

۲ - arrhenoblastoma

۳ - dysgerminoma or seminoma

۴ - teratoma

۵ - dermoid cyst

۶ - serous and pseudomucinous-

۷ - solide

cystadenoma

کیستیک بوده و بصورت يك کیست سروتظاهر کرده است و فقط قسمت ناچیزی از آن در ناحیه ناف تخمدان از نسج نسبتاً سختی تشکیل یافته و ساختمان بافت شناسی تو مرنو بلاستم را بطور کامل نشان میدهد.

طبق عقیده ویلیس (۱) تو مرنو بلاستم یا آندرو بلاستم (۲) اغلب خالص نمیباشند یعنی از نظر میکروسکوپیک هم سلولهای گوناگوماده و هم سلولهای گوناگون در آن دیده میشود باضافه اینکه اغلب ساختمانهای بافتی دیگری از قبیل غضروف و عضله و ساختمانهای اپیتلیال دیگر در آن دیده میشود حتی مطابق مشاهده بعضی از مؤلفین (بلاک (۳) و مکلمر (۴)) تو مرنو بلاستم یا آندرو بلاستم دیده میشوند که از نظر بالینی علائم شدید شدن صفات ثانوی زنانگی و مردانگی هر دو را باهم بوجود میآورد و باسم ژیناندرو بلاستم (۵) نامیده میشود بنابراین دیده شدن کیستهای سروویامو کوتوأم با تو مرنو بلاستم امکان خواهد داشت.

تا کنون در ایران چهار مورد تو مرنو بلاستم تخمدان مشاهده شده است که از لحاظ بالینی کم و بیش علائم مربوط به آندرو بلاستم را داشته اند و در موقع عمل جراحی تو مرنو بلاستم بیرون آورده شده است و بعد از عمل بهبودی در بیماران ایجاد شده است ولی از لحاظ بافت شناسی مطالعه کافی بعمل نیامده است (۶).

اینک پنجمین مورد این بیماری را که اخیراً مشاهده و تحت درمان قرار گرفته است معرفی میکنیم این بیمار از لحاظ بالینی و آسیب شناسی مسلماً آندرو بلاستم میباشد و مطلب قابل توجه اینست که چنانچه ذکر شد فورم کیستیک تو مرنو بلاستم می باشد.

### اینک شرح حال بیمار :

گیتی - الف ۱۹ ساله اهل تهران بعزت بند آمدن قاعدگی و تغییر صدا و کوچک

۱ - Willis      ۲ - androblastoma      ۳ - Black      ۴ - Mechler

۵ - gynandroblastoma

۶ - پایان نامه شماره ۱۵۰ سال ۱۳۲۹-۳۰ دانشکده پزشکی تهران نگارش آقای

ماشاله شجاع.

شدن پستانها و پیدایش موی زیاد در بدن به مطب خصوصی مراجعه کرده است. از دو سال پیش این علائم بتدریج پیداشده و اولین ناراحتی بیمار بند آمدن قاعدگی بوده است. قاعدگی از ۱۳ سالگی شروع و تا دو سال پیش مرتب بوده و ۵ الی ۶ روز بدون هیچ ناراحتی طول میکشیده است تا اینکه بدون علت واضحی از دو سال پیش قاعدگی بند میآید. بند آمدن قاعدگی بیمار با مسافرت و ناخوشی حصبه مصادف میشود و از اینرو چندان جلب توجه نمیکند تا اینکه علائم دیگر فرامیرسند توضیح اینکه تا مدتی پس از قطع قاعدگی در موعده خونریزی ماهانه درد کم و زیر دل درشدیدی مزاحم بیمار بوده است.

دومین علامتیکه جلب توجه بیمار و اطرافیان را مینماید تغییر صدای بیمار بوده و متوجه میشوند که موقع بلند حرف زدن و یا فریاد زدن صدایش با اصطلاح (دو رگه) و یا بم تر از عادی است و بعد از چند ماه کاملاً صدای بم مردانه پیدامینماید در این ضمن پستان های بیمار بتدریج کوچک شده فرو کش مینمایند و شکل اولیه خود را که کاملاً برجسته و عادی بوده از دست میدهند پیدایش موهای زیادی در بدن در اوایل قابل ملاحظه نبوده ولی از ۶ ماه اخیر بعد موی زیاد مخصوصاً در ناحیه رانها و سرین بیمار پیدا میشود مخصوصاً در ناحیه زهار رویش مو وضع مثلی معمولی زنانه از دست داده و مثل مردها زنجیروار تا ناحیه ناف ادامه پیدامیکند رویش مو در صورت خیلی شدید نبوده است در این ضمن بیمار بطور کلی لاغر تر میشود و چربی زیر پوست در نواحی مخصوص زنها از بین میرود و وضعیت سرین و لگن تغییر کرده کاملاً مردانه میشود در خلال این مدت در عرض دو سال بتدریج کلیتوریس بیمار نیز عظم پیدا نموده و بطول ۵ cm میرسد و در عرض این مدت بیمار از لحاظ روحی کاملاً ناراحت و خیلی حساس و بد خلق و بزنگانی بدبین بوده و مخصوصاً از خواستگاری و پیشنهاد های مزاحمت نفرت داشته است.

امتحانات آزمایشگاهی معمولی طبیعی بوده است.

از لحاظ سایر دستگاه های بدن بظواهر اختلالی وجود ندارد فقط در ۶ ماه اخیر

بیمار احساس برجستگی خفیفی در ناحیه پائین شکم مینماید که در ظرف ۴ روز گذشته بطور محسوس نهو بیشتری کرده و جلب توجه اطرافیان رامینماید .

امتحان ۱۷ ستواستروئید در ادرار افزایش یافته ۱۹ میلیگرم در لیتر نشان داده پرتو نگاری در ناحیه لگن سایه تومور بکنواختی دیده شد .

بیمار در تاریخ ۲۰/۴/۳۵ با تشخیص تومور آرنوبلاستم تخمدان تحت عمل جراحی قرار گرفت. در باز کردن شکم توموری خاکستری رنگ در حفره لگن و پائین شکم ملاحظه شد که دارای پوشش کامل بدون چسبندگی و آزاد و متحرک و بوسیله پایه ای با سالپنکس طرف چپ و گوشه چپ رحم ارتباط داشت رحم و لوله و تخمدان طرف راست کاملاً طبیعی و سالم بود پس از رفع چسبندگیها تومور بطور سالم از لگن خارج و برداشته شد .

از لحاظ ماکروسکپیک غده ای که برداشته شد بیضی شکل و قطر بزرگ ۳۰ سانتیمتر و قطر کوچک ۲۰ سانتیمتر دارای پوشش کامل و در ملامسه قسمت اعظم تومور کیستیک بنظر میرسید و فقط قسمتی از آن نزدیک پدیگول سخت و تومرال بود و کاملاً بنظر میآمد که تومر ابتدا از ناف تخمدان شروع بنمو کرده و بعداً قسمت اعظم آن کیستیک شده است (شکل ۲۰۱).

در برش طولی که به تومر داده شد مایع زرد رنگ رقیق از داخل قسمت کیستیک خارج گردید و در مقطع ناحیه سفت آنار برجستگی و گره های کوچک و بزرگ و حفرات ریز مشاهده میگردد بدو مقطع همین ناحیه بخصوص رنگ زرد داشت (شکل ۳) در امتحان میکروسکپیک که از ناحیه تومر غده توسط آقایان دکتر آرمین و دکتر شمس با عمل بارنگ آمیزی هماتین ائوزین معمولی اشکال مختلف بافت شناسی تومر آرنوبلاستم در قسمت های مختلف بافت مشاهده میگردد

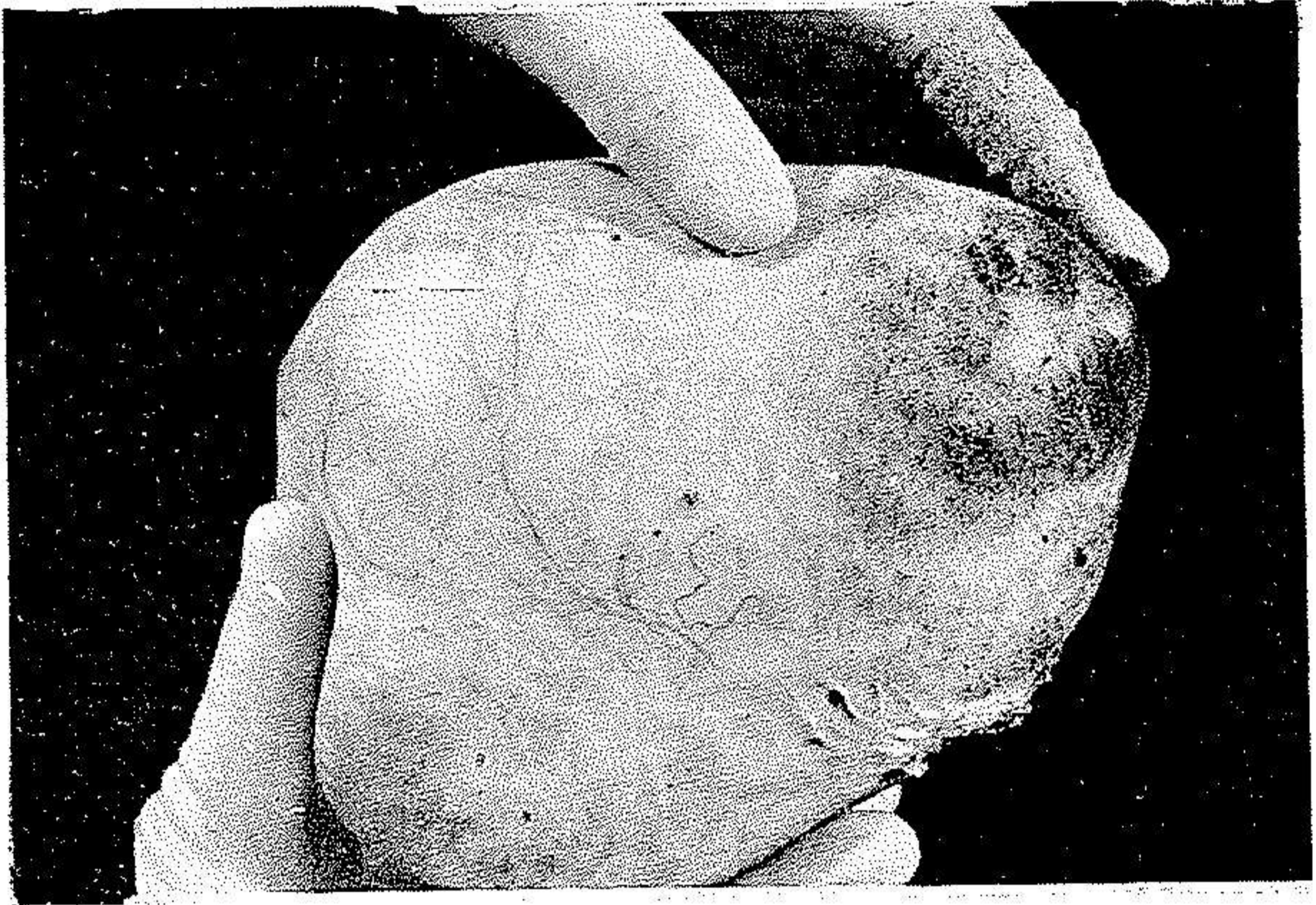
در قسمت اعظم بافت منظره توبولر که پیشرفته ترین و کاملترین شکل منظره میکروسکپیک این تومر میباشد مشاهده میگردد که در واقع شبیه یک آدنوم بیضه جنین میباشد که سلولهای تشکیل دهنده توبولر هائپ سلولهای سر توای میباشد (شکل ۴ و ۵ و ۶).

در بعضی از قسمتهای دیگر بافت سلولها کاملا غیر مشخص و از لحاظ جنین شناسی کاملا ابتدائی و خواص سلولهای کوردون ژرمیناتیف گونا داولیه نر را دارا است. این سلولها در يك قسمت كاملا در بافت همبند پنخش شده شكل جزيره ای بخود گرفته اند. در بعضی قسمتهای دیگر سلولها دسته دسته پهلوی هم قرار گرفته و شكل رشته ای یا کوردونال (۱) را بوجود آورده اند (شكل ۷ و ۸) خلاصه در قسمتهای مختلف ناحیه توپر غده مزبور اشكال مختلف بافت شناسی تومر آرنوبلاستم مشاهده میگردد علاوه بر این سلولهای درشت چند سطحی مجزا از هم با پروتوپلاسم قرمز اتوزینوفیل با هسته مرکزی كاملا شبیه سلولهای بینابینی بافت بیضه (سلولهای لیديگ (۲) مشاهده میگردد که از تمام سلولهای مشکله تومر متمایز میباشند.


مطالعه بافت شناسی قسمتهای مختلف این تومر بخوبی تعریفی را که خانم گمبارزیلائی (۳) از این تومر کرده است مجسم مینماید. آرنوبلاستم يك تومر تخمدانی است که ساختمان بافت شناسی آن بطور مشخص با ساختمان گوناد نرینه در مراحل مختلف مطابقت مینماید و تا کنون در تمام نوشتههای پزشکی بیش از ۴۰ مورد ذکر نشده است.

### Bibliographie

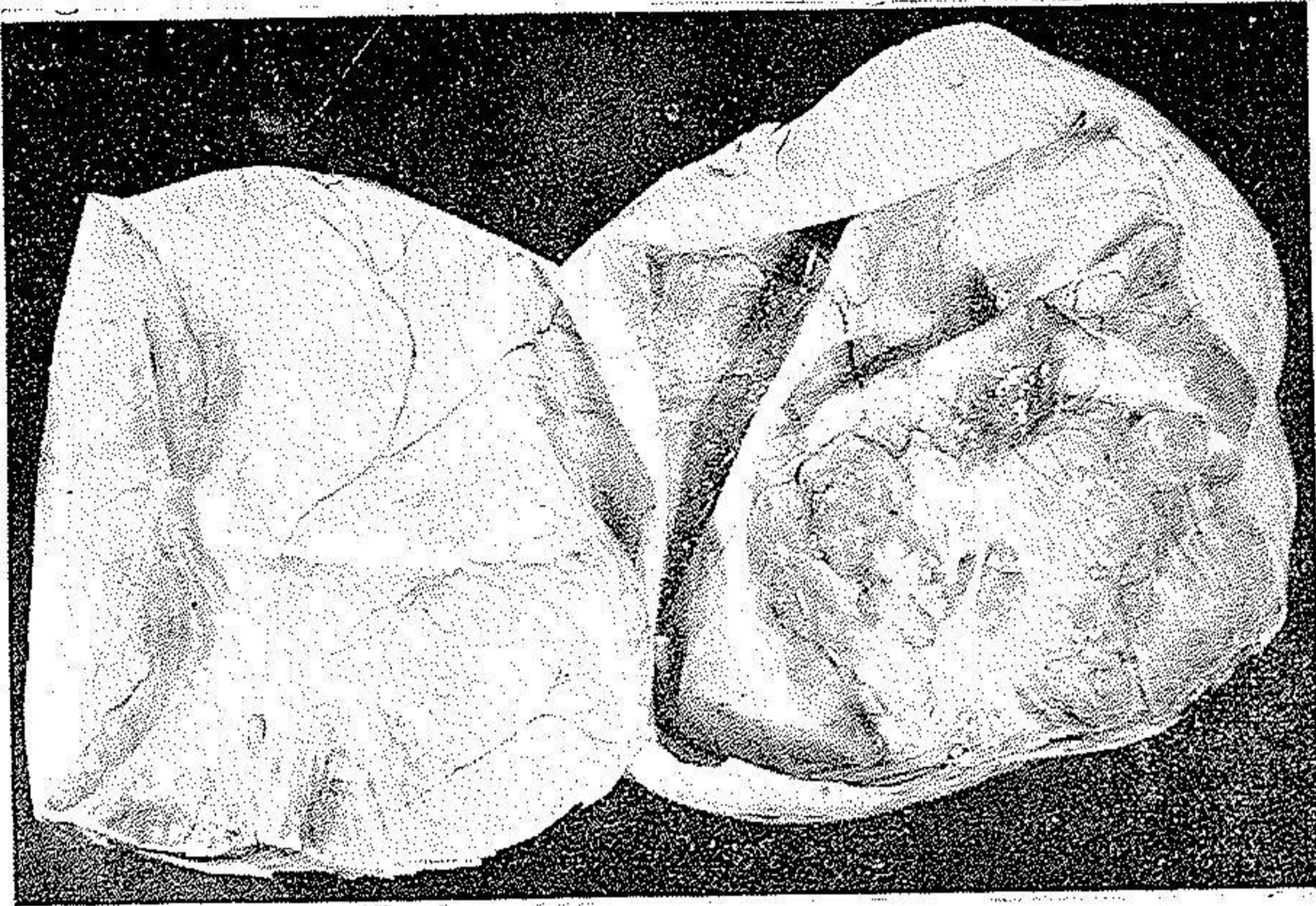
- 1) Albert Netter, (Gynecologie)
- 2) Emil Novak, Gynecologic and Obstetric pathology
- 3) Gemma Barzilai, An atlas of ovarien tumors



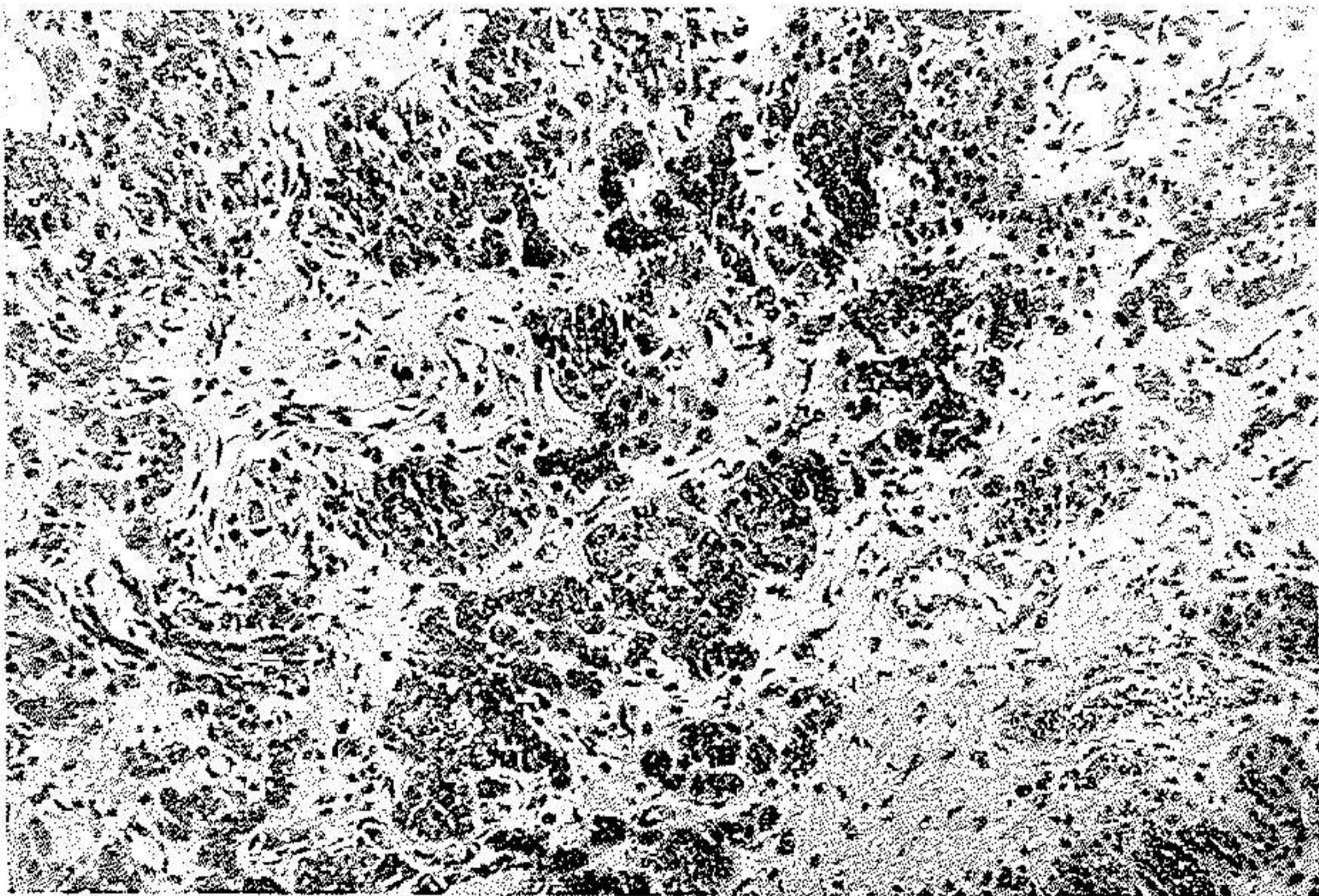
شکل ۱ - نمای خارجی تومر آرنوبلاستم



شکل ۲ - نمای خارجی تومر آرنوبلاستم ومحل ناف تخمدان  
(عکس ها از آزمایشگاه آسیب شناسی)

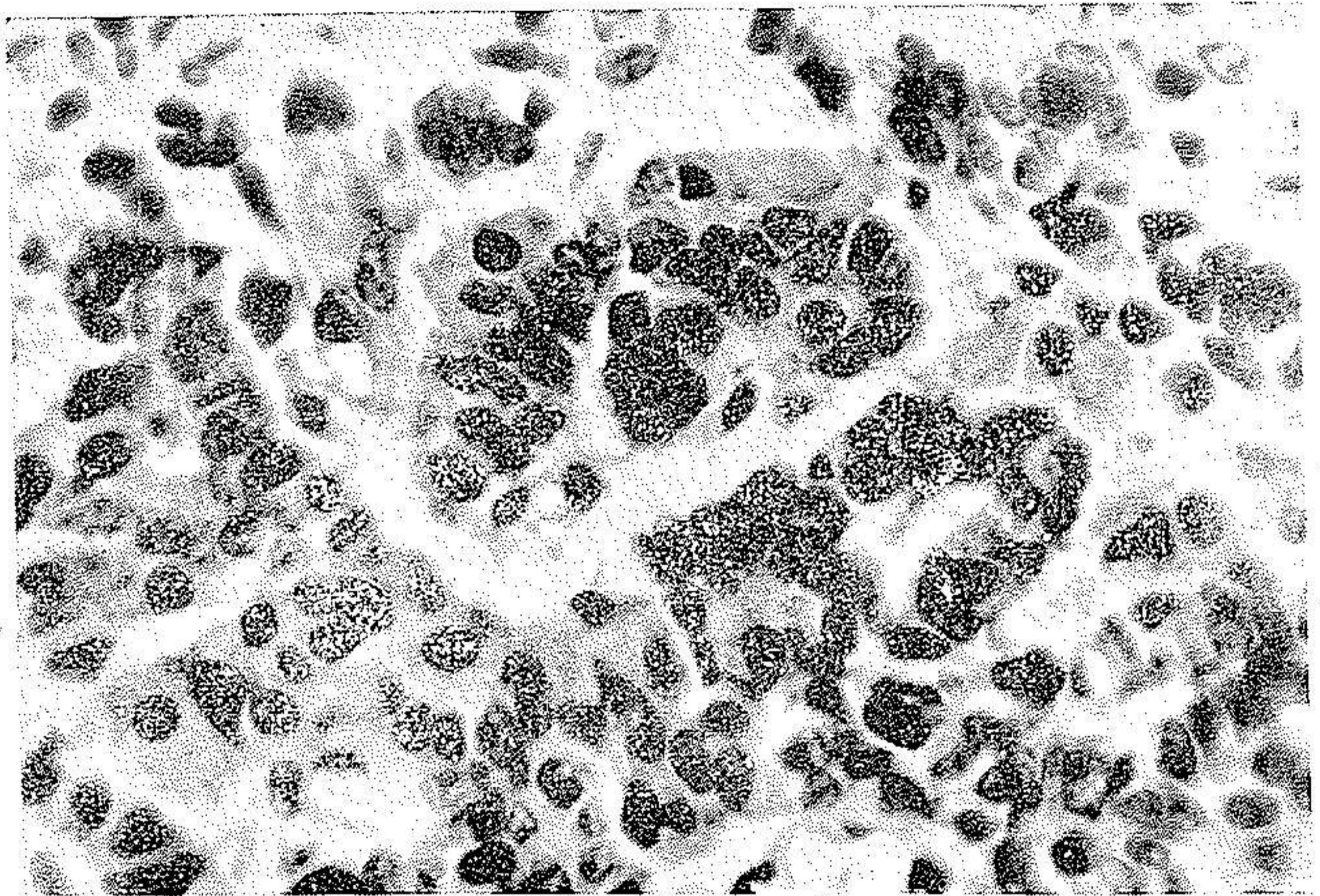


شکل ۳ - برش طولی غده و منظره داخلی آن و برجستگی های ناحیه توپر غده

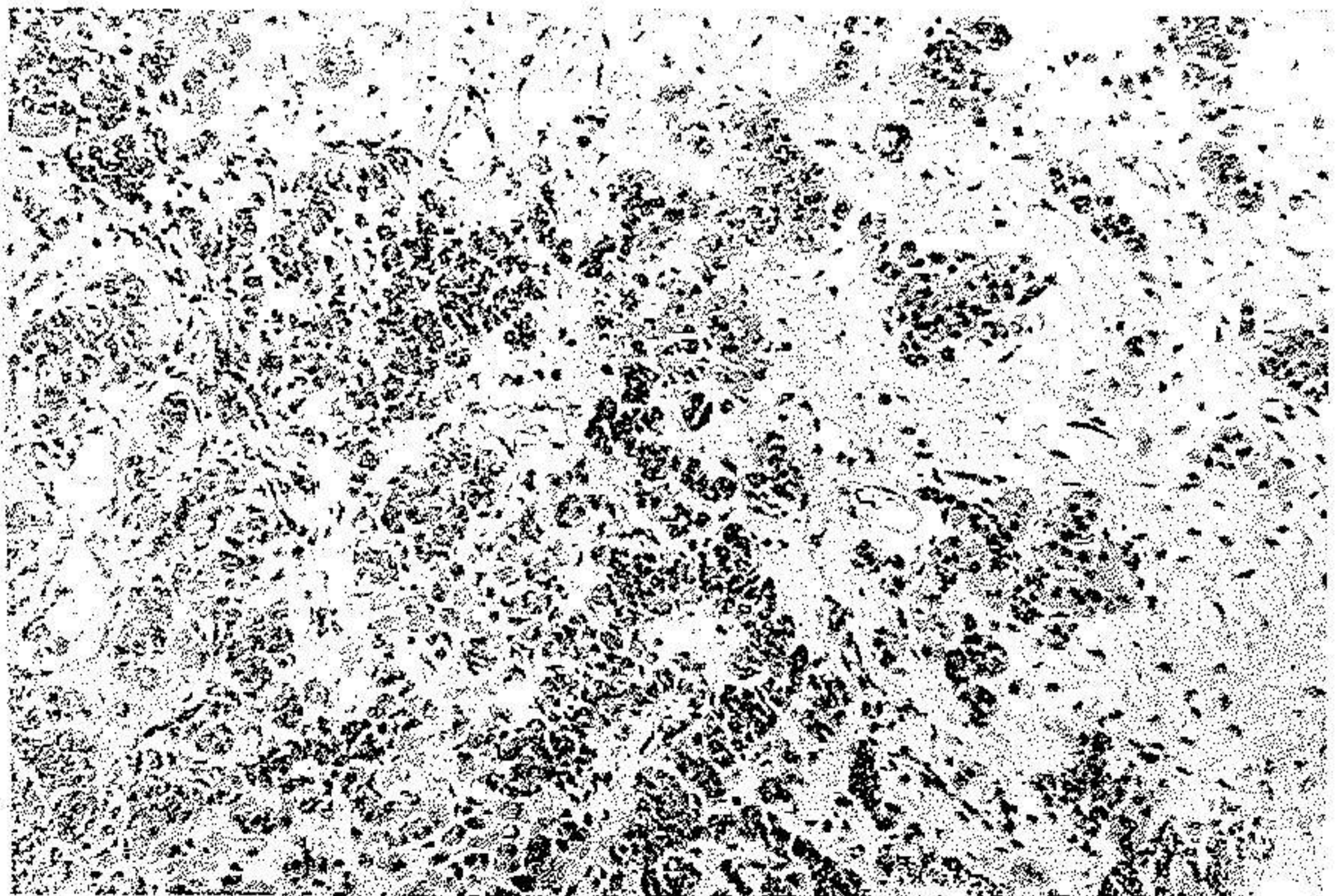


شکل ۴ - منظره توپولر بادرشت نمای ضعیف (عکس ها از آزمایشگاه آسیب شناسی)

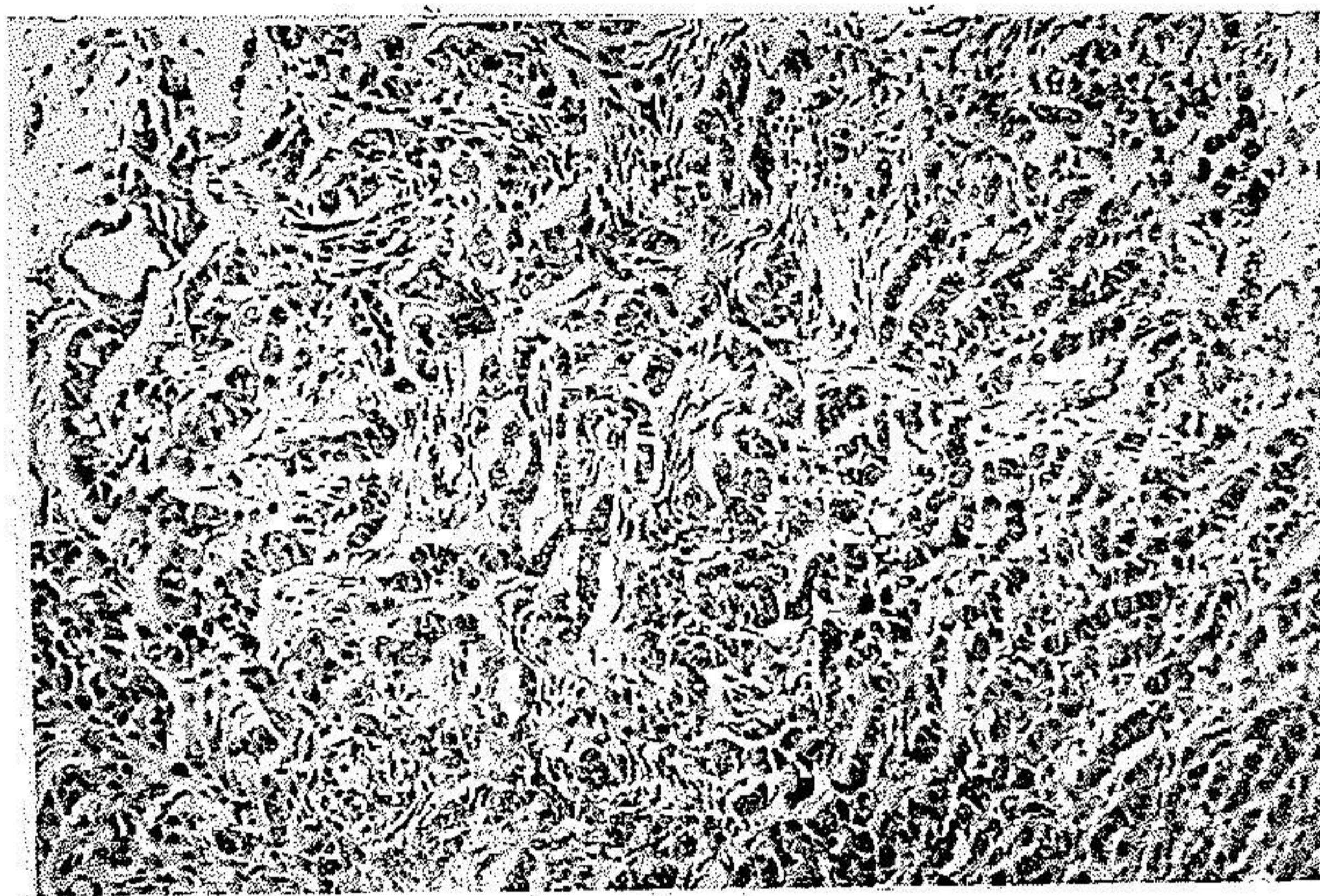




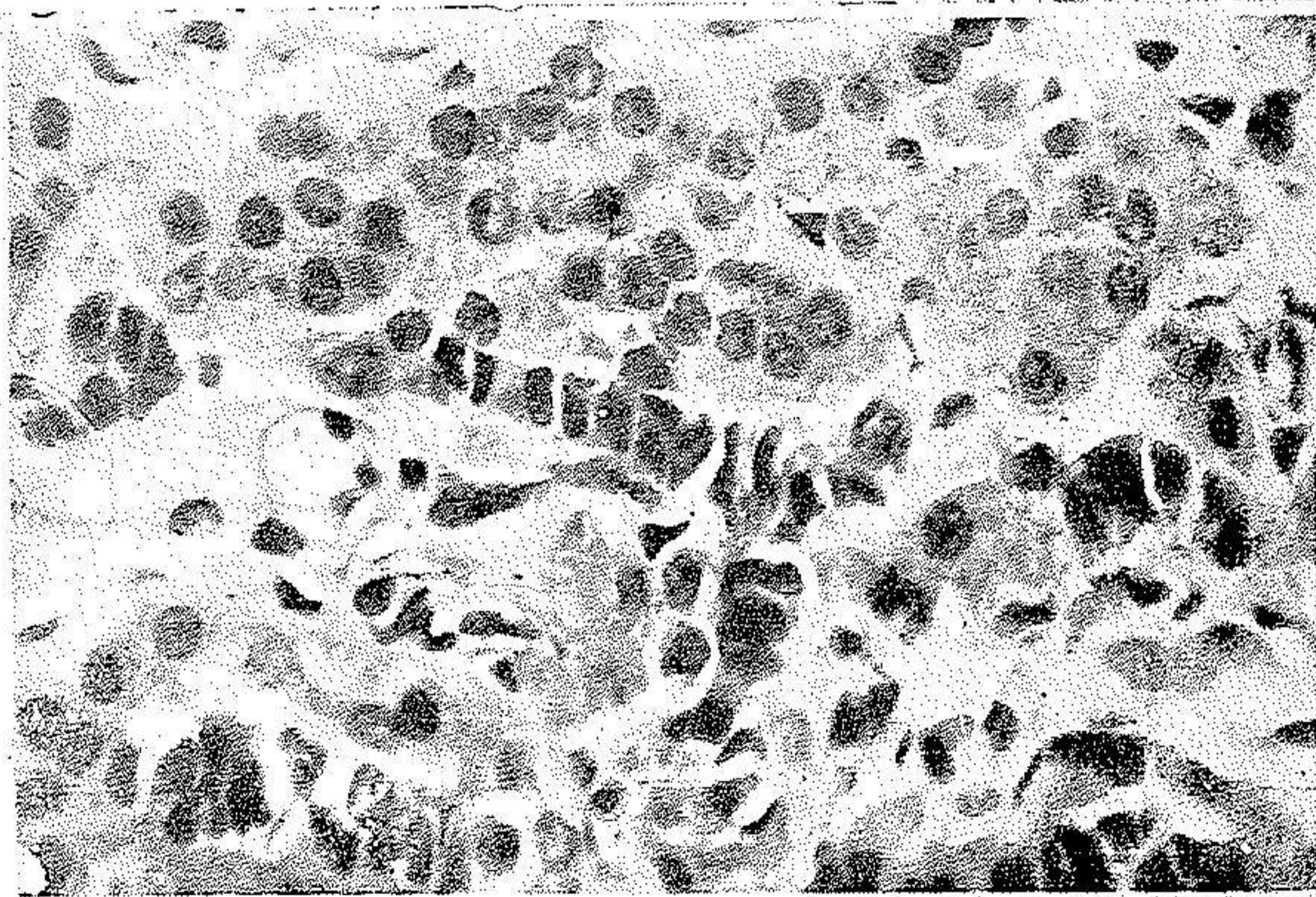
شکل ۵ - منظره توبولار بادرشت نمای قوی



شکل ۶ - نمای جزیره‌ای سلول‌های تومرال (در این شکل کاملاً دو نوع سلول متمایز از هم تمیز داده میشوند پررنگ‌ها سلول‌های سرتولی و کمرنگ‌ها لیدیک هستند)



شکل ۷- فورم کوردنال سلولهای تشکیلات دهنده تومر آر نو بلاستم



شکل ۸- بادرشت نمای قوی سلولهای اموزینفیل معروف به لیدیک ملاحظه میشود