

نامه ماژانه دانشکده پزشکی

بنیت تحریریه:

دکتر صادق مقدم
دکتر محمد علی لنگی
دکتر حسن سرزاد آبادی
دکتر ابوالقاسم نجم آبادی

دکتر محمود سیاسی
دکتر جهان‌شاه صالح
دکتر صادق غزیزری
دکتر محمد قریب

دکتر محمد حسین ادیب
دکتر ناصر انصاری
دکتر محمد بهشتی
دکتر حسین شهاب

رئیس بنیت تحریریه: دکتر جهان‌شاه صالح
مدیر داخلی: دکتر محمد بهشتی

شماره نهم

خرداد ماه ۱۳۳۵

سال سیزدهم

علائم الکتریکی هیپر تروفی بطن ها

(چپ و راست) (۱)

نگارش

دکتر امیر خسرو فتوحی

و

دکتر محمد قریب

استاد کرسی بیماریهای کودکان

و رئیس بخش بیماریهای کودکان در بیمارستان پهلوی

برای اینکه فهم نشانه‌های الکتریکی هیپر تروفی بطن ها آسان شود بشرح

مختصری از الکترو کاردیو گرام بعنوان مقدمه میپردازیم .

باین جهت این مقاله در دو فصل نوشته میشود : در فصل اول اطلاعات مقدماتی

راجع بتفسیر الکترو کاردیو گرام را ذکر نموده و در فصل دوم کriterهای (۲) هیپر تروفی

بطن ها را خواهیم نوشت .

۱- Les Hypertrophies Ventriculaires

۲-critères

۱- عمل تحریکی از سینوس کایت و فلاک شروع شده و به دودهلینز بصورت يك بادبزنی بخش میشود. جهت این موج تحریکی از بالا به پائین و راست بچپ است.

این موج تحریکی (۱) بوسیله «گره تاوارا» (۲) گرفته شده و بعد از سیر شاخه‌های چپ و راست آن به شبکه پورکنز (۳) و سپس بطبقات زیر آندوکاردی بطن‌ها میرسد.

دپولاریزاسیون (۴) دهلیزها تولید موجی بنام موج P میکند که از QRS ۱۲ تا ۲۰ ثانیه فاصله دارد. از پولاریزاسیون دهلیزها موج کوچک Ta نتیجه میشود ولیکن این موج در QRS مخفی بوده و در الکتروکاردیو گرام طبیعی مشهود نمیشود از دپولاریزاسیون بطن‌ها موج تندی بنام QRS حاصل میشود و از پولاریزاسیون آنها موج آهسته T بعمل میآید چنانکه خواهیم دید جهت رپولاریزاسیون در قلب پستانداران و انسان برخلاف جهت رپولاریزاسیون در يك سلول یالیف عضلانی است در انسان جهت رپولاریزاسیون از اپیکارد بانندوکارد یعنی از خارج بداخل است علت این امر را فشار داخل بطنی میدانند که باعث تأخیر رپولاریزاسیون در طبقات زیر آندوکاردی شده و جهت رپولاریزاسیون را برعکس میکند حال باید دانست که دپولاریزاسیون و رپولاریزاسیون چیست.

۲- غشاء هر سلول در حال استراحت شامل دو طبقه یون میباشد: یونهای مثبت در سطح خارجی و یونهای منفی در سطح داخلی غشاء جای دارند. عده این یونها مساوی است.

وقتی که غشاء دارای این دو طبقه یون باشد میگویند که غشاء پولاریزه است در حقیقت این اختلاف بار الکتریکی در غلظت مختلف یون سدیم است که مقدار آن در خارج سلول زیاد و در داخل آن کمتر است در بعضی سولهای بزرگ این حالت مخصوص سلول را در حال استراحت نشان داده‌اند بدینمعنی که اگر يك الکتروود در داخل يك چنین سلولی وارد کرده و الکتروود دیگر را در سطح خارج بگذاریم

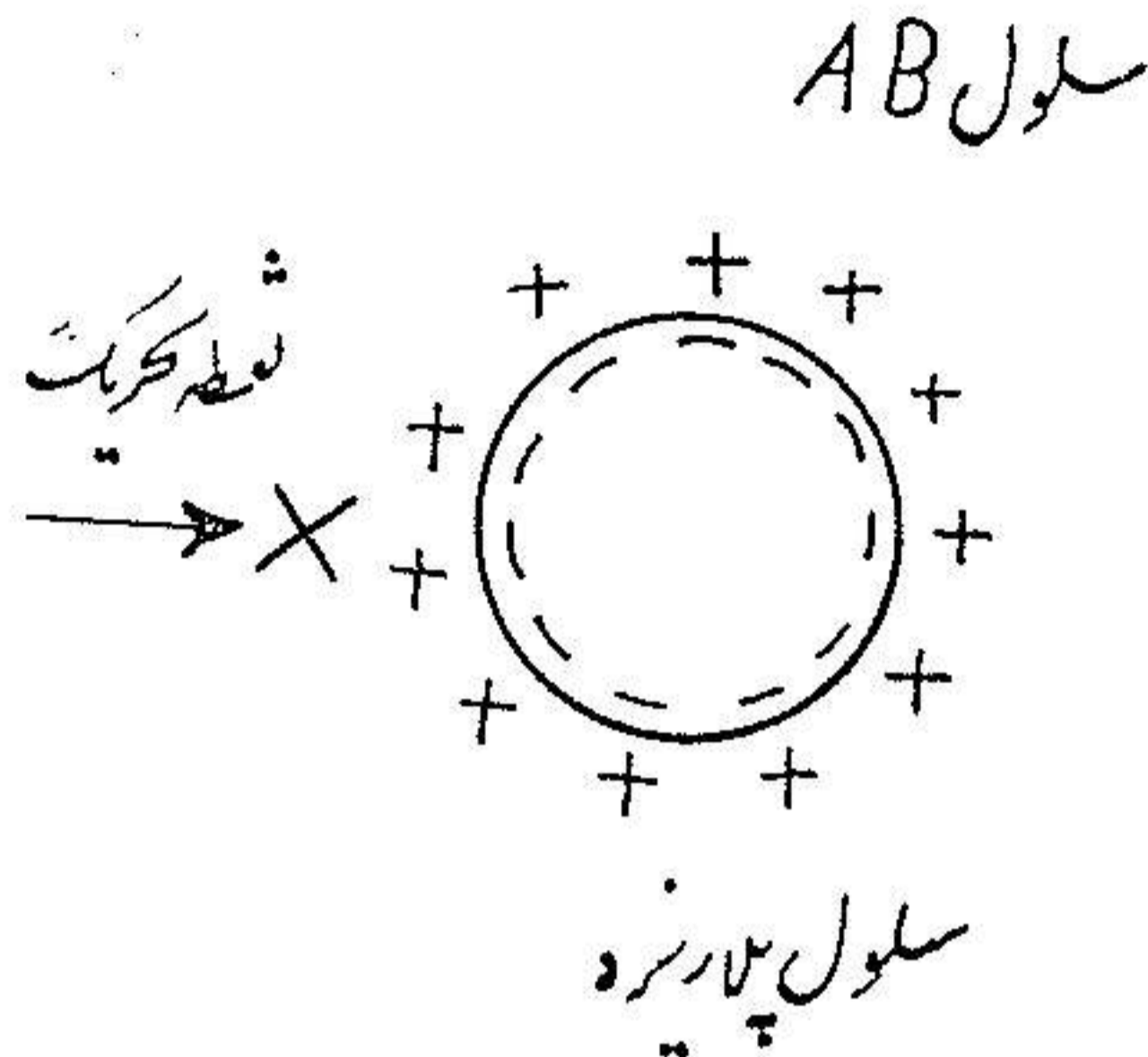
۱ - onde d'excitation

۲ - nœud de Tawara

۳ - Reseau de Purkinje

۴ - depolarisation

اختلاف پتانسیلی ایجاد میشود. حال اگر این سلول را در نقطه X تحریک بکنیم این سلول در یک فعالیت (۱) الکتریکی وارد میشود که در آن دو مرحله تشخیص داده میشود: مرحله اول یا دپولاریزاسیون (۲)، مرحله دوم یا رپولاریزاسیون (۳)



مرحله اول یا دپولاریزاسیون: از نقطه‌ای که تحریک شده (نقطه X) آغاز میگردد در این نقطه غشاء سلولی حالت عایقی خود را بین دو طبقه یون مثبت و منفی از دست داده بعبارة آخری مقداری سدیم بدرون سلول نفوذ میکند. بدین ترتیب در طول سطح خارجی غشاء سلولی فنومنی (۴) حاصل میشود که آنرا دپولاریزاسیون میگویند که از نقطه X سلول AB شروع شده و بنقطه Y که دورترین نقطه از نقطه X سلول AB است منتهی میشود.

مرحله دوم یا رپولاریزاسیون: از نقطه‌ای که عمل دپولاریزاسیون انجام گرفته آغاز میشود این نقطه اولین نقطه‌ایست که از آنجا فعالیت الکتریکی شروع شده و بدین مناسبت وقت کافی دارد که بارهای الکتریکی اولیه خود را بدست آورد در نتیجه عمل رپولاریزاسیون از نقطه X شروع شده و بنقطه Y که دورترین نقطه سلول AB است ختم میشود (مطابق شکل) و باین شرح مجدداً داخل سلول بار منفی و غشاء

۱ - activité électrique

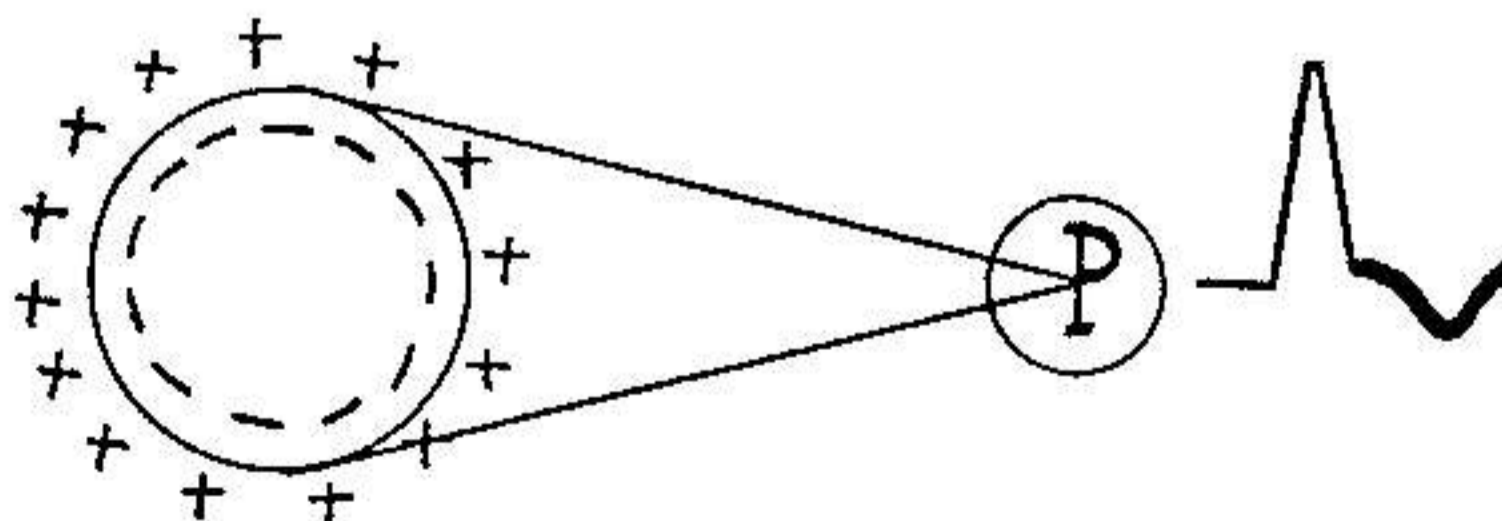
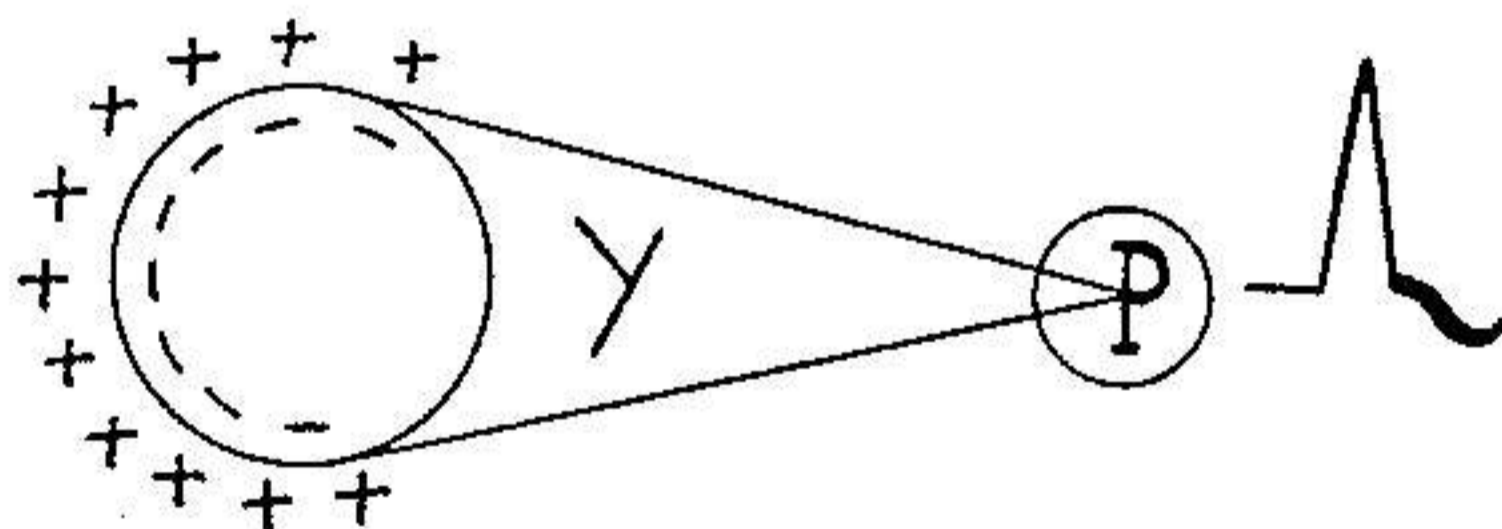
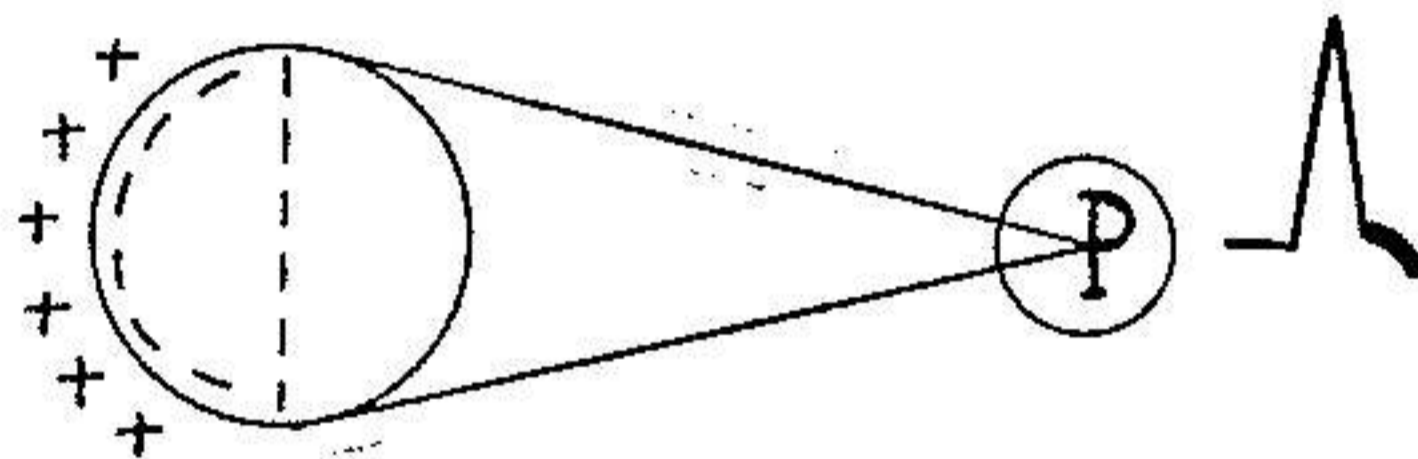
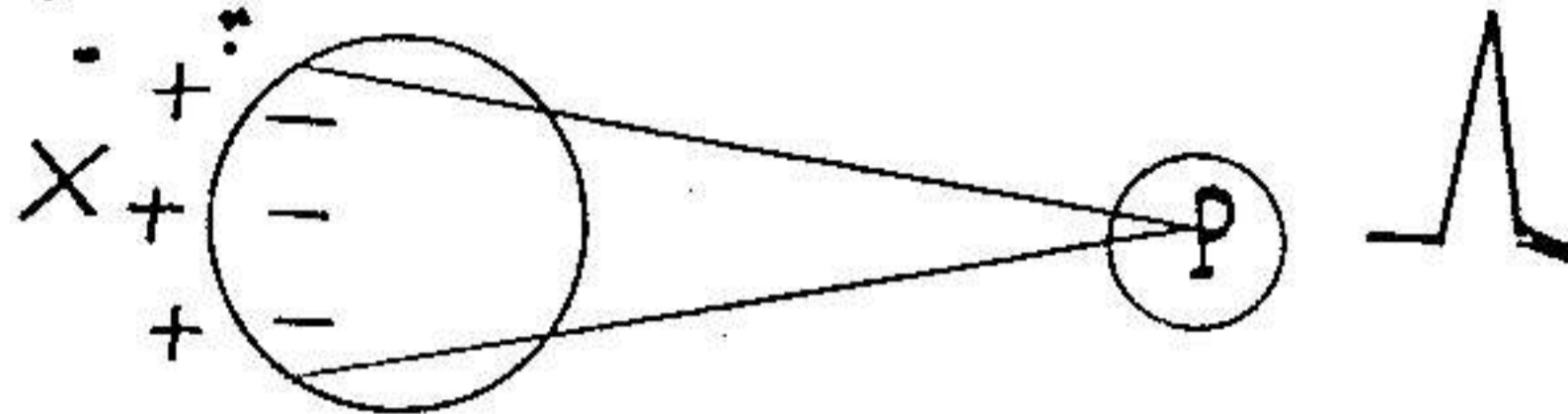
۲ - depolarisation

۳ - Repolarisation

۴ - Processus

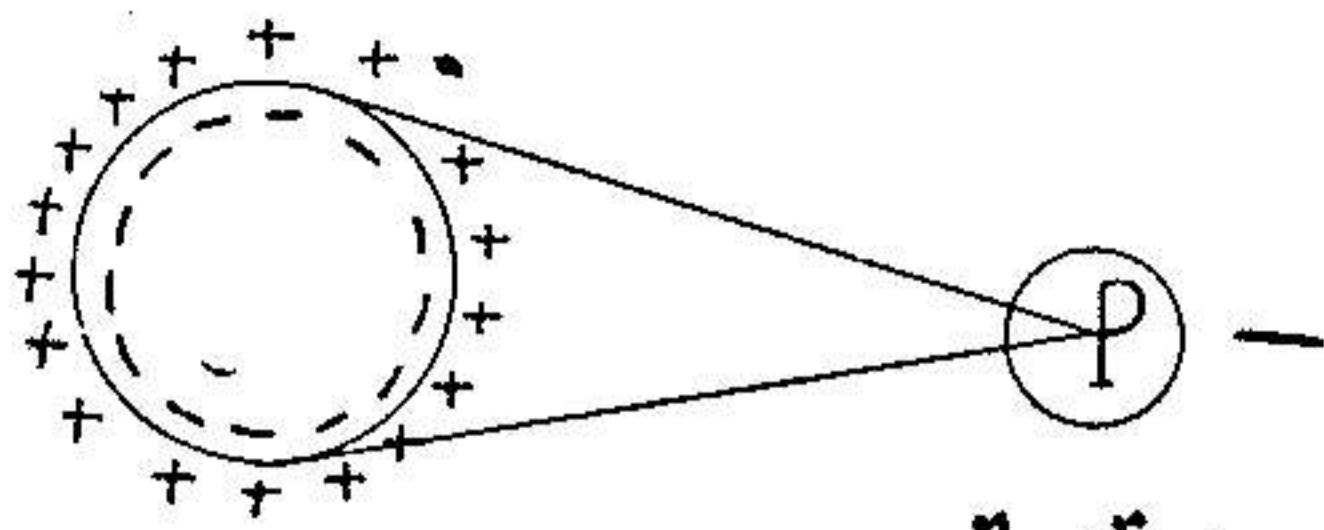
سلولی حالت عایقی پیدامیکند .

شروع
پولاریزاسیون



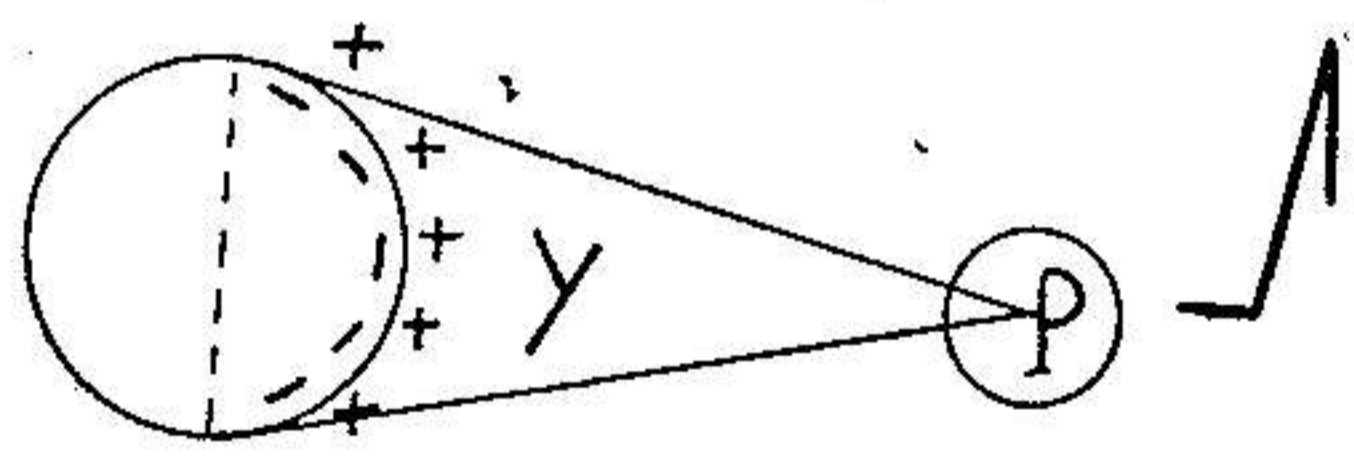
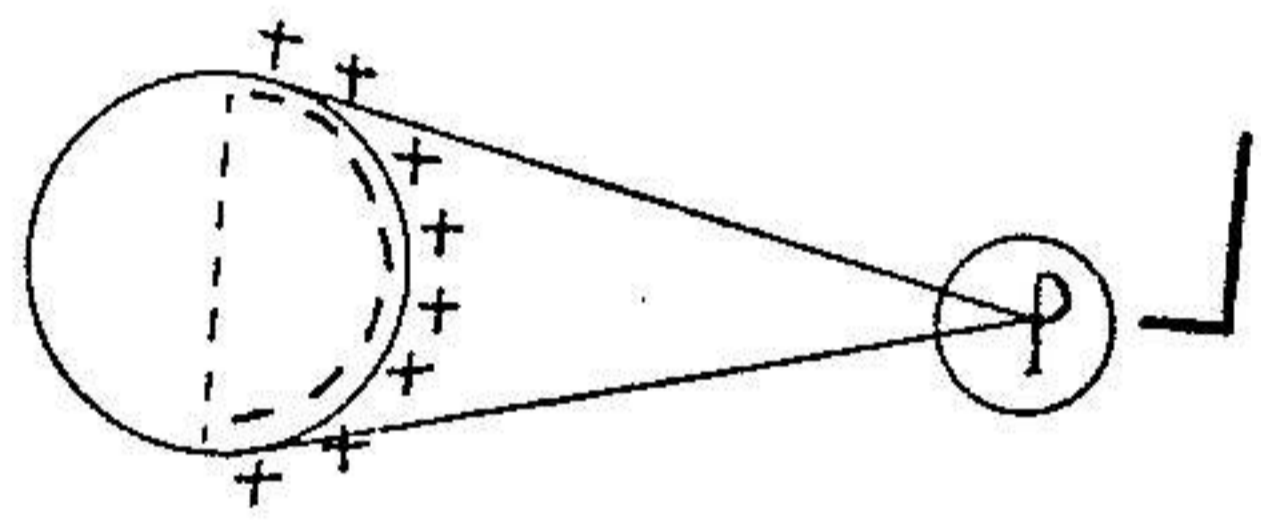
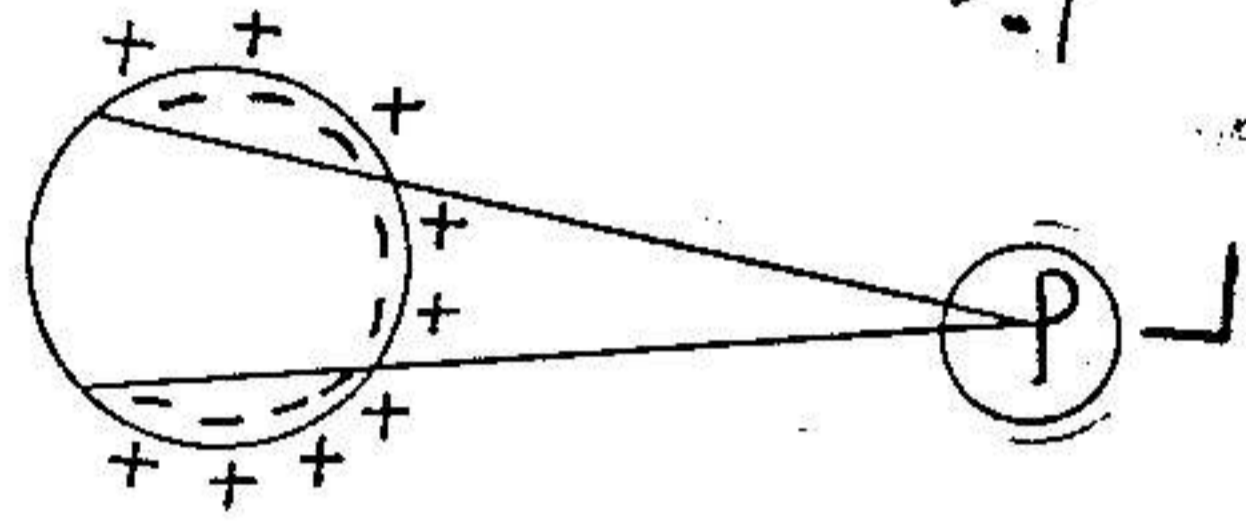
شکل ۲

کرب (۱) - پیشرفت موج تحریکی رادرتول سطح غشاء سلولی که در یک محیط هادی یکسان غوطه ور شده باشد بیک دیپول (۲) (دوقطبی) (+ -) تشبیه

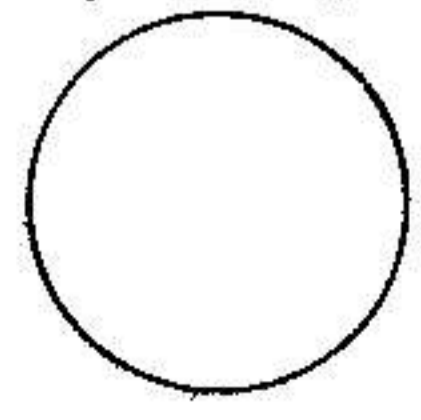


سلول در حال انقباض
 هیچ تغییری در رسم نمیشود

نقطه حرکت

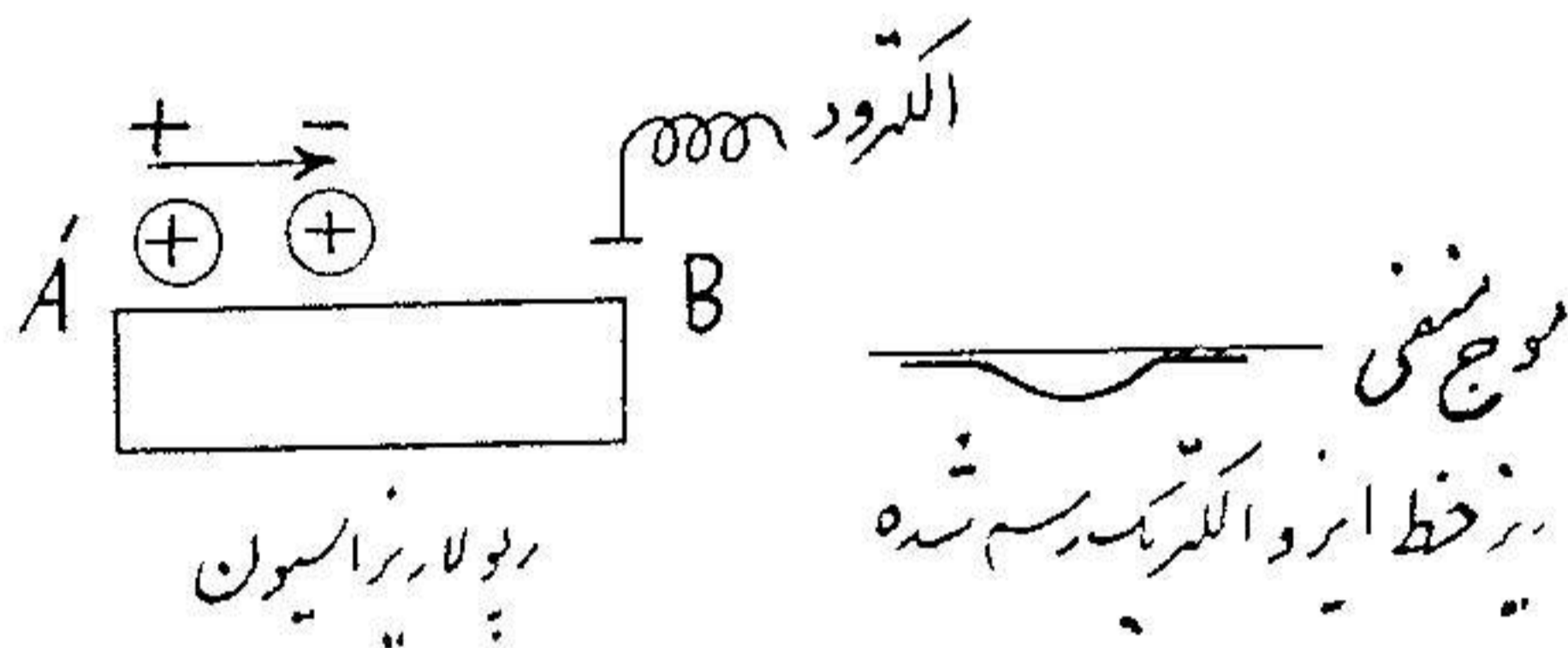
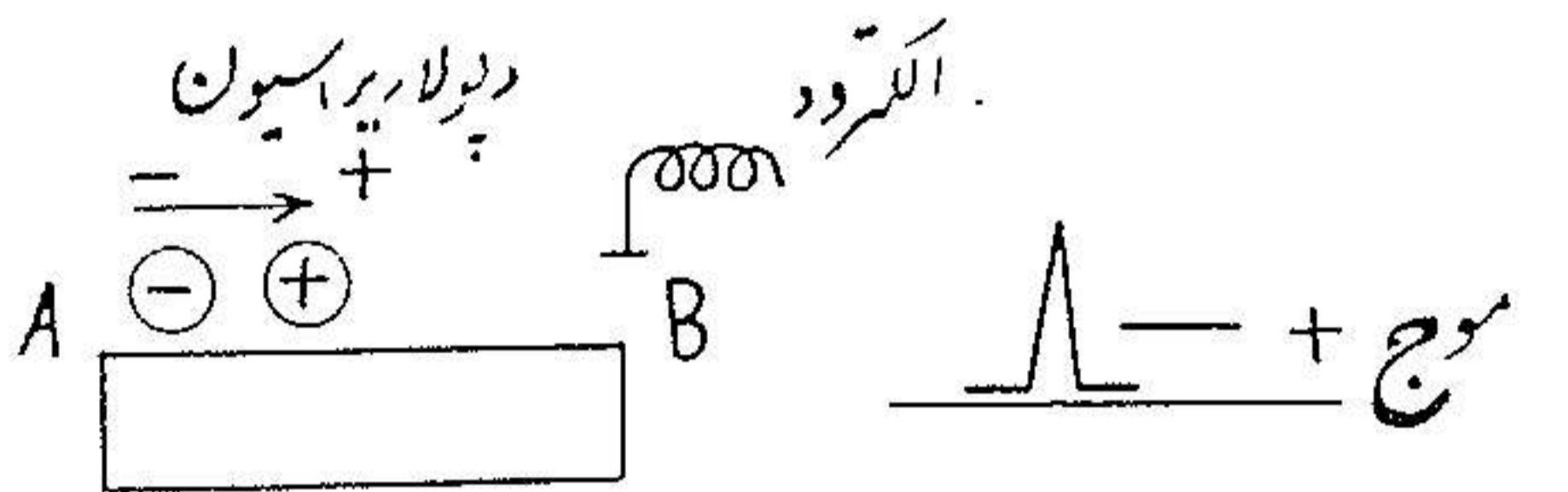


حتم
 دیواره بزرگ سیون



شکل ۳

کرده مینویسد که در موقع دپولاریزاسیون قطب مثبت دیپول جلو بوده و قطب منفی آن عقب میباشد برعکس در هنگام دپولاریزاسیون قطب منفی جلو بوده و قطب مثبت در عقب میباشد ($\rightarrow - +$) میتوان یک دیپول را بصورت یک حامل $\rightarrow + -$ نشان داد که سرش مثبت و دم آن منفی است .
اگر فرض شود که AB و $A'B'$ دو لیف عضلانی در مواقع مختلف دپولاریزاسیون

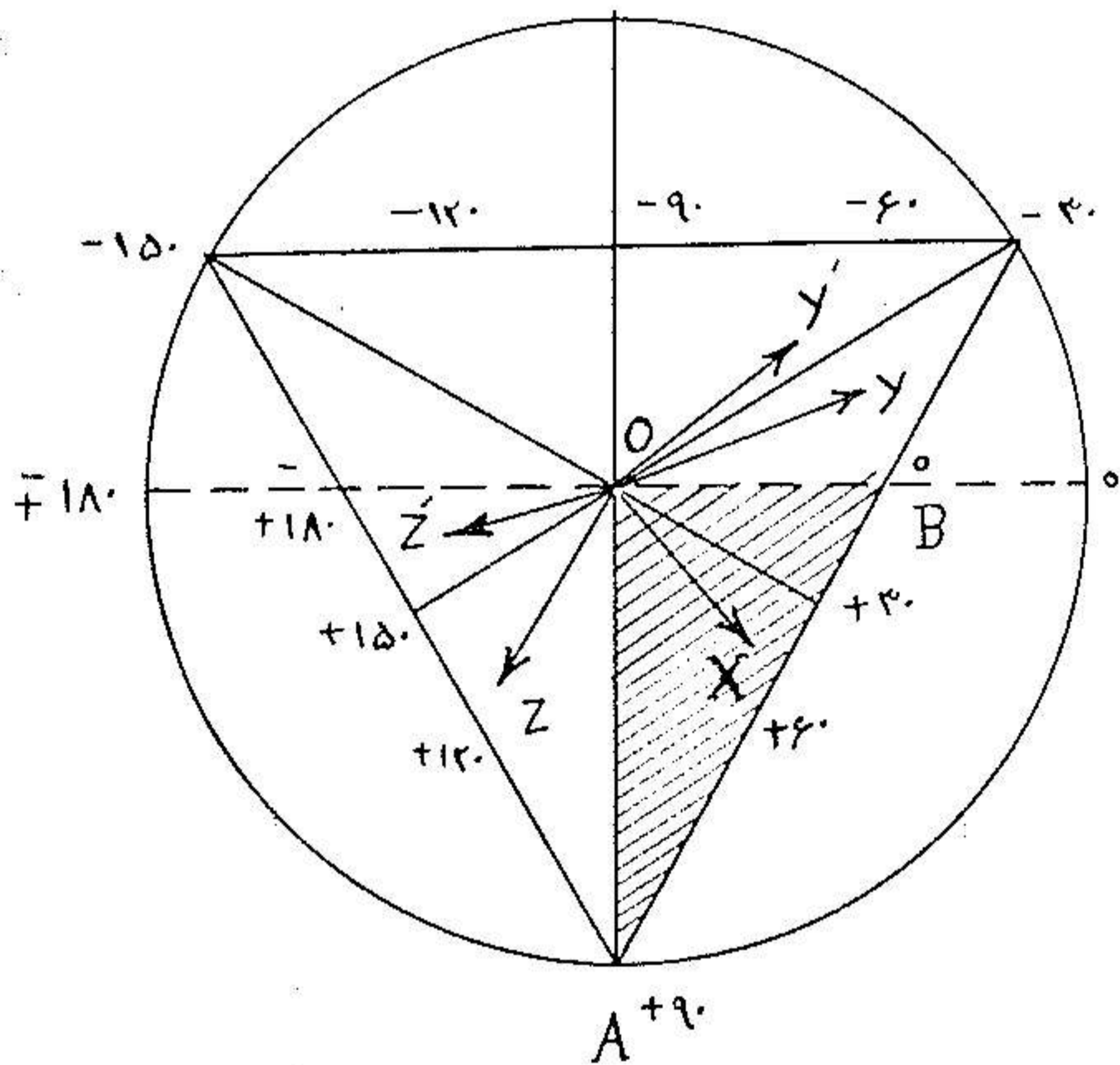


شکل ۴

در دپولاریزاسیون باشند بدیهی است که در موقع دپولاریزاسیون الکتروودی که در نقطه B گذاشته شده یک موج مثبت رسم میکنند زیرا دیپول دپولاریزاسیون با قطب خود بسوی الکتروود B میرود برعکس در موقع دپولاریزاسیون که دیپول با قطب منفی خود بسوی الکتروود B' جلو میآید یک موج منفی یعنی موجی که زیر خط ایزو الکتریک (۱) باشد رسم میکنند .

ماعدماً برای سادگی مطلب عمل دپولاریزاسیون و دپولاریزاسیون را در یک لیف عضلانی یا سلول شرح دادیم تا فهم دپولاریزاسیون در تمام عضله قلب که از اجتماع همین الیاف عضلانی ساخته شده روشن گردد بدین ترتیب نیروی الکتروموتوری که از دپولاریزاسیون

جدار بطن حاصل می‌شود و مجموعی از نیروهای الکترودینامیکی است که از دیپول‌های یون‌های الیاف عضلانی که عضله قلب را تشکیل می‌دهند حاصل می‌گردد. این قوا دارای جهات متغیر هستند جهت این قوا در حقیقت جهت موج تحریکی و بزرگی آنها مربوط به اختلاف پتانسیلی است که در اثر فعالیت قسمتی از جدار بطن ایجاد شده یا بهتر گفته شود مربوط به وسعت توده عضلانی است که تحریک شده است. در نتیجه دیپول‌های یون‌های جدار بطنها تولید نیروهای الکترودینامیکی می‌کنند که می‌توان آنها را بصورت یک عده حامل

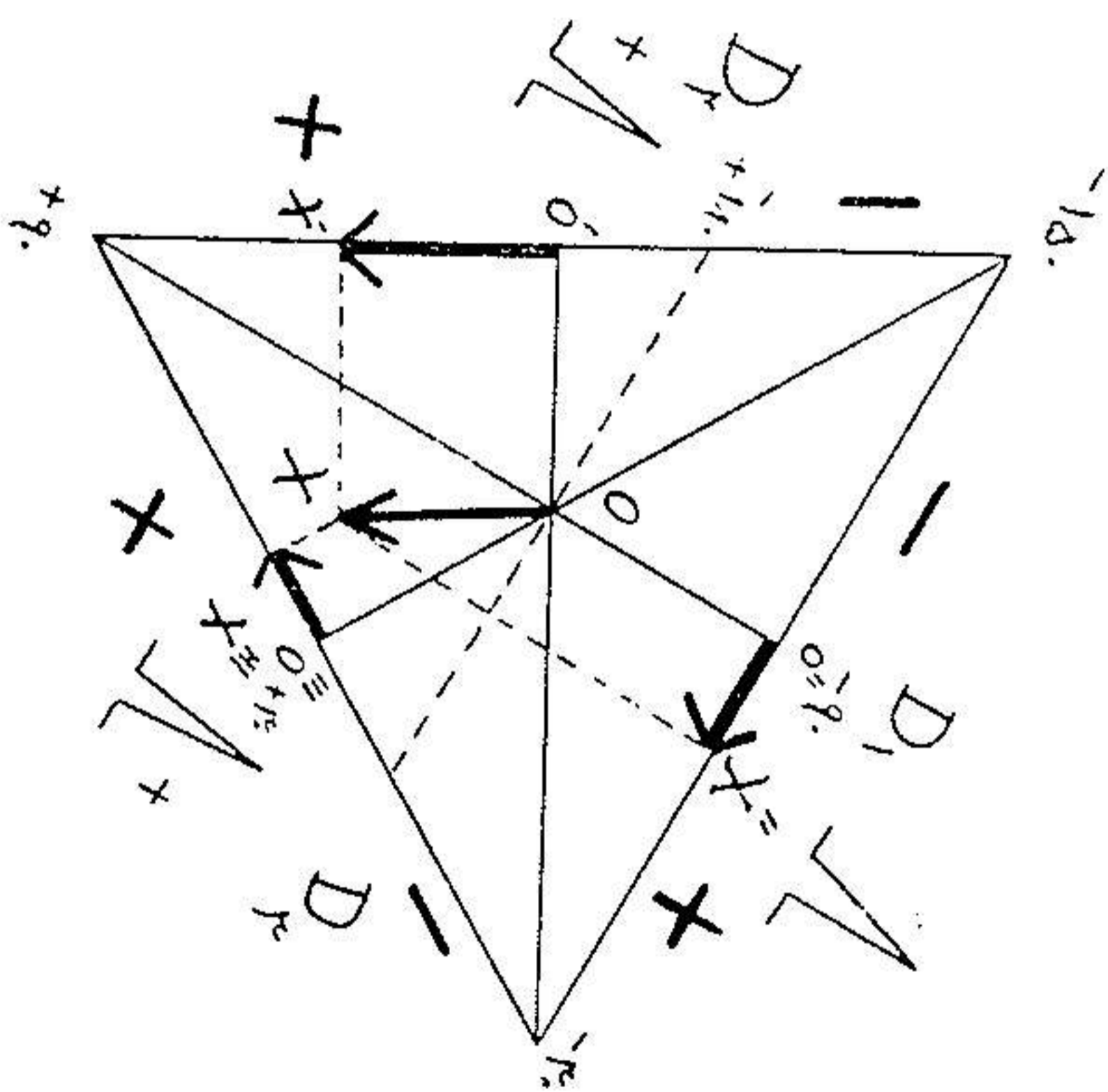


شکل ۵

($\rightarrow +$) نشان داد که یکی پس از دیگری بر حسب زمان ظاهر شده دارای جهت و بزرگی مختلفی هستند نتیجه (۱) این حامل‌های لچظه (۲) تشکیل یک محور الکتریکی واحد بزرگتری می‌کنند که آنرا محور الکتریکی قلب می‌خوانند که بطور طبیعی بین صفر و ۹۰ درجه است. برای فهم چرخش محور قلب بهتر است گوشزد کنیم که قلب در وسط یک مثلث متساوی الاضلاع قرار گرفته است سه رأس این مثلث بواسطه شانه

چپ، شانه راست و ساق پای چپ تشکیل شده است میگویند محور الکتریکی قلب
 بسمت چپ منحرف شده است وقتی که محور الکتریکی قلب OX از خط افقی OB
 بسمت چپ میچرخد مثال (محور OY' و OY) میگویند محور الکتریکی قلب بسمت
 راست است موقعی که محور OX از خط عمودی OA بسمت راست منحرف میشود
 مثال محور (OZ و OZ')

بطور طبیعی محور الکتریکی قلب (OX) بین صفر و ۹۰ درجه واقع شد
 یعنی در فضای مثلث‌ها شور خورده قرار گرفته است محورهای الکتریکی OY' و OY
 از خط افقی OB بسمت چپ منحرف شده‌اند در این صورت گفته میشود که محور
 الکتریکی قلب بسمت چپ منحرف شده در صورتیکه در OZ و OZ' محور الکتریکی
 در آنطرف خط عمودی OA قرار گرفته و بسمت راست منحرف شده است.
 در این مثلث متساوی‌الاضلاع اگر منصف‌الزاویه را رسم کنیم هر یک از



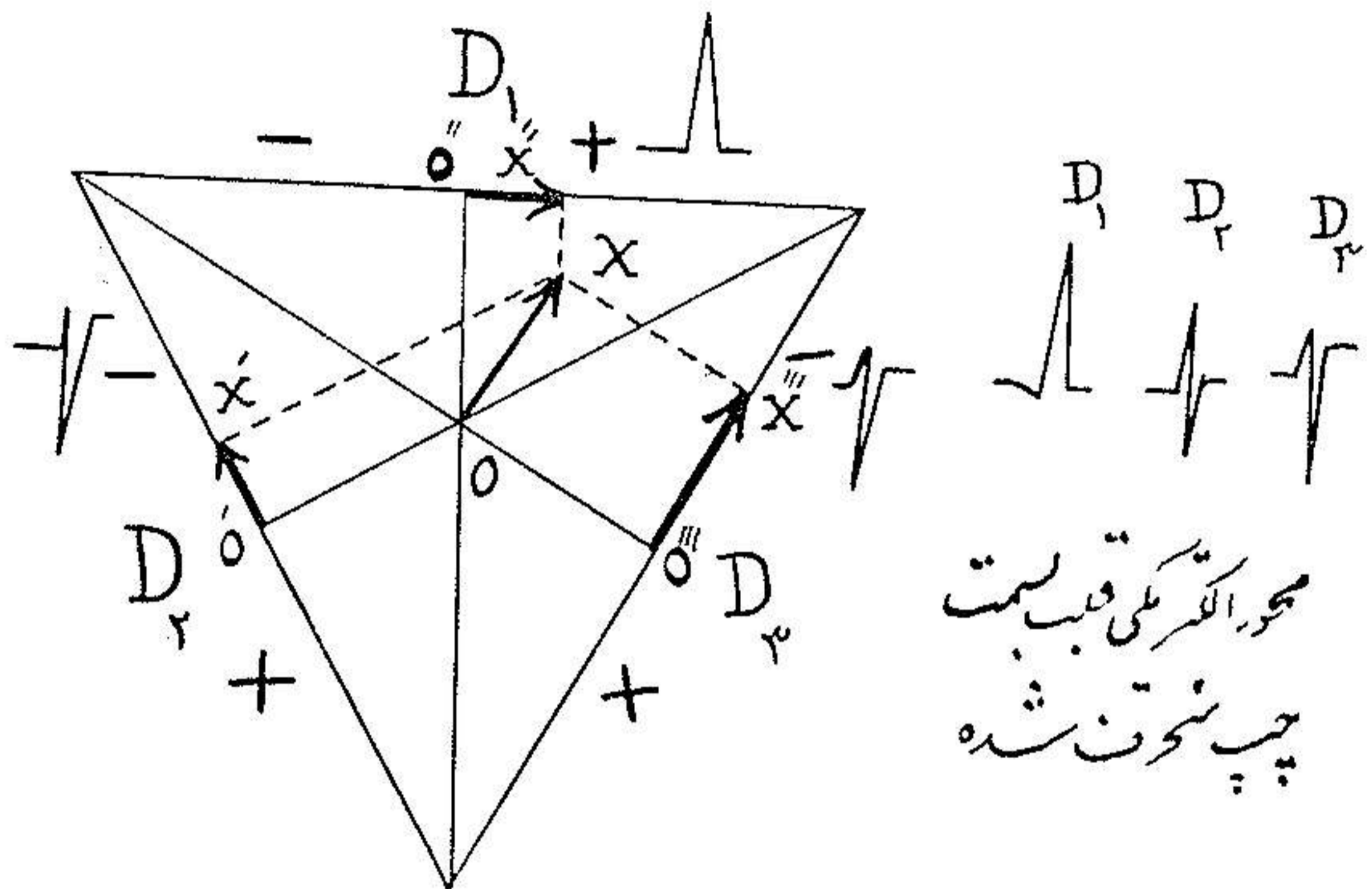
شکل ۶

ضلع مثلث بدو قسمت تقسیم میشود قرار داد بر این است که D_1 و D_2 نیم قطعه بالامنفی
 و نیم قطعه پائین مثبت فرض شود و D_3 نیم قطعه چپ مثبت و نیم قطعه راست منفی است در این
 صورت معلوم است که اگر محور الکتریکی قلب بین صفر و ۹۰ درجه باشد در

Downloaded from journals.lums.ac.ir on 2019-06-29

D_1 و D_2 و D_3 يك موج مثبت ایجاد خواهد شد بدلیل اینکه اگر OX محور الکتریکی قلب فرض شود این محور روی D_1 و D_2 و D_3 سه تصویر (OX') را ایجاد خواهد کرد که هر سه تصویر در قسمت مثبت قرار گرفته‌اند در نتیجه در D_1 و D_2 و D_3 يك موج مثبت بوجود خواهد آمد.

حال بینیم اگر محور الکتریکی قلب بسمت چپ و بسمت راست منحرف شود در D_1 و D_2 و D_3 چه تغییری ایجاد میشود چنانکه در عکس زیر دیده میشود در انحراف



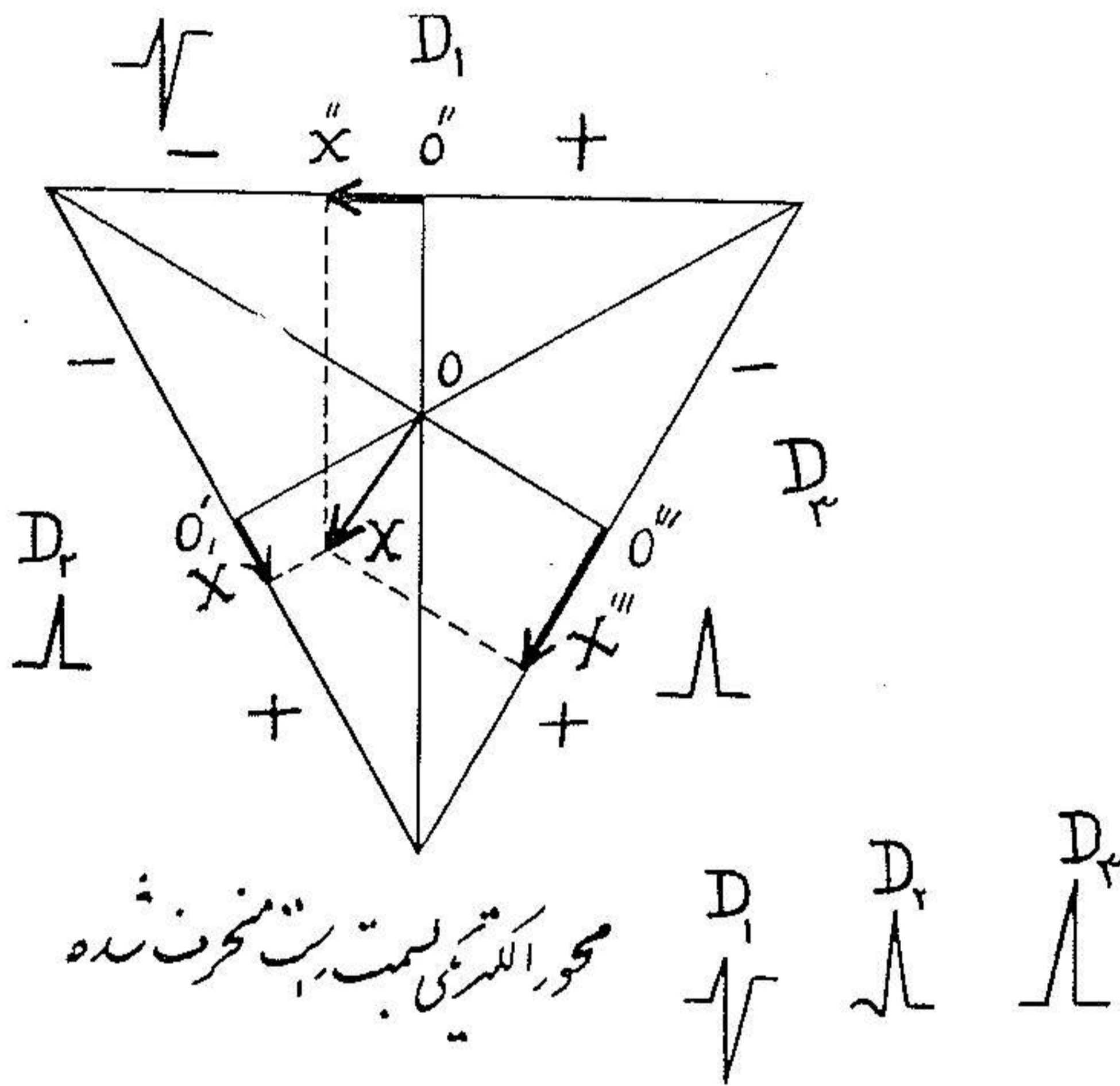
محور الکتریکی قلب بسمت
چپ منحرف شده

شکل ۷

محور الکتریکی قلب بسمت چپ D_1 و D_2 مثبت و D_3 منفی است اگر چرخش زیاد باشد D_3 نیز منفی میشود.

در صورتی که در محور الکتریکی راست D_1 منفی و D_2 و D_3 مثبت است. تصویر OX (که بسمت چپ منحرف شده) در D_1 OX' است که در قسمت مثبت بوده در نتیجه QRS مثبت و در D_2 و D_3 در قسمت های منفی ترسیم میشود در نتیجه در D_1 و D_2 QRS منفی است بنابراین اگر D_1 مثبت و D_2 و D_3 منفی باشد میگویند محور الکتریکی قلب بسمت چپ متوجه شده است. در عکس نمره (۲) محور الکتریکی قلب بسمت راست متوجه شده است تصویر

این محور OX' در OX در قسمت منفی D_1 رسم شده در نتیجه QRS منفی است در D_1 و در قسمت مثبت نقش میگردد و در این دو مثبت است بنابراین وقتی که QRS در D_1 منفی و D_2 و D_3 مثبت است میگویند محور سمت راست منحرف شده است.




شکل ۸

III-DFLکسیون انتر نسیک و فید (۱) (DI) عبارت DI در الکترو کاردیو گرافی فقط در در ریواسیون جلوی قلبی $V_2-V_1-V_6-V_5$ بکار برده میشود. DI مدت زمانی است که از اول دیپولاریزاسیون تا موقعی که موج تحریکی به اپیکارد زیر الکتروود میرسد مصرف میشود.

در نتیجه مدت زمانی که از شروع QRS تا R اندازه گرفته میشود (دو عمود که از Q و R گذشته باشد) DI نامیده میشود که در مقابل بطن راست $(V_1-V_2) / 0.35$ نانیه و در مقابل بطن چپ $(V_5-V_6) / 0.5$ نانیه است.

VI - الکتروکاردیوگرام طبیعی - در سه دریواسیون (۱) (DS) استاندارد



رساننده موج دلتا در ریواسیون از A تا B برسد

شکل ۹

(D_1 و D_2 و D_3) و سه دریواسیون (۲) یک قطبی اعضاء (VR.VL.VF) D.U.M. و شش دریواسیون (۳) جلو قلبی ($V_1-V_2-V_3-V_4-V_5-V_6$) تفسیر میشود.

A - در D.S - (D_1, D_2, D_3) اگر یک گالوانومتر به دو بازوی چپ و راست شخصی بسته شود اختلاف پتانسیلی که رسم میگردد در ریواسیون D_1 نامیده میشود (در اینجامحیط هادی خود شخص بوده و انرژی الکتریکی که از قلب ناشی میشود منبع اختلاف پتانسیل است) ارتباط بطوری تنظیم شده که منحنی همیشه بطرف بالا است (وقتی که بازوی راست نسبت ببازوی چپ منفی است)

D_4 - از اتصال بازوی راست و پای چپ بگالوانومتر بدست میآید در اینجا نیز ارتباط بطوری است که منحنی یا دفלקسیون (۴) بطرف بالا است و قتی که بازوی راست نسبت ببای چپ منفی است.

D_4 - از بستن بازوی چپ و پای چپ بگالوانومتر نتیجه میشود و این ارتباط بطوری است که دفלקسیون یا منحنی بسمت بالا است (بازوی راست نسبت ببای چپ

✧ برای آسانی دریواسیون‌های استاندارد را بعلامت D.S و یک قطبی اعضاء D.U.M. و جلوی قلبی را D.P خواهیم نوشت

۱- Derivations standards

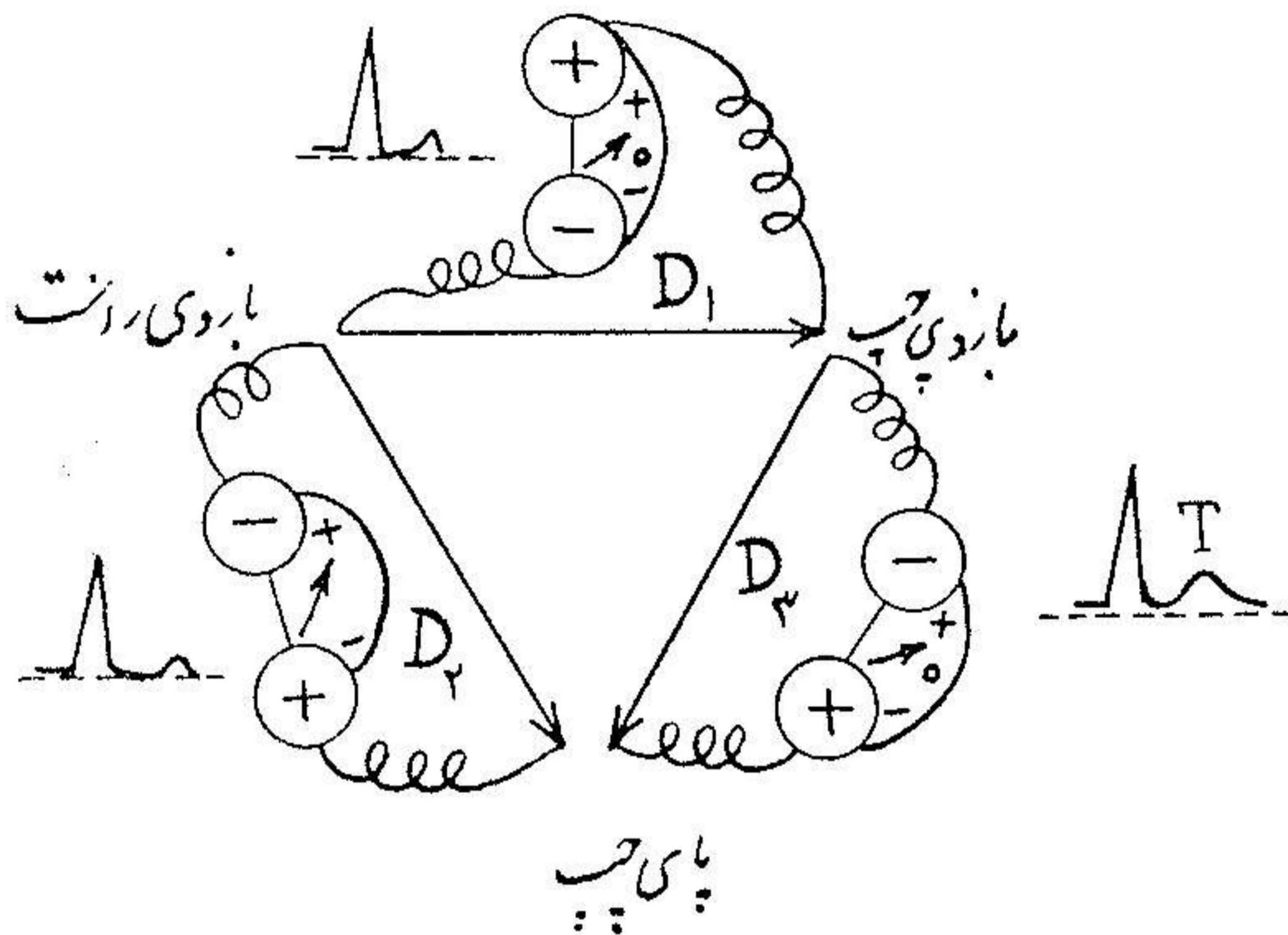
۲- Derivations unipolaires des membres

۳- Derivations Prés Cordiales

۴- deflexion

(منفی است)

در $D_1 - D_2 - D_3$ در نتیجه QRS مثبت است یعنی بالای خط ایزوالکتریک است



شکل ۱۰

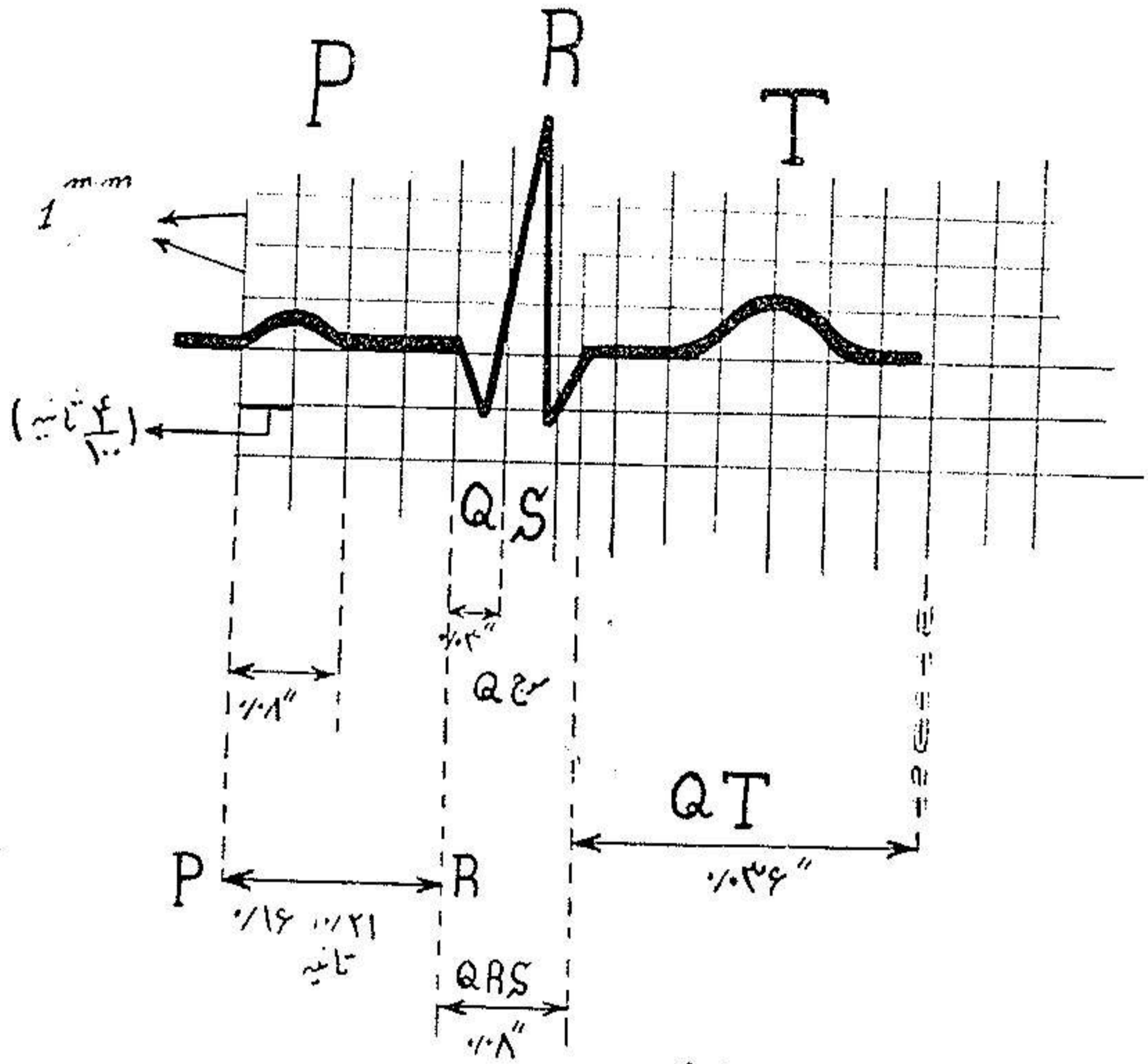
موج T در D_1 و D_2 همیشه مثبت در D_3 اغلب مثبت ولی گاهی $-$ است .

کاغذ یا فیلم الکترو کاردیو گرام بوسیله خط های افقی و عمودی بچهار خانه کوچکی تقسیم شده فاصله بین خط های عرضی یک میلیمتر و بین خط های طولی نیز یک میلیمتر میباشد در نتیجه هر مربع کوچک دارای طول و عرض یک میلیمتر میباشد ستون های عرضی از هم یک میلیمتر فاصله داشته و وسعت (۱) نوسان امواج P و QRS را تعیین مینماید مثلاً (وسعت نوسان QRS ۲۰ میلیمتر) در صورتیکه خط های عمودی که از هم یک میلیمتر فاصله دارند زمان کندو کسیون (۲) را تعیین میکنند و فاصله بین دو خط عمودی $\frac{4}{100}$ ثانیه است .

$B - (D.P)$ (دریواسیون های جلوی قلبی) اهمیت این دریواسیونها در این است که بتانسیل (۳) یک نقطه از قلب را رسم میکنند در این دریواسیونها الکترو و دفعال جلوی

۱ - diphasique amplitude ۲ - Conduction
۳ - Potentiel de point

قلب و الکتروکاردیوگرام در نقطه‌ای که دارای پتانسیل نیست گذاشته میشود (نقطه صفر)



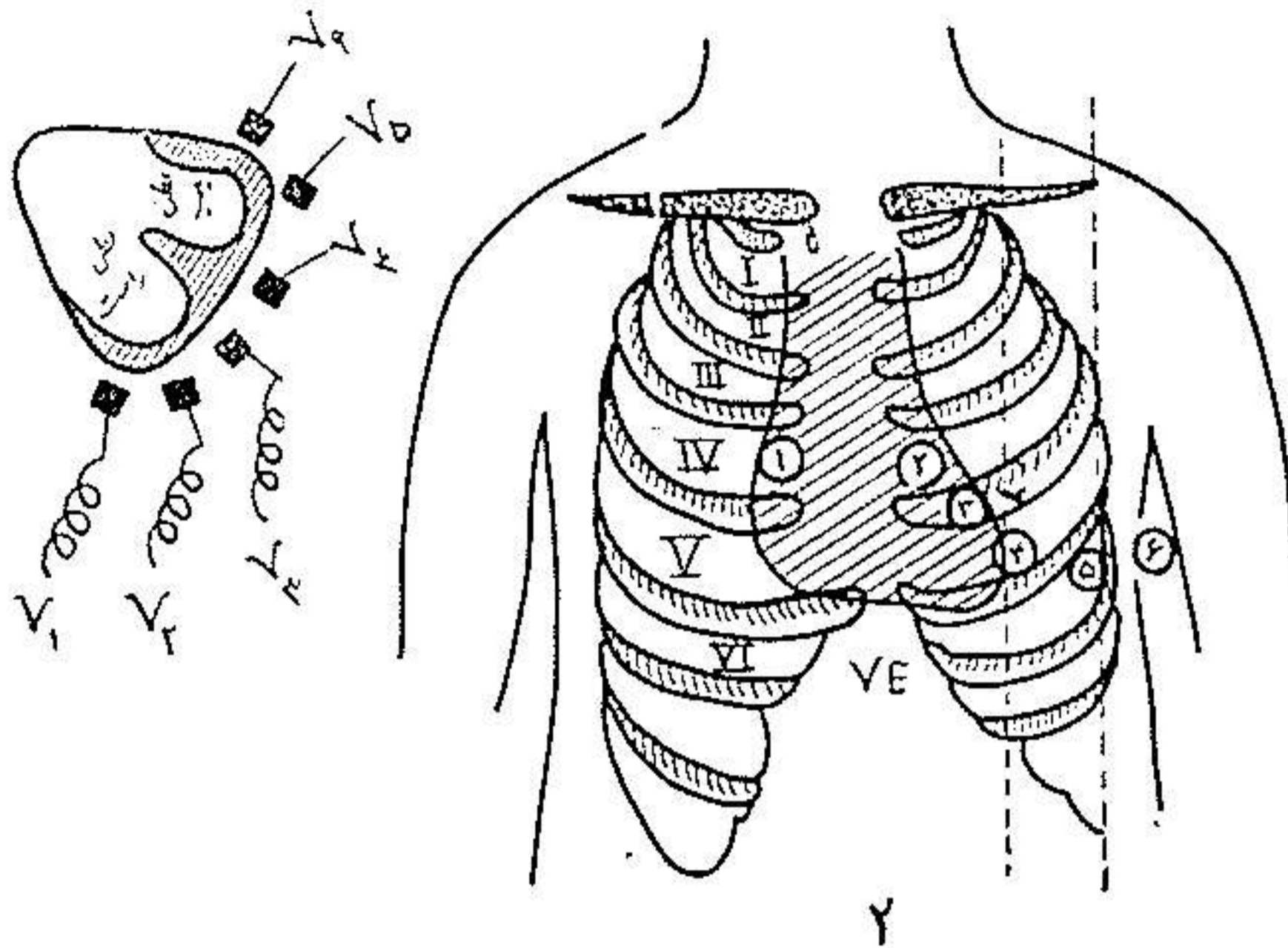
الکتروکاردیوگرام طبیعی

شکل ۱۱

یا بوردن سانترال (۱) این در یواسیو نه‌بنا $V_1 - V_2 - V_3 - V_4 - V_5 - V_6$ مشهورند. V_1 از گذاشتن الکتروکارد در چهارمین فضای بین دنده راست بدست می‌آید V_4 چهارمین فضای بین دنده چپ V_5 پنجمین فضای بین دنده روی خط پستانانی V_6 بین V_5 و V_4 روی خط بغلی قدامی (۲) در پنجمین فضای V_6 روی خط بغلی وسطی (۳) شمای ۲ بخوبی جای الکترودها را نشان میدهد. از شمای نمره (۲) که جای الکترودها را نسبت به حفره‌های قلب (بطن راست و بطن چپ) و دیواره بین بطنی نشان میدهد مشهود است که الکتروکارد $V_1 - V_6$ جلوی

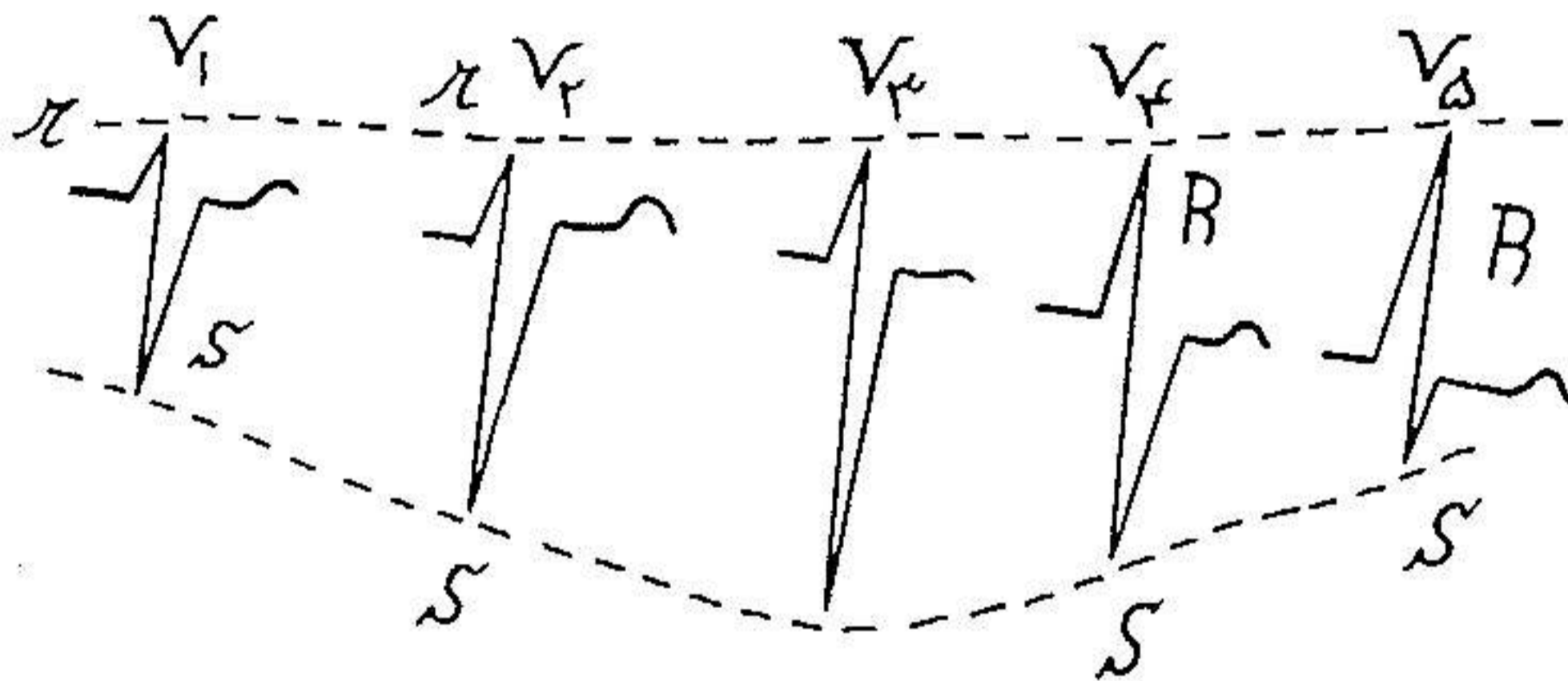
- ۱ - Borne centrael
- ۲ - Ligne axillaire anterieur
- ۳ - Ligne axillaire moyenne

بطن راست $V_4 - V_6$ دیواره بین بطنی و $V_7 - V_9$ جلوی بطن چپ قرار گرفته اند.



شکل ۱۲

در الکتروکاردیوگرام طبیعی در V_1 یک موج کوچک r و یک موج بزرگ S

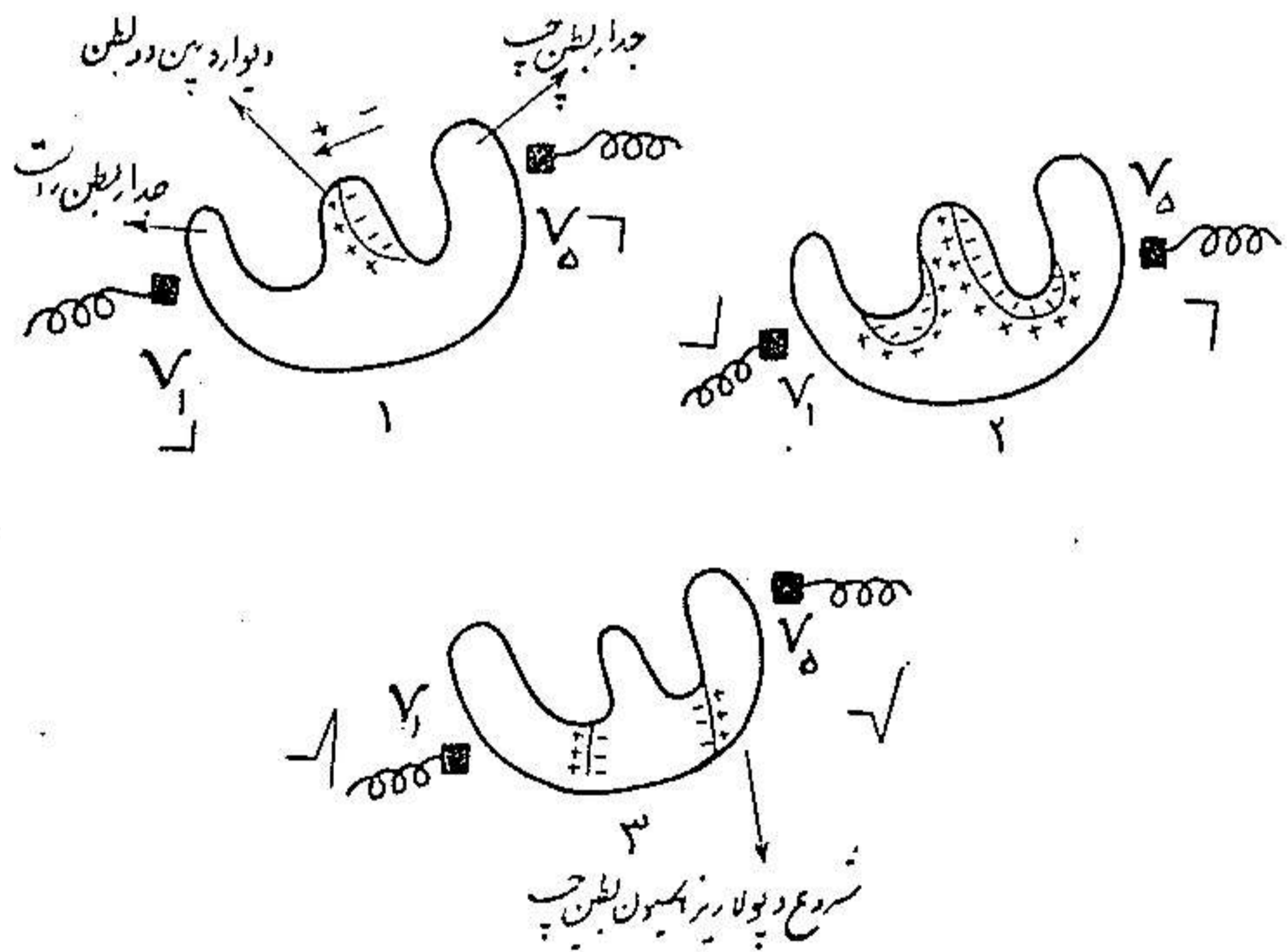


شکل ۱۳

S وجود دارد (rS) ولی بتدریج که الکتروکاردیوگرامها از V_1 به V_6 نزدیک میشوند موج کوچک r بزرگتر شده و موج بزرگ S کم عمق تر میشود بطوری که در مقابل سطح ایسکاردیوگرام بطن چپ (V_7 و V_8 و V_9) فقط یک موج بزرگ R وجود دارد در V_6 $R=S$ بوده و یک تصویر RS وجود دارد این منطقه را منطقه ترانزیسیون (۱) مینامند که در مقابل دیواره بین دو بطن قرار گرفته است و این منطقه بر حسب موقعیت قلب در قفسه سینه تغییر پذیر است در قلبهایی که بر خلاف عقر به ساعت در قفسه سینه میچرخند

(در اشخاص چاق و کوتاه) این منطقه بین $V_2 - V_3$ و در بعضی مواقع بین $V_1 - V_2$ است بر عکس در قلبهائی که در جهت عقربه‌های ساعت می‌چرخند (اشخاص قد بلند و باریک و بچه‌ها) این ناحیه بین $V_4 - V_5$ قرار می‌گیرد.

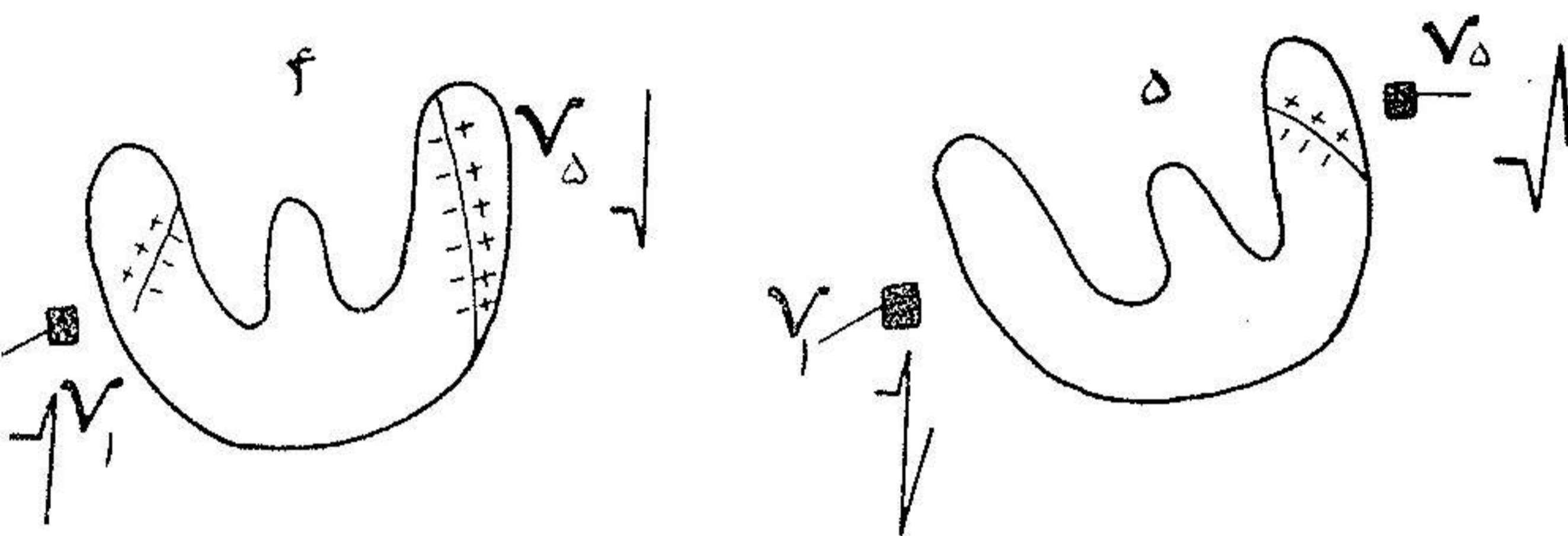
موج T از V_1 تا V_6 اصولاً مثبت است ولیکن در بعضی مواقع از V_1 تا V_3 موج T منفی بوده و موج QRS بصورت rS است (مخصوصاً پیش اشخاص چاق و زنهای آستن و بچه‌ها) قسمتی از موج کوچک r در V_1 بواسطه دپولاریزاسیون دیواره بین دو بطن که همیشه از چپ بر است دپولاریزه میشود نتیجه می‌گردد (شکل ۱) و بدیهی است که این در یواسیون (V_1) چون متوجه سرهای مثبت حامل‌ها دپولاریزاسیون است یک موج مثبت یعنی (r) رسم می‌کنند و بر عکس در یواسیون $V_5 - V_6$ که دم‌های منفی این محورها را نگاه می‌کنند یک موج منفی اولیه یا R رسم می‌کنند عکس (۱) بعد از دپولاریزاسیون دیواره بین دو بطن قسمت رأسی بطن راست دپولاریزه شده شکل (۲) سپس دپولاریزاسیون تمام دیواره بطن راست را فرا می‌گیرد و قتی که دپولاریزاسیون



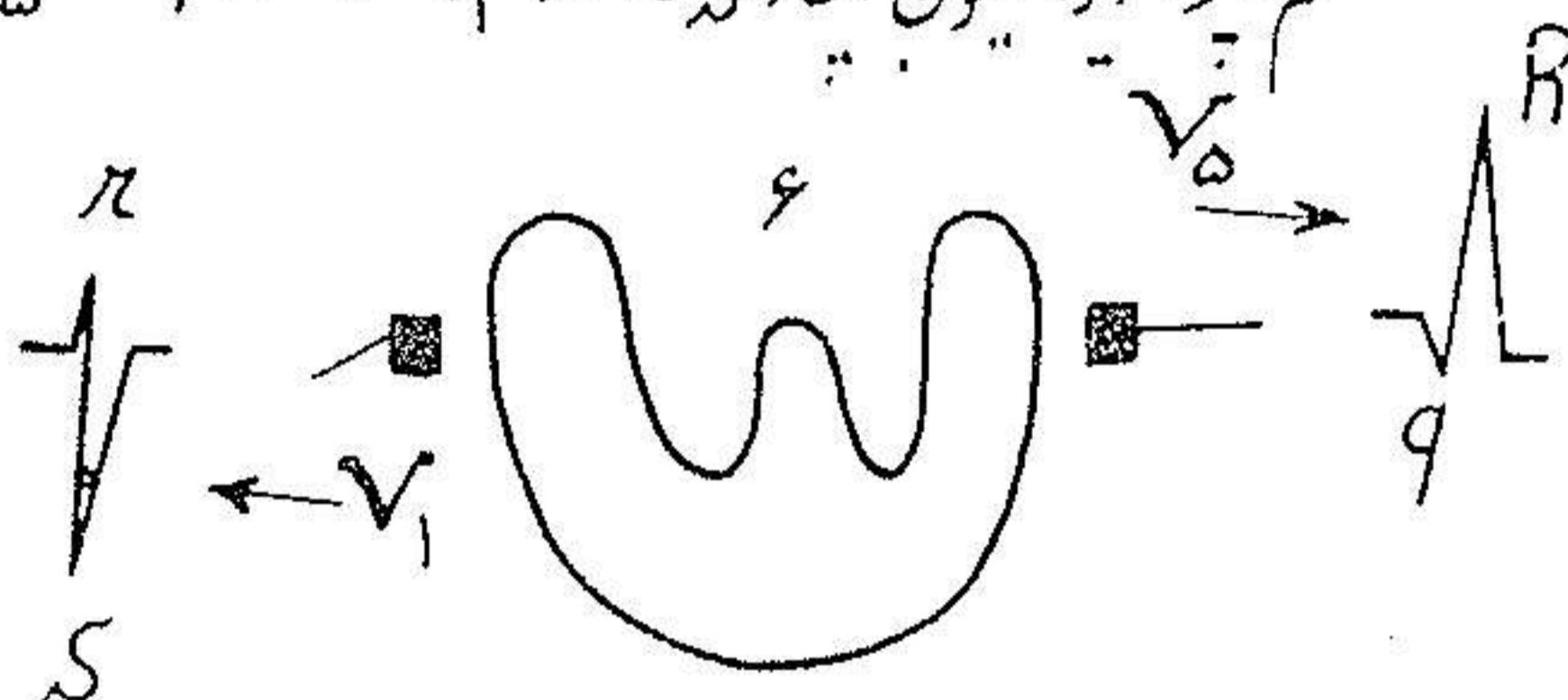
شکل ۱۴

بطن راست تمام شد دپولاریزاسیون بطن چپ شروع میشود. در این لحظه حامل‌ها دپولاریزاسیون بطرف الکترودهای $V_5 - V_6$ سر از زیر میشوند و نتیجه این الکترودها

یک موج مثبت R رسم میکنند الکترودهای جهت مخالف $(V_2 - V_1)$ چون متوجه دم های منفی این محورها هستند ایجاد یک موج بزرگ منفی یعنی S مینمایند در نتیجه تصویر rS در $V_1 - V_2$ بدین ترتیب حاصل میشود: قسمت مثبت r از دپولاریزاسیون از چپ بر است دیواره بین دو بطن سپس رأس بطن راست و بطن راست قسمت منفی یا



ختم دپولاریزاسیون ایجاد می شود در V_1 و V_5 در qR و V_5



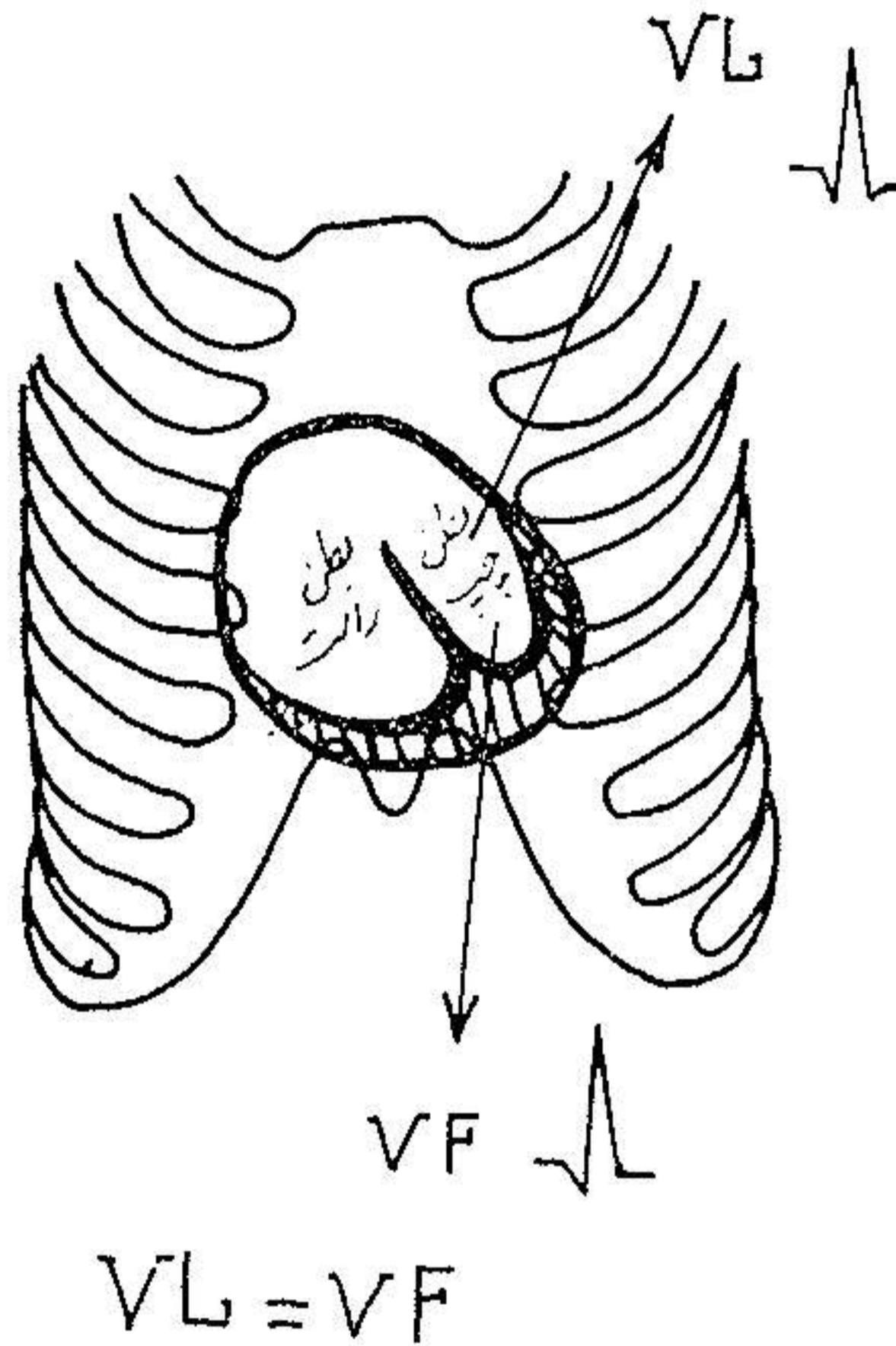
شکل ۱۵

موج S در موقع دپولاریزاسیون بطن چپ بدلیلی که در بالا ذکر شد حاصل میشود. در صورتیکه تصویر qR در $V_5 - V_6$ بطریق زیر بدست می آید:

- ۱- موج اولیه منفی r، در موقع دپولاریزاسیون دیواره بین بطنی و موج R موقع دپولاریزاسیون جدار بطن چپ بدست می آید (مطابق تصویر پائین)
- تصویر دپولاریزاسیون که از دیواره بین دو بطن از چپ بر است شروع شده سپس متوجه بطن راست گشته و به بطن چپ ختم میشود.

C - (D.U.M) (۱) پتانسیل های الکتریکی اعضاء (دست راست VR) (دست

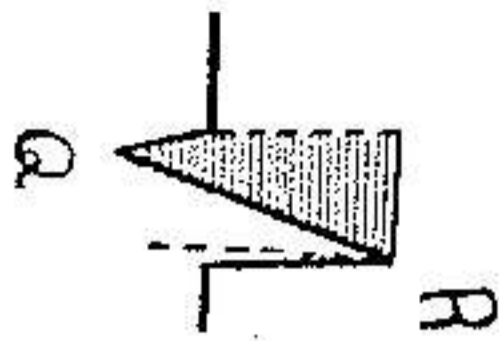
چپ (VL) (پای چپ VF) با گذاشتن الکترود آکتیوروی یکی از اعضای نامبرده بدست می‌آید این در یواسیون در تعیین موقعیت الکتریکی قلب اهمیت بسزائی دارند. موقعیت الکتریکی قلب (۱): قلب در قفسه سینه يك موقعیت ثابتی نداشته و این موقعیت در اشخاص مختلف متغیر است بدین معنی که قاعده قلب تقریباً ثابت و نوک آن قادر بحرکت است. شانه راست (VR) اصولاً متوجه قاعده و داخل حفره قلب است در نتیجه يك موج منفی رسم میشود. اما پتانسیل شانه چپ (VL) و پای چپ (VF) بیشتر



شکل ۱۵

متغیر بوده و از تغییرات این دو (VL و VF) میتوان بموقعیت الکتریکی قلب پی برد شش موقعیت الکتریکی برای قلب نوشته شده است
 ۱- (موقعیت حد وسط) (۲) میگویند قلب دارای این موقعیت است، هنگامیکه در روی الکترود کاردیو گرام VL شبیه به VF است ($VL = VF$) یعنی پتانسیل بطن چپ بطور مساوی بشانه چپ و ساق پای چپ پنخس میشود مطابق شکل ۱۵

۲- (موقعیت افقی) (۱) در این موقعیت قلب روی محور قدامی - خلفی خود



طوری میچرخد که پتانسیل بطن چپ به شاخه چپ و پتانسیل بطن راست بساق پای چپ منتشر میشود و در نتیجه در VL یک تصویر qR و در rS، VF ترسیم میگردد.

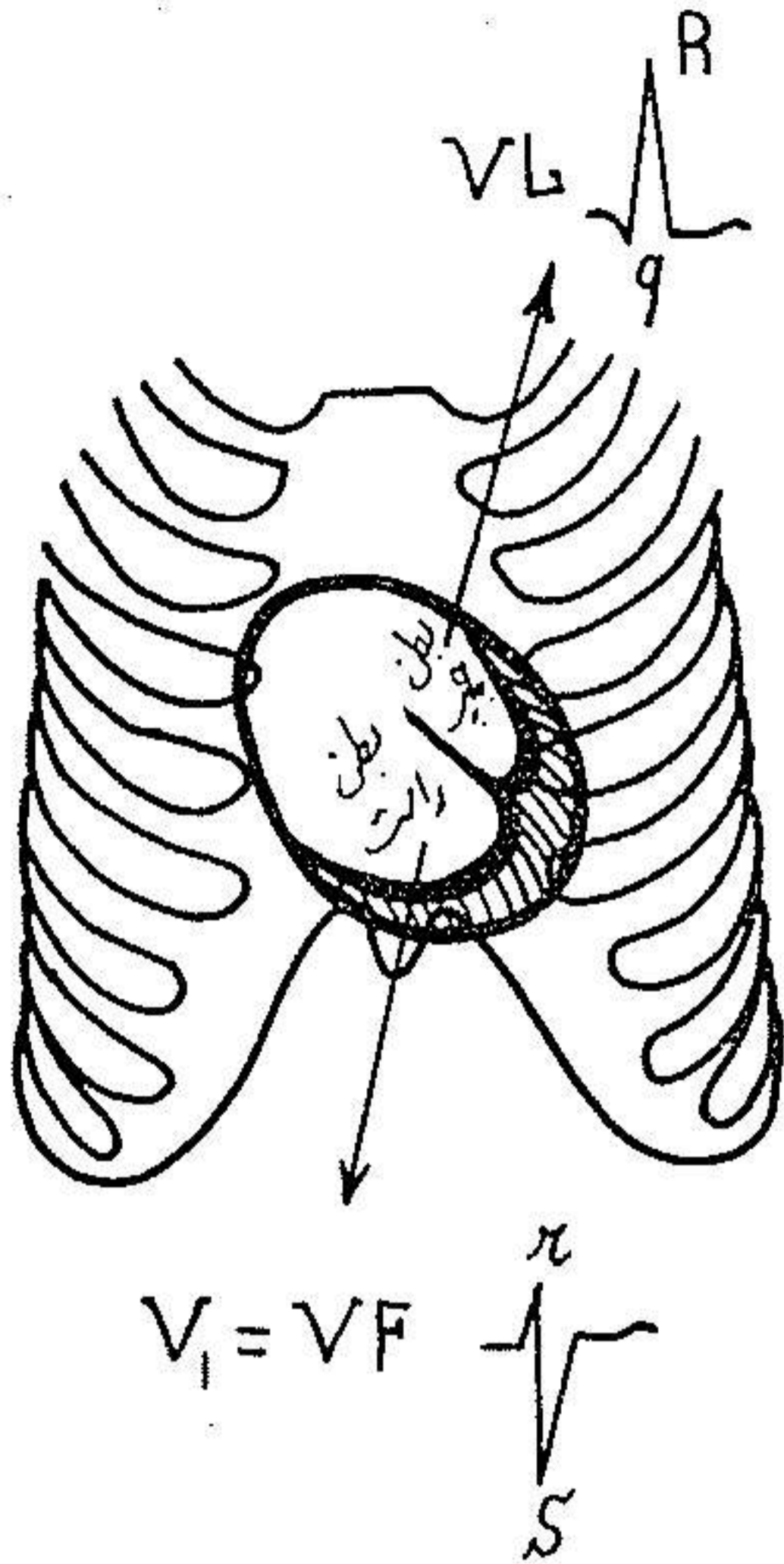
پس از نظر شباهت

$$VF = V_1 - V_2 \text{ و}$$

$$VL = V_5 - V_6$$

۳- موقعیت عمودی (۲):

چرخش قلب روی محور قدامی خلفی خود طوری است که پتانسیل بطن چپ بساق پای چپ (VF) و پتانسیل بطن راست به شاخه چپ (VL) منتشر میشود در نتیجه در VF یک موج qR که مربوط به دپولاریزاسیون بطن چپ شبیه موجی است که در V_6 و V_5 رسم میشود و در rS، VL که در



شکل ۱۶

دپولاریزاسیون بطن راست نتیجه شده و در نتیجه شبیه به $V_1 - V_2$ است.

بامکتب ویلسون (۳) یک موقعیت نیم افقی (۴) و در آن VL (شانه چپ) پتانسیل

بطن چپ رسم نموده ولیکن بواسطه چرخش ناقص قلب پای چپ VF پتانسیل هر

دو بطن را رسم مینماید از اجتماع پتانسیل دو بطن در VF یک منحنی کوچک که دارای

قدرت الکترو موتوری کمی است حس میشود در موقعیت نیم عمودی بطن چپ

۱ - Position Horizontale

۲ - Wilson

۲ - Position verticale

۴ - position Semi horizontale

ولیکن VL متوجه هر دو بطن بوده و مخلوطی از پتانسیل هر دو بطن را دریافت می‌کند.

بدین ترتیب در VL یک موج کوچک رسم می‌شود بالاخره در بعضی مواقع نمیتوان موقعیت الکتریکی قلب را فهمید و این را وضع اندترمینه (۱) خوانند.

بدین ترتیب در قلب عمودی VL شبیه به $V_1 - V_2$ و VF شبیه $V_6 - V_5$ است.

۲- در قلب نیم عمودی در VL QRS کوچک و VF شبیه $V_6 - V_5$ است.

۳- در پوزیشن انترمدیر (۲) VL شبیه به VF و شبیه به $V_6 - V_5$ است.

۴- در قلب افقی - VL شبیه به $V_6 - V_5$ و VF شبیه به $V_1 - V_2$ است.

۵- در قلب نیم افقی - VL شبیه به $V_6 - V_5$ ولیکن QRS در VF کوچک است.

فهم موقعیت الکتریکی قلب در تفسیر الکتروکاردیوگرام اهمیت فوق العاده دارد و برای فهمیدن آن بشکل بالا رجوع شود.

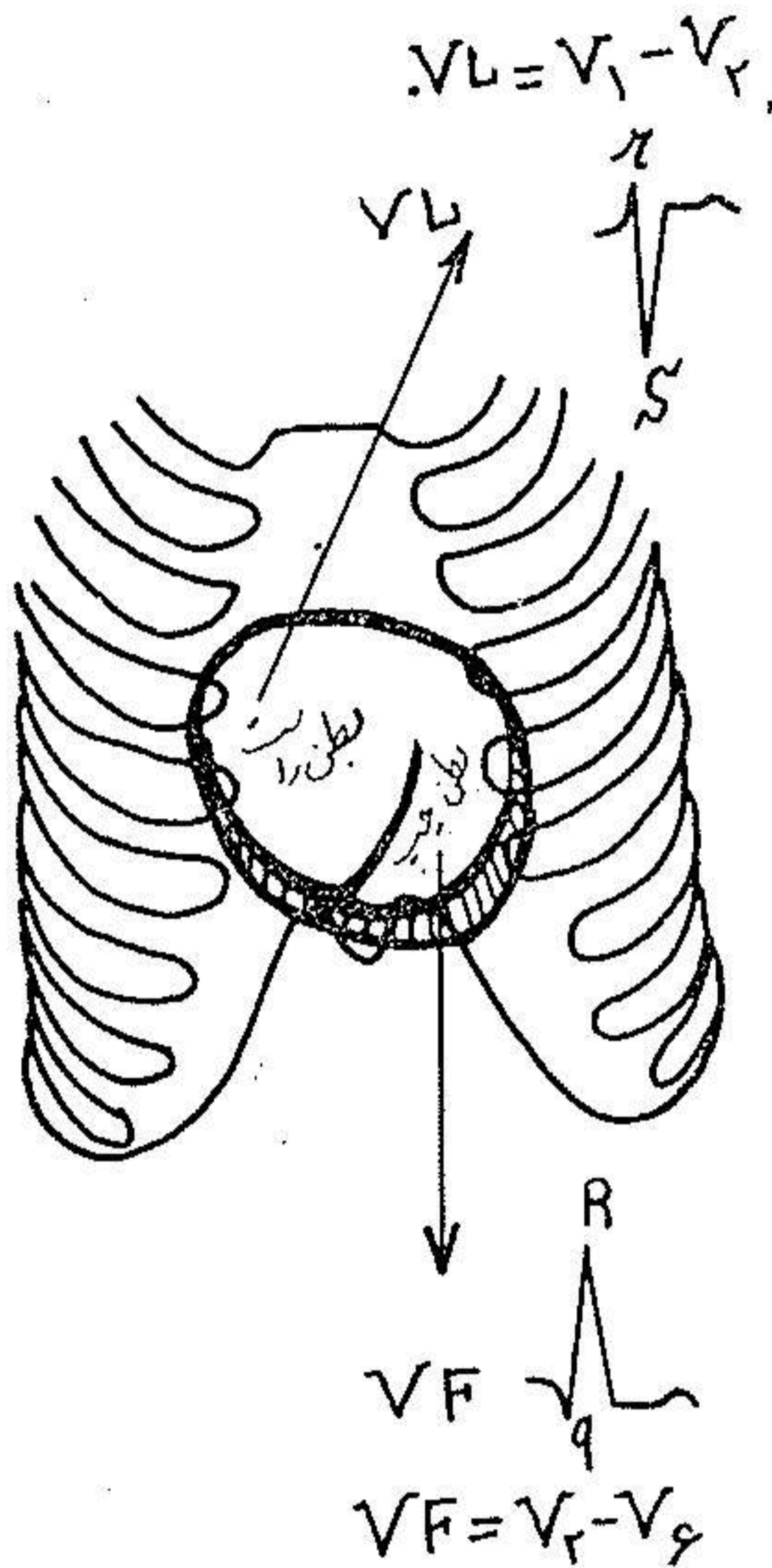
فصل دوم:

علائم الکتریکی هیپرتروفی بطن‌ها

I- کریترهای الکتریکی هیپرتروفی بطن چپ (۳) این علائم را باید در

۱ - Position indéterminée ۲ - Position intermédiaire

۳ - Hypertrophie ventriculaire gauche



شکل ۱۷

DS (۱) و DP (۲) و DUM (۳) جستجو کرد.

A - در D.S : ۱ - محور الکتریکی قلب از خط افقی (صفر درجه) منحرف

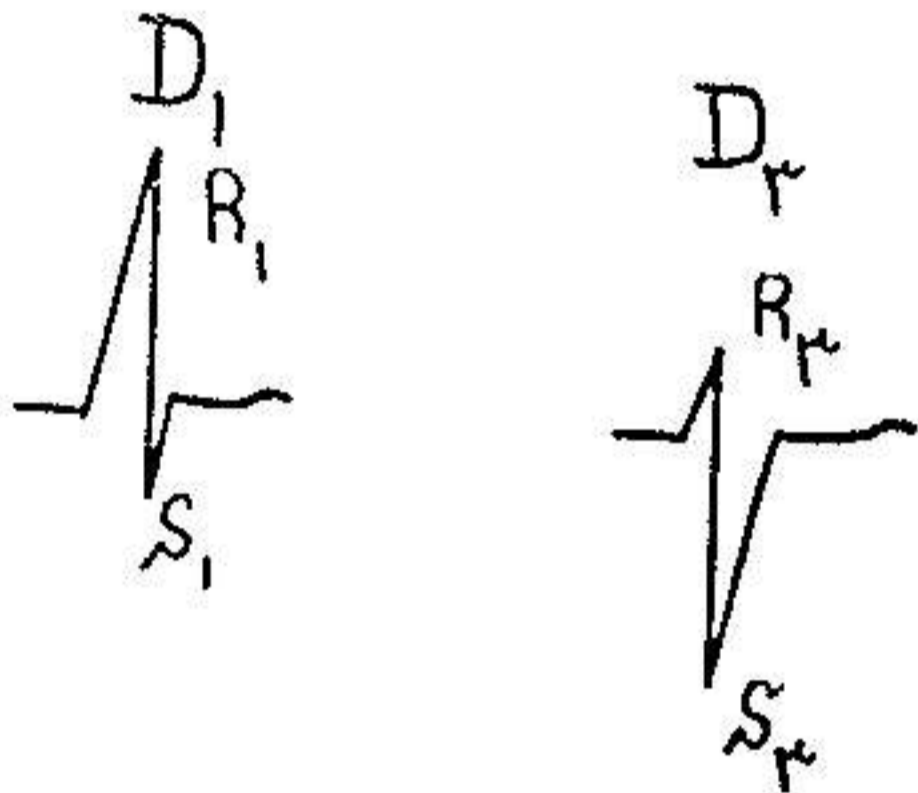
شده بسمت چپ میچرخد (مثلاً ۳۰)

۲ - مدت متوسط QRS که در حالات عادی ۰/۰۸ ثانیه میباشد به ۰/۱۰ ثانیه

می رسد .

۳ - اندیس وایت و بوک (۴) (W.B) از ۱۷ میلیمتر تجاوز میکند این اندیس

$$(R_1 + S_3) - (S_1 + R_3) \geq 17^{mm}$$



شکل ۱۸

از فورمول زیر بدست میآید .

$$(S^1 + S^3) - (S^1 + R^3) 17mm$$

در آن R_۱ (وسعت دامنه نوسان) (۵) موج R در D_۱ ، S_۳ وسعت دامنه نوسان موج S در D_۳ و S_۱ وسعت دامنه نوسان موج S در D_۱ ، R_۳ وسعت دامنه نوسان موج R در D_۳ میباشد (مطابق شکل ۱۸)

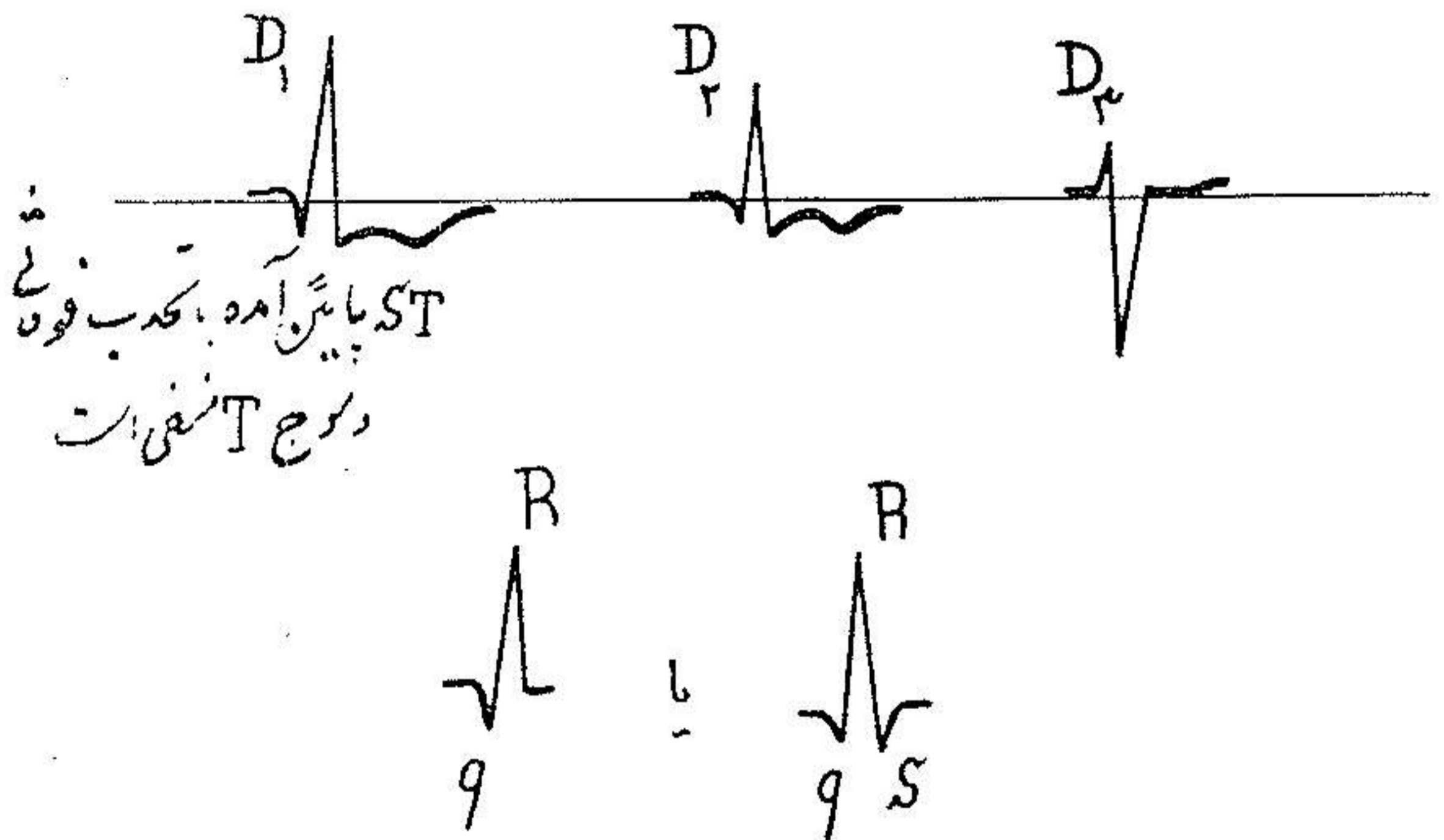
در حالات مشخص (H.V.G) هیپرتروفی بطن چپ شکل کلاسیک علائم الکتریکی بزرگی بطن چپ بصورت زیر در D_۱ - D_۳ - D_۳ مشخص میشود .

۱ - انحراف محور الکتریکی بسمت چپ

۱ - Derivations Standards ۲ - Derivations Précordiales
 ۳ - Derivations unipolaires des membres
 ۴ - Indice de White et Bock ۵ - amplitude
 ۶ - amplitude

Downloaded from journals.lums.ac.ir on 2026-06-29

۲- موج T منفی در D_1 یا در D_2 و D_3 و قطعه ST زیر خط ای-زوال الکتریک آمده (۱) و قوسی که تحدبش بسمت بالا است رسم میکنند این تصویر از دور شدن در جهت مخالف محورهای AQRS و AT حاصل میگردد (مطابق شکل ۱۹) B در DP (در یواسیونهای جلوی قلبی) بدیهی است که علائم الکتریکی بزرگی بطن چپ در مقابل الکترودهائی که در جلوی بطن چپ گذاشته شده اند ظاهر



شکل ۱۹

میگردند در نتیجه این علائم را باید در $V_5 - V_6$ و V_7 جستجو کرد. این علائم عبارتند از:

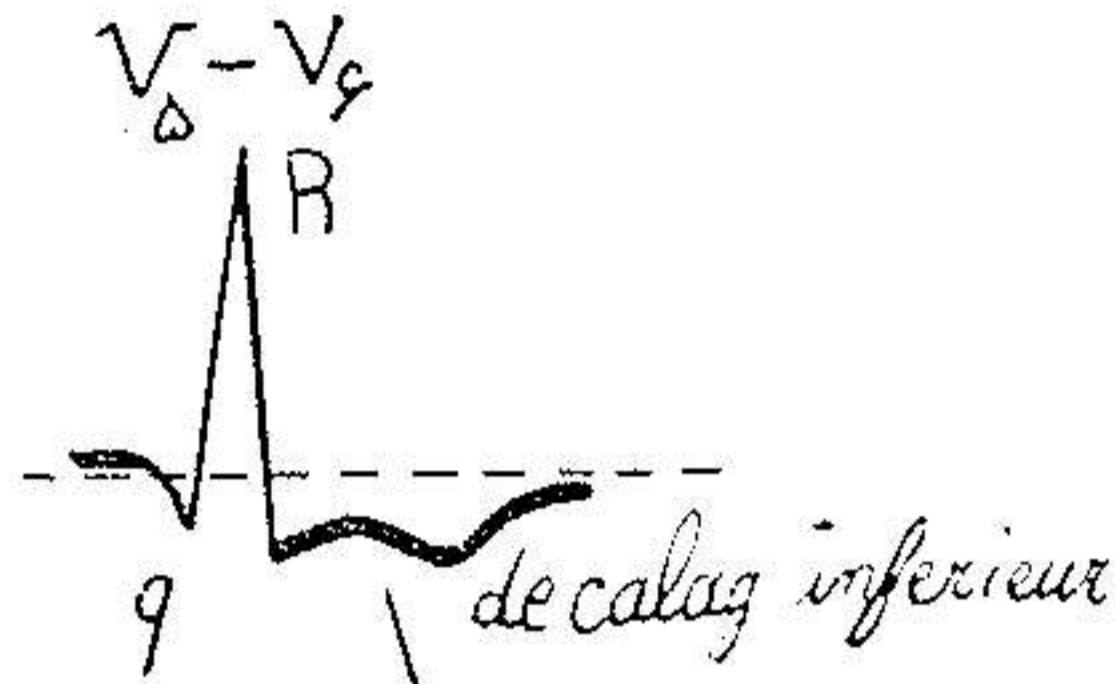
الف - در $V_5 - V_6 - V_7$: یک موج بلند QRS بصورت (qRS) که در آنها موج R بلندتر از حالات معمولی است و اگر از ۲۵ میلیمتر ($R V_5 > 25 \text{ mm}$) تجاوز کند به تنهایی خود یکی از علائم الکتریکی بطن چپ میباشد.

۲- با اضافه شدن بلندی موج R یک علامت دیگر که عبارت از تأخیر دفلیکسیون انترنسکوئید (۲) اضافه میشود که از ۰.۰۵ ثانیه (بطور طبیعی) تجاوز میکند.

۳- موج T در این دیواسیونها منفی یا منفی مثبت (+) است و قطعه ST

پائین آمده (۱) و تحذب فوقانی پیدامیکنند مطابق شکل موج T در بعضی حالات فقط تحت شده یا بطور نامحسوسی منفی است .

ب- در V_1-V_4 شکل الکتروکاردیو گرام همان rS است با این تفاوت که موج S خیلی عمیق تر از حالات عادی است در بعضی مواقع موج کوچک r وجود نداشته یک



موج T منفی است و ST تحذب فوقانی دارد

شکل ۲۰

تصویر QS در V_1-V_4 دیده میشود که نباید آنرا با انفارکتوس ناحیه دیواره بین دویطن (۲) اشتباه کرد .

سو کولو و لیون (۳) اندیسی پیشنهاد کرده اند که در بعضی از حالات که بزرگی بتشخیص بزرگی بطن چپ مینماید بعهیده ایشان بزرگی بطن چپ امکان وجود دارد اگر جمع الجبری بلندی موج R در V_5 و موج S در V_1 از ۳۵ میلیمتر تجاوز کند

$$R V_5 + S V_1 > 35 \text{ mm}$$

یعنی

پ- منطقه ترانزیسیون (۴) بر حسب موقعیت قلب تغییر میکند در قلب هائیکه دارای موقعیت افقی « با چرخش قلب روی محور طولی خود در جهت مخالف عقربه های ساعت » هستند این منطقه بین V_1-V_4 قرار میگیرد و برعکس در قلب عمودی که چرخش آن روی محور طولی موافق عقربه های ساعت است این منطقه بین V_1-V_4

۱ - decalage inferieur

۲ - infarctus anteroseptal

۳ - Sokolowe et Lyon

۴ - Zone de Transition

واقع است .

C - در D.U.M (۱) بر حسب موقعیت الکتریکی قلب دو حالت میتوان نوشت
 ۱- در قلب افقی که در آن شانه چپ (VL) بطرف بطن چپ متوجه است در این صورت تغییراتی که در V_1-V_6 و D_1 شرح داده شد در VL نیز مشهود است بدین معنی که در VL یک موج بزرگ R (که اگر از ۱۱ میلی‌متر تجاوز کند میتوان بزرگی بطن چپ فکر کرد) وجود داشته ST بطرف پائین با تاندب فوقانی و موج T منفی است و چون VF مقابل بطن راست است در این در یواسیون مثل V_1-V_6 یک موج rS با موج مثبت دیده میشود .

شکل VR اصولاً یا rS یا QS است ولیکن با انحراف محور الکتریکی قلب فرق میکنند از ۳- با آنور شیکل QR بخود میگیرند .

۲- در قلب عمودی (۲) چون VL متوجه بطن راست است در این در یواسیون یک تصویر rS یا QS با موج T مثبت دیده میشود .

برعکس در VF که مقابل بطن چپ قرار گرفته (بواسطه چرخش قلب) یک تصویر qR با موج بزرگ R و پائین آمدن ST با تاندب فوقانی و یک موج T منفی ترسیم میشود .

II- علائم الکتریکی هیپرتروفی بطن راست (۳)

این علائم الکتریکی را باید در DP. DUM. D.S جستجو کرد ولیکن در یواسیون های جلوی قلبی مخصوصاً V_1-V_6 برای تشخیص بزرگی بطن راست اهمیت فوق العاده ای دارند.

A - در DS محور الکتریکی قلب بطرف راست منحرف میشود بدین معنی که از ۱۱۰ درجه میگذرد بعقیده بعضی تنها انحراف الکتریکی با نور ۱۱۰° مخصوصاً پیش شخص بزرگ برای تشخیص بزرگی بطن راست کافی است. این علامت یک عده

۱ - Derivations unipolaires des membres

۲ - coeur vertical ۳ - Hypertrophie ventriculaire droite

علائم دیگر نیز در بعضی از حالات مشخص بزرگی بطن راست علاوه میشود که مجموع این علائم را (توافق بطن راست) (۱) مینامند علائم عبارتند از:

۱- انحراف محور الکتریکی بسمت راست که ذکر شد.

۲- موج T در D_p و در بعضی اوقات در $D_p - D_p$ منفی شده و ST در این دریواسیونها بطرف پائین آمده (۲) و یک تحذب فوقانی بخود میگیرد.

D.P - B (دریواسیونهای جلوی قلبی): اهمیت بسزائی دارند.

چون الکترودهای $V_1 - V_4$ در مقابل بطن راست قرار گرفته بدیهی است که باید علائم الکتریکی بزرگی بطن راست را در مقابل این دریواسیونها جست.

الف- در $V_1 - V_4$ - چنانکه ذکر شد در الکترود گرام طبیعی در $V_1 - V_4$ یک تصویر R_s وجود دارد در صورتیکه در بزرگی بطن راست یک تصویر R یا RS در این دریواسیونها رسم میشود در نتیجه رابطه موج R/S در $V_1 - V_4$ که همیشه در الکترود گرام طبیعی از یک کمتر است در بزرگی بطن راست این رابطه متجاوز از واحد است این علامت بزرگترین علامت بزرگی بطن راست بشمار میرود زیرا وجودش معرف ضخیم شدن جدار بطن راست است که در زیر الکترود $V_1 - V_4$ قرار گرفته بوده یا بمعنی دیگر نشانه زیاد شدن پتانسیل است که در دیپولاریزاسیون جدار این بطن حاصل میشود.

۲- تأخیر دفلیکسیون انتریسکوئید (۳) در $V_1 - V_4$: این زمان که در حالات طبیعی در حدود ۰/۰۳۵ ثانیه است از این مدت تجاوز میکند ولیکن علامت همیشه وجود ندارد.

۳- موج T در $V_1 - V_4$ و در بعضی اوقات در $V_4 - V_6$ منفی یا مثبت - منفی (۴) است

ب- در $V_5 - V_6 - V_7$ - در حالی که الکترود گرام طبیعی در این دریواسیونها ها یک تصویر qR یا qRS دیده میشود برعکس در بزرگی بطن راست این شکل تغییر یافته و تبدیل به rS یا RS میگردد در نتیجه در بزرگی بطن راست یک موج S

۱ - Predominance ventriculaire
۳ - deflexion intrinsecoïde

۲ - decalage inferieur
۴ - dihasique

عمیق در $V_6 - V_7$ دیده می‌شود و رابطه بین موج R و $\frac{R}{S}$ در V_6 (همیشه از یک بزرگتر) و در V_7 (از ۲ تجاوز می‌کند) بهم خورده و با اعداد ذکر شده نمی‌رسد به معنی دیگر رابطه $\frac{R}{S}$ در V_6 از یک کمتر و رابطه $\frac{R}{S}$ در V_7 از دو کمتر است.

۲- تأخیر در فلکسیون انترنسکوئید و موج T در این در یواسیون طبیعی است

و تغییر نمی‌کند.

بدین ترتیب در بزرگی بطن راست کلاسیک موج R از V_1 تا V_7 کوچکتر شده برعکس موج S از V_1 به V_7 بزرگتر می‌گردد این شکل برعکس تصویری است که در الکتروکاردیوگرام طبیعی دیده می‌شود (مراجعه بفصل اول)

در بعضی حالات که الکتروکاردیوگرام تا این اندازه مشخص نیست سوکولوو

ولیون (۱) یک عده اندیس پیشنهاد کرده‌اند که دانستن آنها در بعضی حالات مشکل کمک مؤثری به تشخیص بزرگی بطن راست می‌کند بدیهی است این اندیس‌ها وقتی ارزش دارند که اعداد محاسبه شده خیلی بالاتر از اعدادی است که این اندیس‌ها در دسترس می‌گذارند این اندیس‌ها عبارتند از:

۱- موج R در V_7 از هفت و بعقیده بعضی از ۸ میلی‌متر تجاوز کند (در الکترو-

کاردیوگرام طبیعی همیشه از ۸ کمتر است)

۲- حاصل جمع الجبری بلندی موج R در V_1 و موج S در V_6 از ۱۰/۵ میلی‌متر

$$RV_1 + SV_6 \geq 10.5$$

۳- وقتی که رابطه $\frac{R}{S}$ در V_1 از یک بیشتر و رابطه $\frac{R}{S}$ در $V_6 - V_7$ از یک

کمتر باشد.

C. D.U.M. (۲)

بر حسب موقعیت الکتریکی قلب متغیر است.

در قلب عمودی (۳) که در آن VF به بطن چپ متوجه است و این در یواسیون

يك موج qR یا qR_S مثل $V_7 - V_6$ دیده میشود و در VL يك موج rS ترسیم میگردد.

در قلب افقی (۱) (با چرخش قلب بر خلاف عقربه های ساعت در روی محور قدامی خلفی در جهت عقربه های ساعت در روی محور طولی): در VL يك موج rS شبیه بموجی که $V_7 - V_6$ وجود دارد (VL متوجه بطن چپ است و در VF که بسطح اپیکارد يك بطن راست نگاه میکند همان موجی که در $V_7 - V_6$ رسم میشود یعنی qR یا R یا RS ترسیم میگردد.