

گزارشی درباره درمان افتالمی سمپاتیک

نگارش

دکتر حسن علوی

رئیس بخش چشم پزشکی بیمارستان امیراعلم

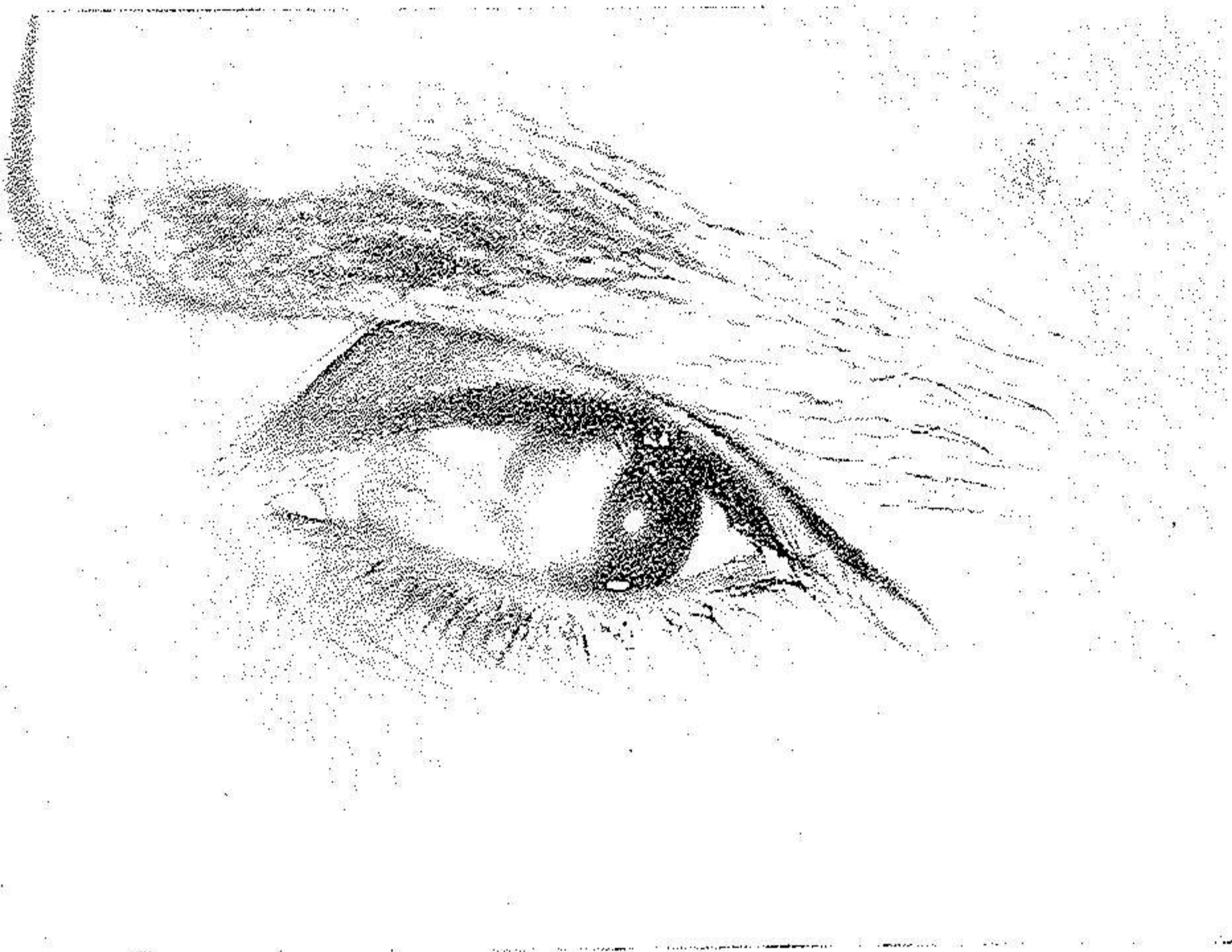
علائم و مشخصات افتالمی سمپاتیک که بسرعت يك بیماری کمیابی میشود بقدری واضح و روشن است که بیان آنها در اینجا زاید و بیمورد بنظر میرسد. بیماری که گزارشش اکنون تقدیم میشود از اینجهت خیلی جالب توجه است که با وجودیکه مدت بالنسبه زیادی ارتاریخ بیماریش میگذشت و درمان چهار ماه بعد از آغاز بیماری شروع شد نتیجه رضایتبخشی داد.

هنوز بعضیها اصرار دارند که در افتالمی سمپاتیک معالجه بکلی بی اثر است. مورو-پولا-کاستی نیرا (۱) در مقاله‌ای که در سه سال پیش نوشته اند میگویند «درمان در نود و نه درصد از بیماران افتالمی سمپاتیک محکوم بعدم موفقیت میباشد و يك درصد دیگر در دست شانس و معجزه و کورتن باقی میماند» برعکس باراکر (۲) میگوید «در حال حاضر ما برای مبارزه با افتالمی سمپاتیک در مانهای مؤثری در دست داریم» گزارش زیر نشان میدهد چگونه درمان با کورتن و آنتی بیوتیک حتی در مواردیکه بیماری خیلی پیشرفته ممکن است مؤثر بیافتد.

مرد کارگری بیست و نه ساله در مسجد سلیمان دارای يك پسر و دو دختر در تاریخ ۳۳/۲/۲۲ به طب اینجانب مراجعه نموده اظهار داشت هشت ماه قبل آهن پاره‌ای در حین کار بچشم چپش اصابت نموده و او را فوری پس از حادثه در بیمارستان مسجد سلیمان بستری نموده‌اند. سه روز بعد چشم چپش تحت عمل قرار گرفته. چون در چشم علائم بهبود نمایان نشده توصیه نموده‌اند رضایت بدهد چشم را در بیاورند او امتناع نموده و پس از اینکه دو ماه بستری بوده باصرار خودش بیمارستان را ترک میکنند. اکنون پس از هشت ماه بتهران مسافرت کرده تالك روی چشم چپ را عمل بنماید.

در معاینه، دید چشم چپ منحصر بتشخیص نور بود. او کوم چسبنده وسیعی نیمه

داخلی قرنیه را از بالا تا پائین فرا گرفته ایریس به پشت قرنیه چسبیده و مردمک از بین رفته و رسوبهای «K.P» پشت قرنیه دیده میشود. دید چشم راست به $\frac{4}{60}$ (بیک بیستم)



شکل ۱

میرسید. مردمک راست کوچک و نامنظم و با سینشی های متعددی چسبیده شده بود و K.P فراوانی پشت قرنیه نمایان بود.

تشخیص افتتالی سمپاتیک داده شد و نسخه ای شامل محلول یک درصد اتر و بین و محلول دوونیم درصد کورتن برای استعمال موضعی در چشم و تزریق روزانه چهار صد هزار واحد پنی سیلین برای مدت شش روز تجویز و تأکید شد فوری در بیمارستان شرکت ملی نفت بستری شود. بیمار چون بطور خصوصی به تهران مسافرت کرده بود و ورقه معرفی شرکت در دست نداشت بدون اطلاع اینجانب بمسجد سلیمان مراجعت نمود. پس از اطلاع مشارالیه را بوسیله اولیاء شرکت به تهران خواسته در

بیمارستان شرکت ملی نفت در تاریخ ۲۹/۳/۳۳ بستری شد.

چون علائم بیماری در چشم راستش پیشرفت کرده بود بیرون آوردن چشم چپ نه تنها بی‌مورد بلکه خلاف مصلحت شمرده شد و درمان‌های زیر در مورد او اجرا شد:

۱- ترامیسین هر شش ساعت دو بست و پنجاه میلی‌گرم بطور خوراکی برای مدت یک هفته.

۲- تقطیر محلول یک درصد آطروپین روزی چهار مرتبه در چشم راست.

۳- تقطیر محلول دوونیم درصد کورتن « « « «

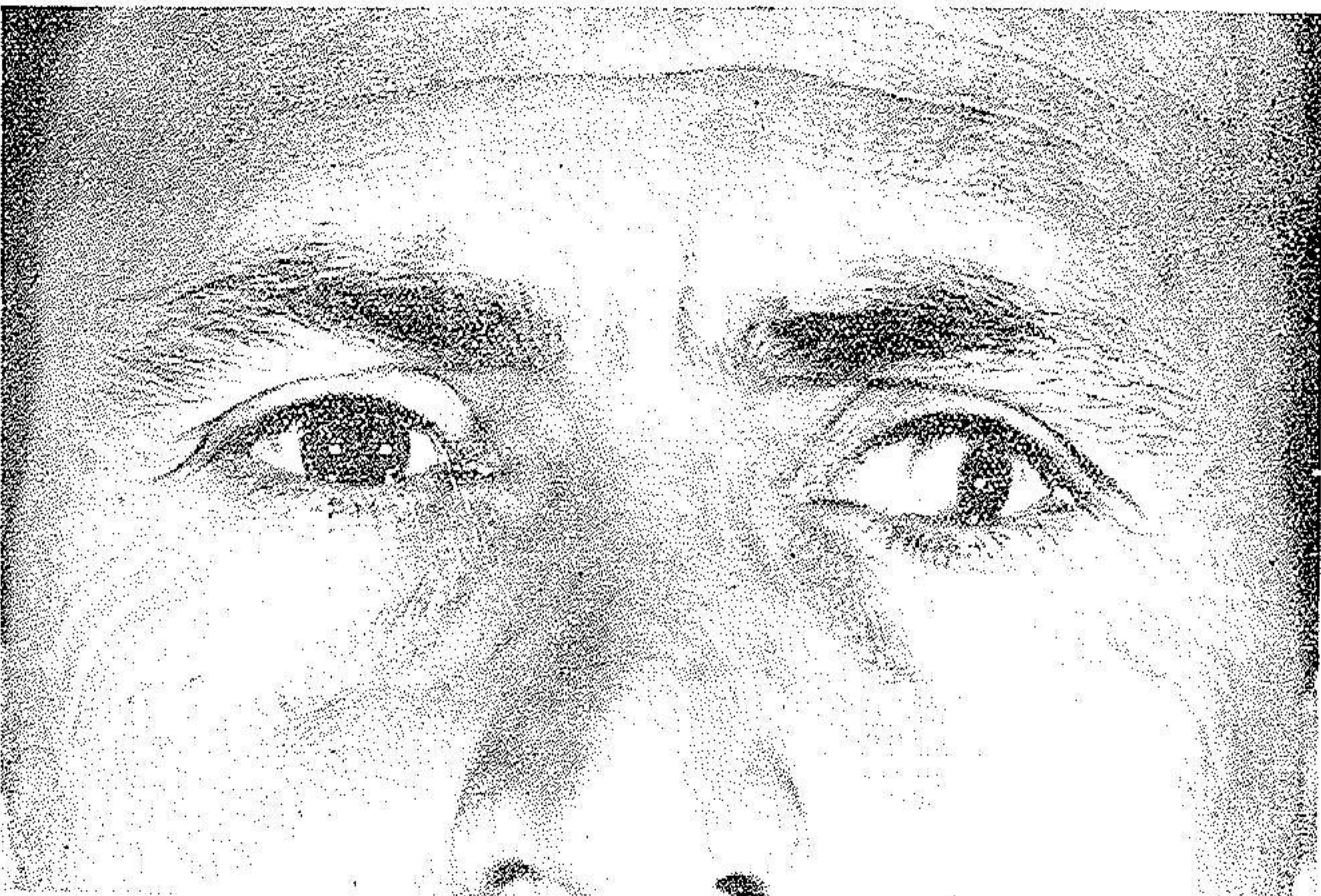پس از یک هفته دید چشم راست به $\frac{6}{24}$ بهبود یافت. روز هشتم ترامیسین قطع شد و پنی‌سیلین تراپی در روز هر سه ساعت یکصد هزار واحد در عضله و در شب یک آمپول چهارصد هزار واحدی شروع شد و این درمان تا یکماه ادامه یافت و اسرمن خون منفی بود. در امتحان شمارش گلوبول‌ها تفسیر جالبی دیده نشد. در رادیوگرافی چشم جسم خارجی دیده نشد. در تاریخ ۳۱/۴/۳۳ از بیمارستان مرخص شد و به آبادان رفت و در آنجا تا سه ماه محلول نیم درصد کورتن و یک درصد آطروپین روزی سه مرتبه در چشم میریخت و آمپول پنادور یک میلیون و دو بست هزار واحدی هفته‌ای یک مرتبه در عضله تزریق مینمود.

پس از شش ماه بنا به تقاضای اینجانب به تهران آمد. دید چشم راست $\frac{6}{14}$ بود و با چشم چپ نور را تشخیص میداد و چون پروژکسیون نور خوب بود امکان عمل چشم در نظر گرفته شد ولی از لحاظ جلوگیری از تجدید تورم بعد موکول شد. بیمار با آبادان رفت و توصیه شد شش ماه بعد مراجعه کند.

در ۴/۹/۳۴ در بیمارستان شرکت ملی نفت در تهران برای دومین بار بستری و دو عمل بفاصله یک هفته در چشم چپ انجام شد.

در عمل اول سینی‌های قدیمی تا آنجا که مقدور بود قطع شد، در عمل دوم ایریدکتومی انجام شد.

در تاریخ ۲۴/۱۰/۳۴ از بیمارستان مرخص گردید. دید چشم راست به $\frac{6}{13}$ میرسید و با چشم چپ باعدسی بعلاوه یازده دیوپتری انگشتهارا از فاصله دو متر می‌شمرد. بطور خلاصه شرح بیمار است که در نتیجه آسیب چشم چپش پاره میشود شش هفته بعد علائم افتالمی سمپاتیک در چشم راست پیدا میشود تا چهار ماه معالجه‌ای نمیکند



شکل ۲

تا دید چشم راست به $\frac{4}{60}$ و دید چپ بتشخیص انور میرسد. چهار ماه بعد از شروع بیماری محلول کورتن و محلول اطروپین بطور موضعی و ترامیسین بطور خوراکی برای یک هفته سپس تزریق بنی سیلین تا چهار ماه استعمال میشود. هیچ‌کدام ماه بعد عمل ایریدکتومی در چشم چپ انجام میشود. با دید $\frac{6}{13}$ در چشم راست و شمارش انگشتهارا از فاصله دو متر در چشم چپ از بیمارستان مرخص میشود.

در جنگ فرانسه و آلمان - پنجاه درصد آسیب‌های وارده به چشم افتالمی سمپاتیک نشان دادند.

در جنگ روس و ژاپن - پنج درصد آسیب‌های وارده به چشم افتالمی سمپاتیک

نشان دادند.

در جنگ داخلی آمریکا - ۱۶ در صد آسیب های وارده بچشم افتالمی سمپاتیک نشان دادند.

در جنگ بین المللی اول - سیزده مورد افتالمی سمپاتیک در ارتش آلمان و سی و پنج مورد افتالمی سمپاتیک در ارتش فرانسه دیده شد.

در ارتش انگلیس و آمریکا افتالمی سمپاتیک دیده نشد (دیوک الدر)

بدون پاره شدن کرد چشم افتالمی سمپاتیک پیدا نمیشود. موارد خیلی استثنائی که در تألیفات ذکر شده حتماً توأم با پارگی های خیلی ریز ذره بینی کره چشم بوده است که شاید متوجه آن نشده اند. معمولاً پارگی کره چشم که بنسج «اوه» رسیده و از التیام سریع بوسیله چسبندگیهای ایریس یا کورسیلیر یا غلاف عدسی جلوگیری میکرده موجب بروز افتالمی سمپاتیک میگردد.

دوره نهفتگی از سیزده روز بعد از وقوع پارگی کره چشم تا چندین سالست. عفونت اصلی که بطن قریب یقین بر اثر ویروس میباشد از کیسه ملتحمه از طریق پارگی کره چشم بداخل چشم بنسج اوه میرود و عفونت چشم سالم از راه خون انجام میگردد.

References

- ۱- A. Moreu & Pola & Costineira - Arch. soc. ophtal. hispano-amer. 12, 575-856 June 1952.
- ۲- Barraquer Moner. ophtalmie Literature vol. VI 1952. p.486.
- ۳- Duke-Elder vol 111 p. 2327.