

## بررسی‌های بیشتری در خصوص آزمایش ثبوت

کمپلمان تغییر یافته (۴ = سی - اف) برای تشخیص سیفیلیس\*

نگارش

دکتر میر دامادی

استاد کرسی سرم شناسی دانشکده پزشکی

یکی از روش‌های ثبوت کمپلمان که برای تشخیص سیفیلیس بمیان آمده و تا حدی جای آزمایش‌های مشابه را در بیشتر آزمایشگاه‌های اروپا و آمریکا گرفته است روش «کولمر» میباشد.

آزمایش ثبوت کمپلمان بروش کولمر در همان حال که برای تشخیص سیفیلیس دارای حساسیت کمتری است اما از نظر بدست دادن جواب‌های مثبت قوی غیر اختصاصی و نامربوط بسیفیلیس نسبت با آزمایش‌های فلو-کولاسیون دارای حساسیت کمتری میباشد و حتی میتوان گفت که با وجود چند آزمایش فلو کولاسیون خوب مانند آزمایش‌های «کان» - «مازینی» - «وی-دی-آر-ال» و «کلین» که برای تشخیص سیفیلیس در دسترس میباشد آزمایش‌های ثبوت کمپلمان هنوز هم اهمیت خود را از دست نداده است. هر چند برخی از آزمایشگاه‌های آمریکائی بعلت صرفه جویی در وقت آزمایش‌های فلو کولاسیون را ترجیح میدهند اما آزمایش‌های ثبوت کمپلمان نیز نه تنها برای تشخیص سیفیلیس بلکه برای شناسائی بیماری‌های وابسته بریکت سیاه‌ها - ویروس‌ها و بسیاری از بیماری‌های گندزای دیگر مورد استعمال دارند.

برخی از کارشناسان دریافته‌اند که نسبت موارد مثبت قوی و متوسط غیر اختصاصی و غیر مرتبط با سیفیلیس در آزمایش‌های فلو کولاسیون خیلی بیشتر از روش‌های ثبوت کمپلمان میباشد و بهمین جهت است که بیشتر محققین چنین میپندارند که برای کارهای روزانه وابسته بتشخیص سیفیلیس نسبت به سرمی باید آزمایش‌های فلو کولاسیون همراه با آزمایش‌های ثبوت کمپلمان باشد:

\* این مقاله در قسمت زبان خارجی مجله دانشکده پزشکی بزبان انگلیسی در شماره آبان ماه ۱۳۳۴ ( شماره دوم از سال سیزدهم ) چاپ شده است و در اینجا ترجمه آن آورده میشود

برخی از خصوصیات و کیفیات مشخصه روش کولمر شرح زیر است :

- ۱- مدت مجاورت عناصر مختلف آزمایش نسبتاً طولانی است و این مجاورت در یخچال و گرمی  $8^{\circ} - 6^{\circ}$  صورت میگیرد .
- ۲- حجم کلی آزمایش ۳ سانتیمتر مکعب است .
- ۳- مجموعه ۴ حلاله که با آزمایش افزوده میشود دو واحد کامل است .
- ۴- در آزمایش های چندی (۱) پنج مقدار مختلف و متصاعد سرم بکار میرود .
- ۵- آب نمک ۰.۸۵٪ که بدان ماده « ربا بنده » (۲) افزوده شده باشد بکار می رود .

البته روش کولمر نسبت با آزمایشهای مشابه دارای مزایائی است اما از طرف دیگر طریقه یاد شده دارای معایبی نیز هست که بدان جهات نمیتوان آنرا بهترین آزمایش ثبوت کمپلمان دانست زیرا در این روش مانند همه روش های دیگر، کمپلمان تقریباً در يك زمان همراه با آنتی ژن سرم افزوده میشود و در نتیجه هنگام اول واکنش عملاً صفر است .

از این گذشته حجم کلی سه سانتی متر مکعب نیز بخودی خود دارای معایبی است که از آن جمله اثرات تخریبی آن بر فعالیت کمپلمان میباشد . مدت طولانی که مواد مختلف در جریان ۱۸ ساعت باید در گرمی  $8^{\circ} - 6^{\circ}$  یخچال بماند آنهم در يك محیط غذائی مناسبی که pH آن برابر با هفت است جایگاه بسیار مناسبی برای رشد و تکثیر باکتریها - قارچها و لورها میباشد و در نتیجه قسمتی از کمپلمان بر اثر آنزیمهای موجود از میان میرود و یا بصورت غیر اختصاصی بر آنها جذب میگردد .

در این خصوص « ایگل » (۳) چنین اظهار عقیده کرده است: « نیم ساعت ماندن آزمایش در گرمی  $37^{\circ}$  تقریباً برابر با چهار ساعت ماندن همان مخلوط در گرمی صفر درجه است اما قرار دادن آزمایش بمدت ۱۸ ساعت در یخچال بطور محسوس تعداد وارد واکنش

۱ - Quantitative

۲ - Buffer

۳ - Eagle



های ضد کمپلمان را افزون میکنند.

از این گذشته آزمایش کولمر بسیار وقت گیرنده است و نمیتوان نتیجه آنرا همراه با نتیجه آزمایش های فلو کولاسیون تسلیم نمود.

نظر بجهت و دلایل یادشده است که نگارنده بسال ۱۳۳۲ آزمایش مخصوصی برای تشخیص سیفیلیس بمیان آورد که شالوده آن بر سه نکته اساسی و پراهمیت زیر استوار گردیده است.

۱- بادر نظر گرفتن این نکته که فعالیت کمپلمان وابسته بغلظت محیط آن است نتیجه چنین میشود که حجم کلی سه سانتی متر مکعب که در آزمایش کولمر معمول است خود بخود دارای اثراتی بر تر کیب شدن آن با مخلوط آنتی ژن و سرم است و بهمین جهت در این روش حجم کلی نیم سانتی متر مکعب در نظر گرفته شده است.

۲- این موضوع بطور قطع باثبات رسیده است که کمپلمان نسبت بپادتن «تنها» کمی علاقه دارد اما بستگی آن بر تر کیب کامل و تمام شده آنتی ژن و سرم خیلی بیشتر است و در این روش کمپلمان ده دقیقه پس از چرخاندن مخلوط آنتی ژن و سرم افزوده میشود. ناگفته نماند که بنا بر عقیده «سیدنی رافیل» (۱) ممکن است کمپلمان در مراحل اولیه هم بر تر کیب آنتی ژن و سرم پیوندد.

البته ممکن است که پس از تغییرات مشخصی يك آزمایش «استاندار» شایسته بوجود آید که نسبت با آزمایش کولمر اختلافاتی داشته باشد و در این صورت نتایج حاصله نسبت با آزمایش کولمر درست تر است.

نکات مهمی که در همه اینگونه آزمایشها باید در نظر گرفته شود عبارت است از جنس آنتی ژن - قوانین مؤثر بر تر کیب آنتی ژن و پادتن - تر کیب کمپلمان - انحلال گویچه های سرخ - ترکیبات شیمیائی و حالات فیزیکی موادی که در آزمایش بکار میرود.

راست است که نیازمندیهای آزمایش مانند تر کیب و درامیجین مواد - مدت

مجاورت عناصر مختلف - محلول‌های سرم حلاله و کمپلمان - حجمی که در آن واحدی از مواد گنجانیده میشود - مخلوط خون گوسفند - مدت درجه گرمی که باید سرم در آن غیرفعال گردد و غیر آن که در آزمایش کولمبکار می‌رود مبنی بر دلایل خوبی است اما این دلایل بیشتر از نظر صرفه جوئی در وقت - را کتیف‌ها یا برای آسان نمودن کار آزمایش است .

این روش که در آن عناصر مختلف را پس در آمیختن تکان میدهند قبلاً توسط تنی چند از کارشناسان مانند «کادیش» - «تسو» - «ناوارو مارتین» - «هومبریا» و در این اواخر توسط «پورتلا» بکار بسته شده است اما هیچ‌یک از این محققین از آن بشایستگی استفاده ننموده‌اند بنا بر عقیده لاند استای نر بوسیله حرکت دادن مداوم میتوان واکنش‌های ثبوت کمپلمان را شدت داد و بیهین جهت است که در روش مخصوص نگارنده مخلوط عناصر مختلف بطرز مخصوصی چرخانده میشود تا بدان وسیله آنتی ژن بطور مرتب و سریع نخست زیر اثرات درازین قرار گرفته و حساس شده سپس کمپلمان بدان پیوند گردد بنابراین میتوان گفت که این طرز در آمیختن عناصر مختلف که بترتیب صحیح و شایسته میباشد ممکن است نسبت باینکه همان عناصر را بی‌تولگیب بهم در آمیزند نتایج بهتری بدست دهد .

روش اجرای آزمایش :

روش اجرای این آزمایش در شماره ۱۱ سال نهم (ژوئن ۱۹۵۴) نامه دانشکده پزشکی شرح داده شده است با این اختلاف که اکنون بجای گرمی ۳۰ از حرارت ۳۵ استفاده میشود - ناگفته نماند که روش تغییر یافته دارای این مزیت است که میتوان نتیجه آنرا همراه با نتیجه آزمایش‌های فلو کولاسیون تسلیم نمود .

در زیر جدول‌هایی است که بر طبق آنها نتایج آزمایش ثبوت کمپلمان تغییر یافته با روشهای دیگر سرم‌شناسی مقایسه شده است .

جدول ۱ :

مقایسه نتایج آزمایش ام-سی-اف - کان استاندار و آزمایش وی-دی - آر-ال



| آزمایش وی-دی-آرال | آزمایش کان استاندار | آزمایش ام-سی-اف |        |
|-------------------|---------------------|-----------------|--------|
| ۲۲۶               | ۲۳۲                 | ۲۰۲             | مثبت   |
| ۲۷۰               | ۲۶۱                 | ۲۹۸             | منفی   |
| مثبت بیولوژیکی ۱۰ | ۱۳                  | ۶               | نادرست |

جدول ۲:

مقایسه نتایج ام-سی-اف و آزمایش کولمر بر چند سرم مثبت

آزمایش ام-سی-اف

آزمایش کولمر

| محلولهای سرم ۰/۲ | ۰/۱ | ۰/۰۵ | ۰/۰۲۵ | ۰/۰۰۵ | ۱/۲ | ۱/۴ | ۱/۸ | ۱/۱۶ | ۱/۳۲ | ۱/۶۴ |    |
|------------------|-----|------|-------|-------|-----|-----|-----|------|------|------|----|
| ۴                | ۴   | ۴    | ۴     | -     | ۴   | ۴   | ۴   | ۴    | ۲    | -    | ۱  |
| ۴                | ۴   | ۴    | ۴     | ۴     | ۴   | ۴   | ۴   | ۴    | ۴    | ۲    | ۲  |
| ۴                | ۴   | ۴    | ۴     | ۲     | ۴   | ۴   | ۴   | ۴    | ۴    | ۴    | ۳  |
| ۴                | ۴   | ۴    | ۴     | ۴     | ۴   | ۴   | ۴   | ۴    | ۴    | ۴    | ۳  |
| ۴                | ۴   | ۴    | ۴     | ۴     | ۴   | ۴   | ۴   | ۴    | ۴    | ۴    | ۵  |
| ۴                | ۴   | ۳    | ۲     | -     | ۴   | ۴   | ۴   | ۴    | ۳    | ۲    | ۶  |
| ۴                | ۴   | ۴    | ۴     | ۲     | ۴   | ۴   | ۴   | ۴    | ۴    | ۲    | ۷  |
| ۴                | ۴   | ۴    | ۴     | ۴     | ۴   | ۴   | ۴   | ۴    | ۴    | ۴    | ۸  |
| ۴                | ۴   | ۴    | ۲     | -     | ۴   | ۴   | ۴   | ۴    | ۴    | ۴    | ۹  |
| ۴                | ۴   | ۴    | ۲     | -     | ۴   | ۴   | ۴   | ۴    | ۴    | ۳    | ۱۰ |

جدول ۳:

مقایسه نتایج آزمایش‌های مازینی-وی-دی-آرال-کولمر و ام-سی-اف

آزمایش مازینی-آزمایش کولمر-آزمایش وی-دی-آرال-آزمایش ام-سی-اف

|     |     |     |     |      |
|-----|-----|-----|-----|------|
| ۳۶۱ | ۳۰۷ | ۲۴۱ | ۲۸۷ | مثبت |
| ۱   | ۵۵  | ۱۲۱ | ۷۵  | منفی |

## جدول ۴ :

مقایسه کمی نتایج آزمایشهای کان استاندارد - ام - سی - اف نسبت به چند سرم

مثبت قوی

| واحد کان استاندارد | واحد ام - سی - اف | سرم |
|--------------------|-------------------|-----|
| ۳۲                 | ۳۲                | ۱   |
| ۳۲                 | ۱۲۸               | ۲   |
| ۳۲                 | ۳۲                | ۳   |
| ۳۲                 | ۲۵۶               | ۴   |
| ۸                  | ۳۲                | ۵   |
| ۶۴                 | ۱۲۸               | ۶   |
| ۱۶                 | ۳۲                | ۷   |
| ۳۲                 | ۶۴                | ۸   |
| ۳۲                 | ۳۲                | ۹   |
| ۲۵۶                | ۲۵۶               | ۱۰  |

بادر نظر گرفتن این نکته که واحد کان عبارت از منتها حد رقت سرم است که نتیجه مثبت قوی بدست داده باشد ضرب در عدد چهار بخوبی معلوم میشود که در همه سرم های مورد آزمایش تعداد واحد آژین در آزمایش ام - سی - اف بیشتر از اندازه آن در آزمایش کان بوده است .

## جدول ۵ :

مقایسه نتایج آزمایش کان استاندارد - آزمایش وی - دی - آر - ال و آزمایش

ام - سی - اف در سرم ۴۹۲ نفر از دانشجویان پزشکی .

آزمایش کان استاندارد    آزمایش وی - دی - آر - ال    آزمایش ام - سی - اف

|      |     |     |     |
|------|-----|-----|-----|
| مثبت | ۱۵  | ۱۲  | ۸   |
| منفی | ۴۷۷ | ۴۸۰ | ۴۸۴ |

بادر نظر گرفتن این نکته که بغیر از ۳ نفر همگی این دانشجویان اشخاصی ظاهراً

سالم و طبیعی بوده اند نتیجه چنین میشود که آزمایش ام-سی-اف فقط يك درصد نتیجه مثبت نادرست بدست داده است در صورتی که آزمایش کان استاندار به نسبت ۱/۰۲۴ و آزمایش وی-دی-آر-ال ۲۰٪ دارای نتایج مثبت نادرست بوده است .  
 جتی میتوان گفت که وجود ۱٪ مثبت نادرست برای چنین آزمایشی نسبتاً زیاد است اماممکن است این نسبت بعلت اشتباهات آماری و بواسطه محدود بودن تعداد کم سرمی است که مورد آزمایش قرار گرفته است .  
 نا گفته نماند که در سه تن از این افراد همه آزمایش ها بشدت مثبت بوده و نتیجه امتحانات و معاینات بالینی نیز با نتیجه آزمایش های سرمی منطبق بوده است .

### بحث

در آزمایشهای ثبوت کمپلمان چند عامل مهم مانند از میان رفتن کمپلمان در جریان ماندن در گرمخانه یا یخ چال - روش در آمیختن آنتی ژن - کمپلمان و سرم بر نتیجه نهایی و واکنش تأثیر بسزائی دارد زیرا مسلم است که هر قدر مخلوط سرم-آنتیژن و کمپلمان بیشتر در گرمخانه یا یخ چال بماند بهمان اندازه از فعالیت کمپلمان کسر میشود و بهمین علت است که در این روش تغییر یافته مدت مجاورت عناصر مختلف با کمپلمان بعد قابل توجهی کوتاه شده است .  
 بدیهی است به نسبتی که از مدت مجاورت عناصر مختلف با یکدیگر کسر شود بهمان اندازه حساسیت و واکنش ثبوت کمپلمان کم میگردد اما حرکت دادن مخلوط آنهم بطرز مخصوصی که در این روش معمول گردیده حساس شدن آنتی ژن و جایگیر شدن کمپلمان را تسریع میکنند در این روش مخلوط آنتی ژن-سرم-کمپلمان در اوله های مخصوصی که درون آنها دانه بلوری موجود است در گرمی ۳۵° و بحجم ۰٫۰۵ سانتیمتر مکعب چرخانده میشود و در نتیجه کیفیات و شرایطی بوجود میآید که آنتی ژن و رازین هم چنین مخلوط آنتیژن و رازین با اضافه کمپلمان به بهترین وضعی بکنواخت بیکدیگر میپیوندند .

### نتیجه

روش سریع ثبوت کمپلمان برای تشخیص سیفیلیس یا آزمایش ام-سی-اف



که شرح آن در مقاله پیشین داده شده است بر پایه قوانین سرم‌شناسی بنا شده و در مدت  
بالنسبه کوتاهی یکنواخت‌ترین و مطمئن‌ترین نتایج را بدست می‌دهد.

مأخذ و مدارك :

## REFERENCES

- 1-Kadisch, E. Ztschr. f. d. ges. Neutol. u. psychiat.  
56 - 260 1920
- 2-Navaro, Martin und Hombria, Dermat. Ztschr.  
54: 245: 1928
- 3-Ztschr f. Immunitäts forshung, Bd. 83. Heft 3/4  
1934
- 5-The Laboratory Diagnosis of syphilis.  
Harry Eagle 1937
- 5-The specificity of Serological Reactions,  
Karl Landsteiner 1947
- 6-Kabat and Mayer. Experiment of Immuno-chemistry  
1948
- 7- Serology with lipide antigen. Rueben L. Kahn  
1950
- 7-Annual Report of the Division of Laboratories and research  
Abbany 1950
- 9-Immunology. Sherwood 1950
- 10-Fandamentals of Immunology, Willame-Boyd  
1947
- 11-Principles of Bacteriology and Immunity Topley and Wilson  
1948
- 12-Clinical Leaboratory Methods and Diagnosis. Gradwohl  
1948
- 13-Revue de la Faculté de Médecine de Tébéran Vol. 10 No.5  
1953
- 14- Revue de la Faculté de Médecine de Téhéran Vol. 11. No. 9  
1957
- 15-Immunity Sidney Raffel 1953
- 16-Annales de l'insitut Pasteur T.89 No. 1 Juillet 1955



# شرح حال دو بیمار مبتلا به بیماری مادرزادی سیانوزن قلب

نگارش

دکتر یحیی عدل      دکتر هادی نبیل

دو بیمار یکی بنام ابوالقاسم پ. هفت ساله و دیگری بنام بهروز الف. ن. ۱۷ ساله بفاصله سه ماه هر دو بالبو گونه سیانوزه بامراجعه کردند. تشخیص اینکه آیا عمل جراحی قلب در این دو بیمار باید انجام میشد یا نه کمال اهمیت را داشت. بیمار اولی مورد عمل قرار گرفت و بهبودی پیدا کرد ولی از عمل جراحی شخص دوم خودداری شد اینک بشرح حال نفر دوم و سپس نفر اول میپردازیم:

۱- بهروز الف. ن. ۱۷ ساله بارنگ سیانوزه بعلمت ناراحتی قلب بمنظور عمل جراحی از آذربایجان بامراجعه نمود.

پدر و مادرش فقط از سه سالگی ناراحتی بچه را متوجه شده قبل از آن حتی در موقع تولد طبیعی بنظر میرسیده است. از سه سالگی حالت تنگی نفس و طپش قلب شروع شده است و بتدریج رنگ صورت بخصوص رنگ لبها و گونه گاهی آبی متمایل بسیاه میشده است. شدت ناراحتی در هفت سالگی طوری بوده است که از بازی کردن با بچه های هم سن خود عاجز میشده، این سیانوزلبها ابتدا کم بوده است از سن یازده بیعد بتدریج زیادتر شده ناراحتی های دیگر او یعنی تنگی نفس و طپش قلب شدت یافته است ولی در این مدت هفده سال عمرش تشنج و سنکوپ نداشته است.

رشد و نمو بیمار طبیعی ولی گونه و لب و دستها آبی متمایل بسیاه رنگ - ناخنها تغییر شکل یافته اند.

در امتحان قلب در لمس «لرزش سیستولی» (۱) در تمام ناحیه قلب حس میشد حتی در زیر بغل در گوش کردن سوفل سیستولی نسبتاً شدید در تمام جلوی سینه طرف چپ

در زیر بغل و کناره چپ و راست عظم قص شنیده میشود ولی حداکثر آن در چهارمین فاصله  
بین دنده طرف چپ در زیر بغل بود .

صدای دوم قلب طبیعی بود ولی مضاعف نبود .

گاهی اکستراسیستول شنیده میشود .

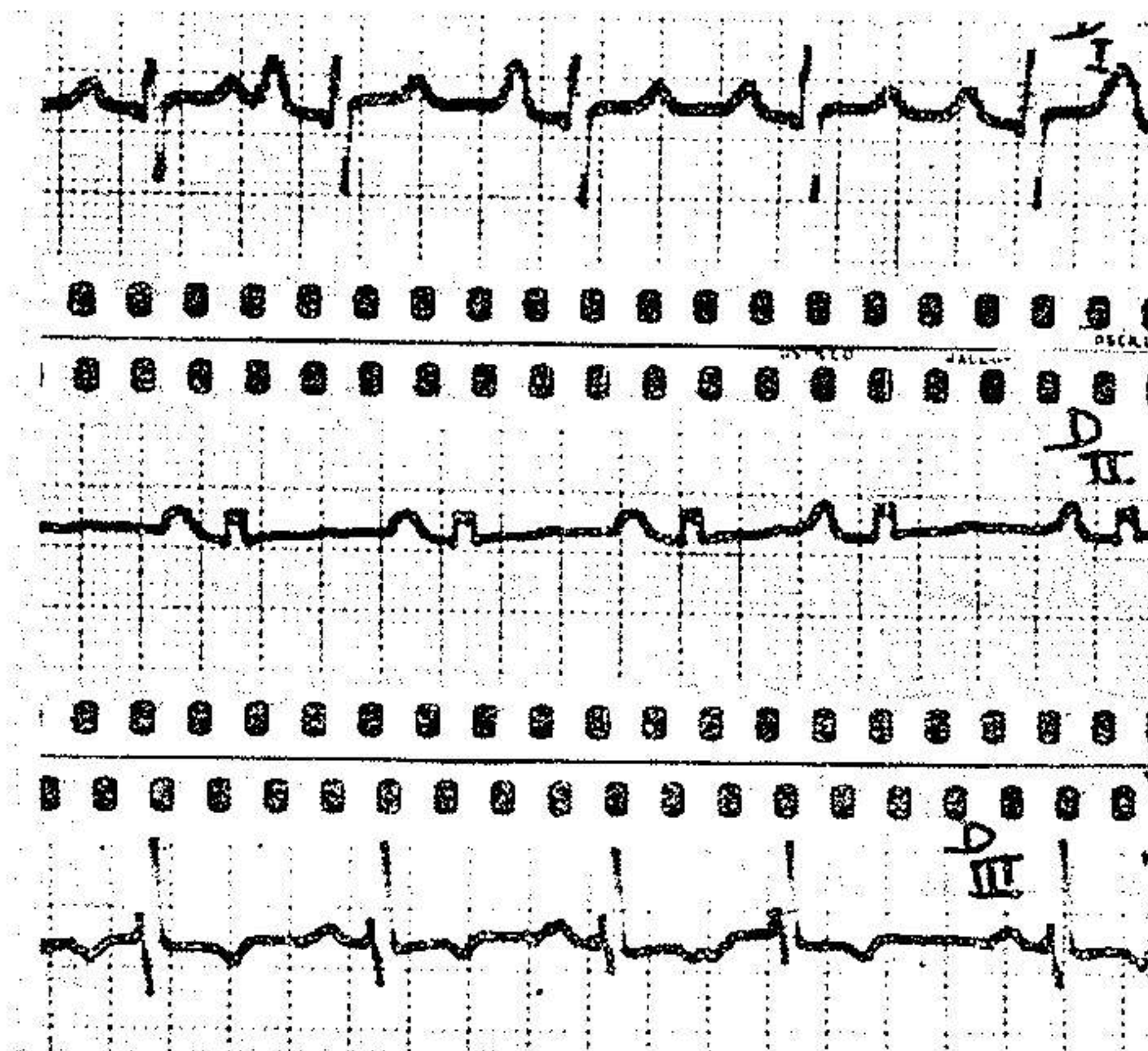
فشار خون ۸-۱۱

کبد با اندازه چهار انگشت از زیر دنده های راست پائین تر و در لمس دردناک بود

الکتروکار دیوگرام موج P عریض و بلند و دارای نوک تیز و فوق العاده بزرگ

بخصوص در اشتقاق  $V_2$  بنظر میرسید .

اختلالات ریتم قلب و اختلالات هدایت موج انقباضی از دهلیز به بطن (فاصله



شکل ۱

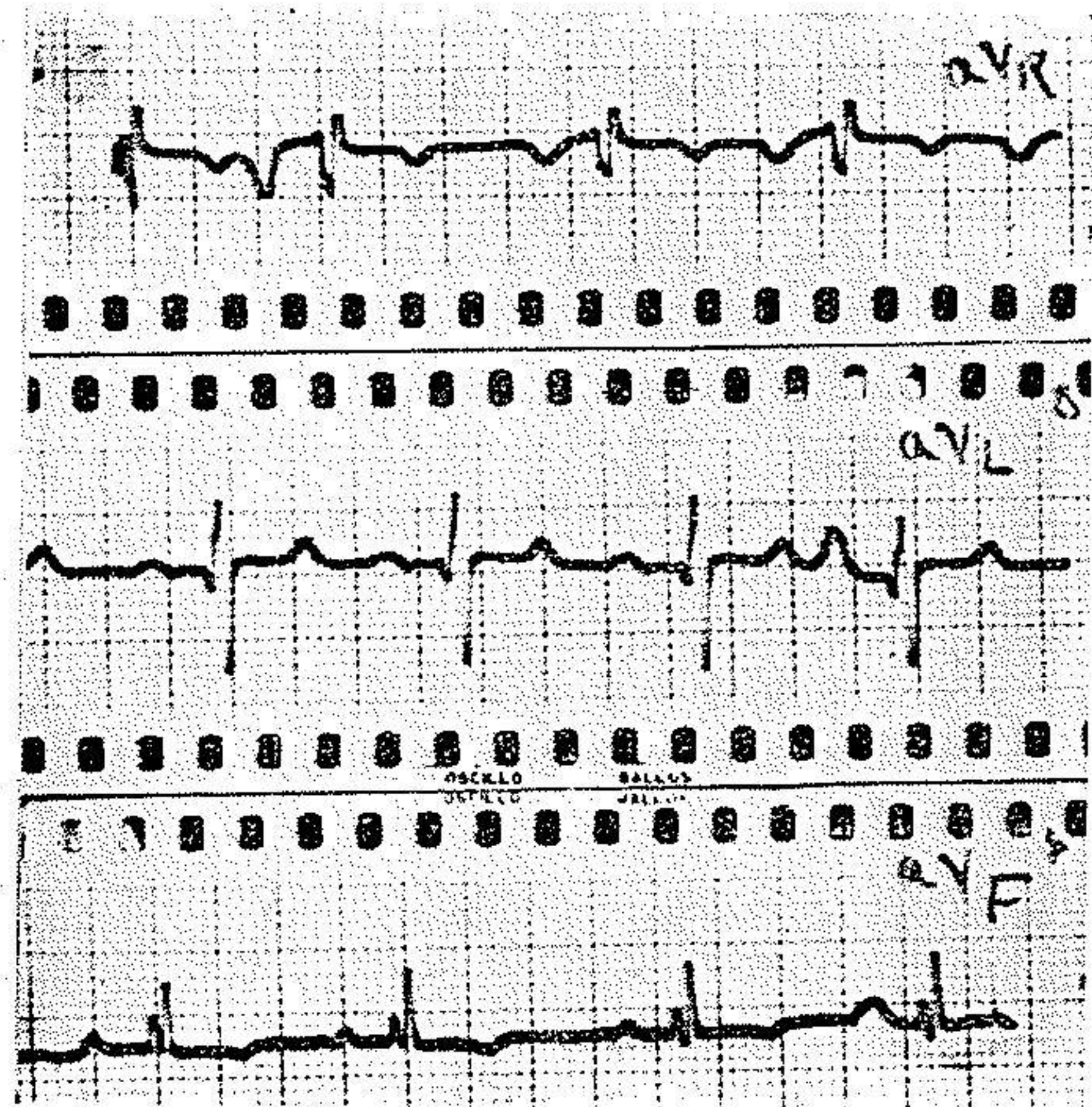
$D_I - D_{II} - D_{III}$

Dérivations périphériques

PR زیادتر از معمول (۰/۲۴ ثانیه) وجود داشت .



اختلالات هدایت موج انقباض بطنی (۱) دیده میشود.  
علامت هیپرتروفی قلب راست وجود نداشت (شکل‌های ۱ و ۲ و ۳ و ۴)



شکل - ۲

aVR - aVL - aVF

Dérivations unipolaires des membres

رادیولوژی - حجم قلب خیلی بزرگ شده بود. ده روز قبل از پرتونگاری، در رادیوسکوپی ترشح مایع در پرده جنب که در عکس دیده میشود وجود نداشت. از جلو: حدود قلب خیلی واضح و دو کناره راست و چپ قلب محدب میشود. نوک قلب در امتداد کناره چپ قلب در سایه دیافرانگم فرورفته بود. ناف‌های ریه و شرائین روی در سایه این قلب فوق‌العاده بزرگ منحنی بود. شفافیت ریه طبیعی

قوس وسطی (۲) برجستگی نداشت (شکل ۵)

در وضع مایل قدامی و چپ (۳):

کناره قدامی برجسته و بجدار قفس سینه نزدیک شده است.

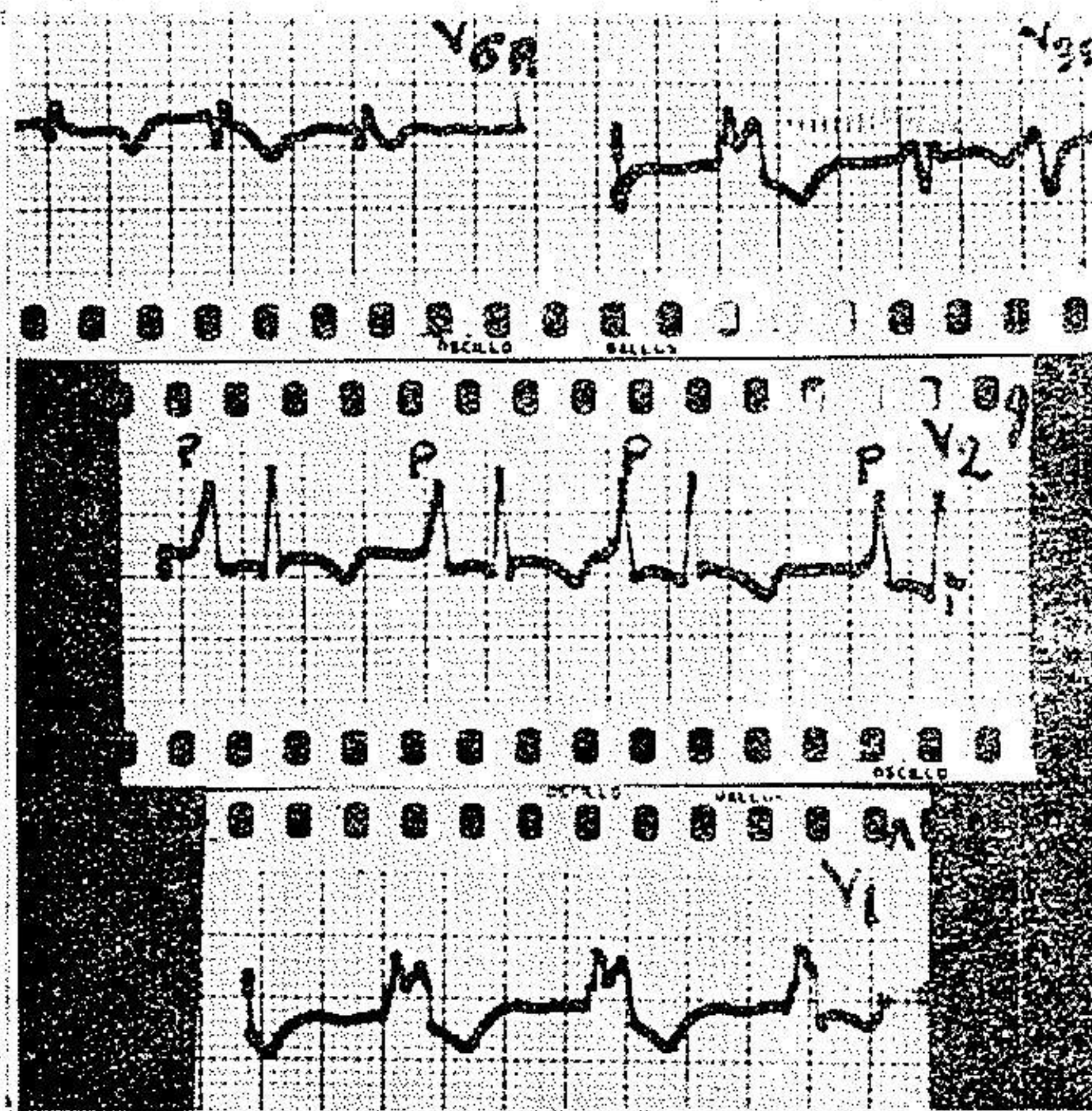
۱ - Bloc de branche droite complete

۲ - arc moyen

۳ - Position oblique anté. gauche



و کناره خلفی از ستون فقرات تجاوز کرده بود (شکل ۶)



شکل - ۳

Derivations précordiales droites extrêmes

$$V_6R - V_3R$$

Dérivations précordiales droites

$$V_2 - V_1$$

در وضع مایل قدامی راست (۱) :

کناره قدامی به مدار سینه نزدیک شده بود. کناره خلفی روی ستون فقرات تجاوز

مختصری میکرد.

قوس وسطی برجستگی نداشت (شکل ۷)

حرکات قلب (۲) :

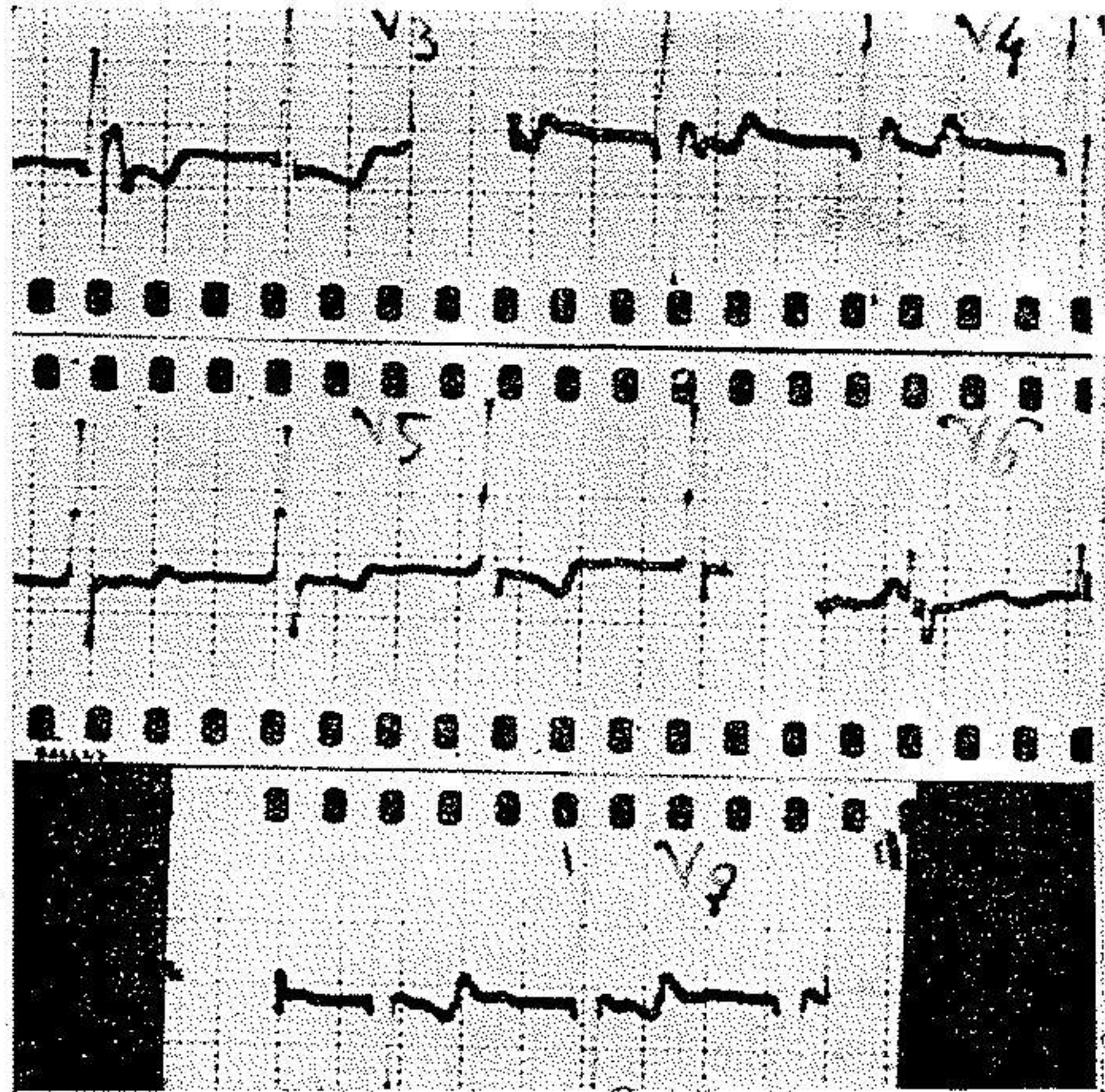
نصف قسمت تحتانی قلب بیحرکت است ولی نصف قسمت فوقانی برعکس متحرک بود

۱ - Position oblique anté. droit

۲ - Cinétique



کناره فوقانی چپ ناحیه قوس وسطی دو حرکت موجی داشت (۱) و کناره



شکل ۴

Derivations précordiales

$V_3 - V_4 - V_5 - V_6 - V_7$

فوقانی راست هم حرکت کمی داشت .

نتیجه

تصویر پرتو شناسی قلب از یکطرف :

قلب خیلی بزرگ با کناره‌های کاملاً واضح در یک زمینه ریوی نسبتاً روشن و طبیعی و شرائین ریوی نامرئی و مخفی در پشت قلب بزرگ  
علائم الکتریکی از طرف دیگر:

موج P دهلیزی بسیار بزرگ بلند و پهن - اختلالات ریتم و (B.B.D) دو صفت مشخصه بیماری «ابستن» (۲) توأم با ارتباط بین دودهلیز (۳) میباشند این بیماری که در

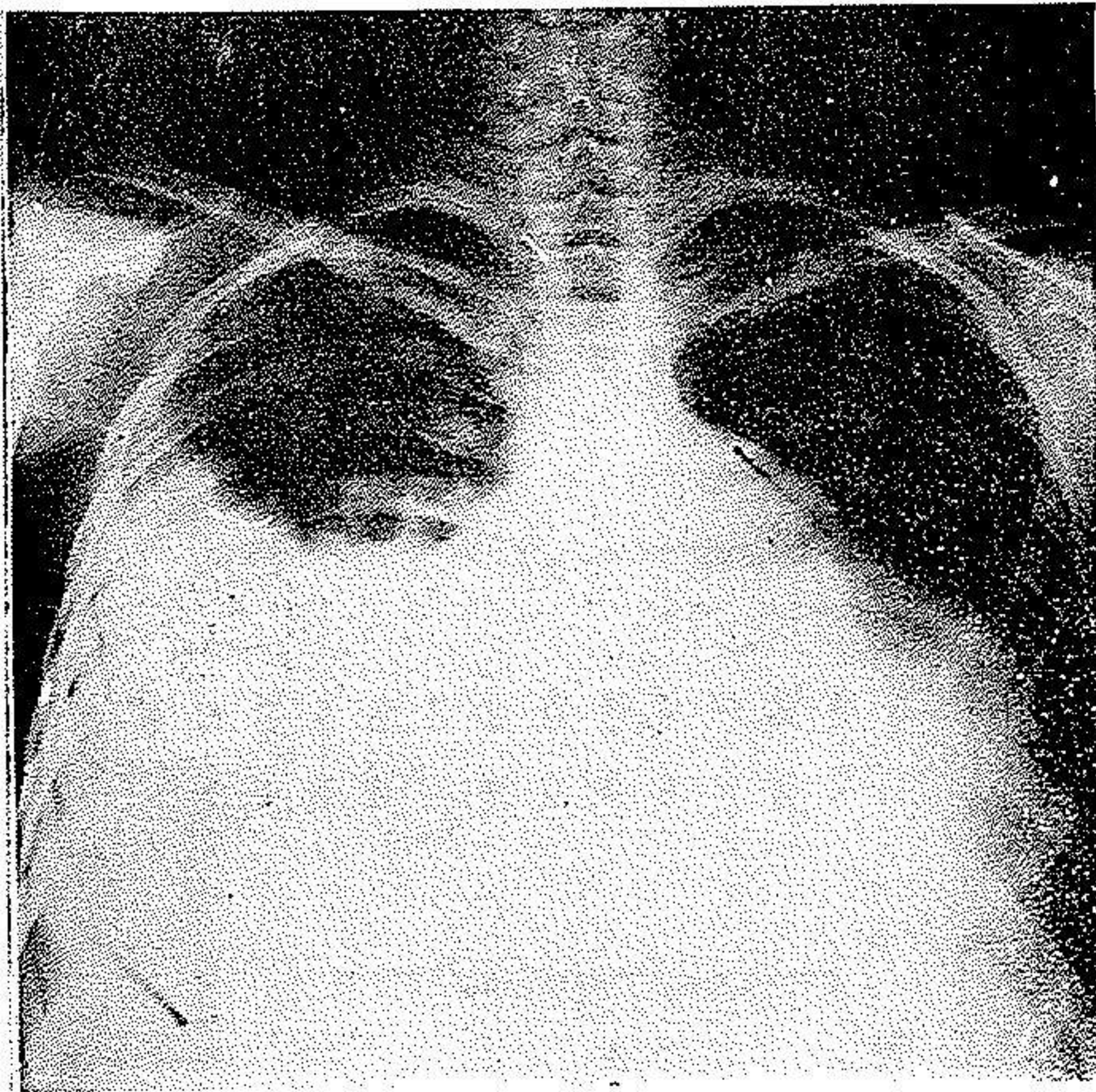
۱ - ondulation

۲ - maladie d' Ebstein

۳ - Communication interauric reibul



سال ۱۳۶۶ توسط «ابشتن» برای اولین دفعه از نظر کالبدشناسی نوشته شده است



شکل ۵

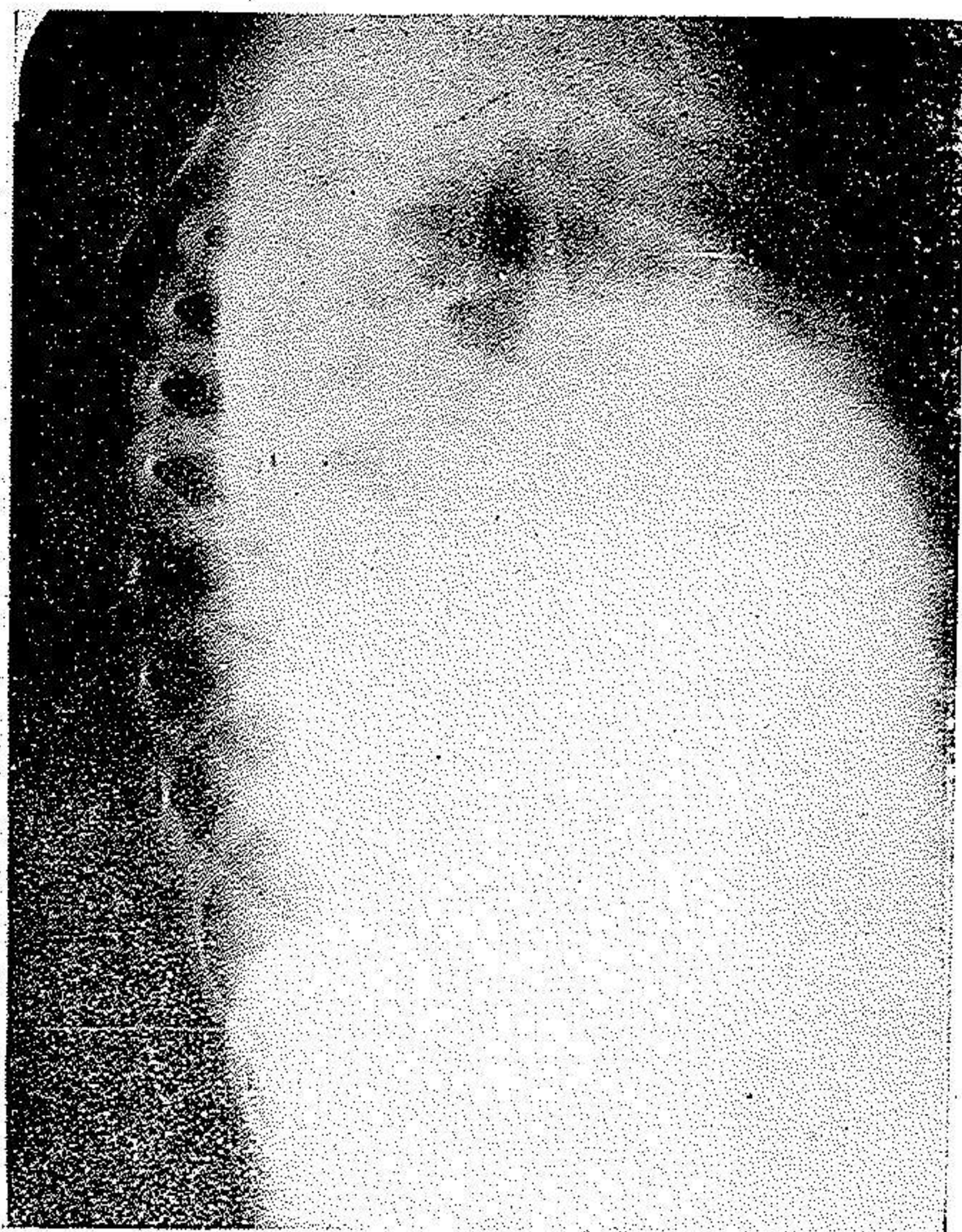
بطور اختصار عبارت است از ناهنجاری (۱) دریچه سه‌لته (تری‌کوسپید) قلب و هیپوپلازی قسمتی از بطن راست.

تغییرات تری‌کوسپید عبارت از جابجا شدن والوهای آن است بطرف پائین بخصوص والو خلفی از محل اصلی خود پائین‌تر روی جدار بطن می‌چسبند باین ترتیب يك قسمت از بطن راست (قسمت بالای آن) با دهلیز راست تشکیل حفره واحد می‌دهد ولی جدار این قسمت از بطن راست نازک و هیپوپلازی کامل دارد و برعکس جدار دهلیز راست کلفت و هیپرپلازی پیدا کرده حفره دهلیز راست نیز گشادتر می‌شود از طرف دیگر قسمتی از بطن راست که در پائین تری‌کوسپید قرار گرفته خیلی کوچک و ظرفیت آن کم است.

با وجود اینکه شریان ریوی سالم است ولی مقدار خونی که از این رگ بطرف



ریه میرود کم می باشد. نتیجه عملی این سندرم شبیه به تنگی شریان ریوی است زیرا اولاً

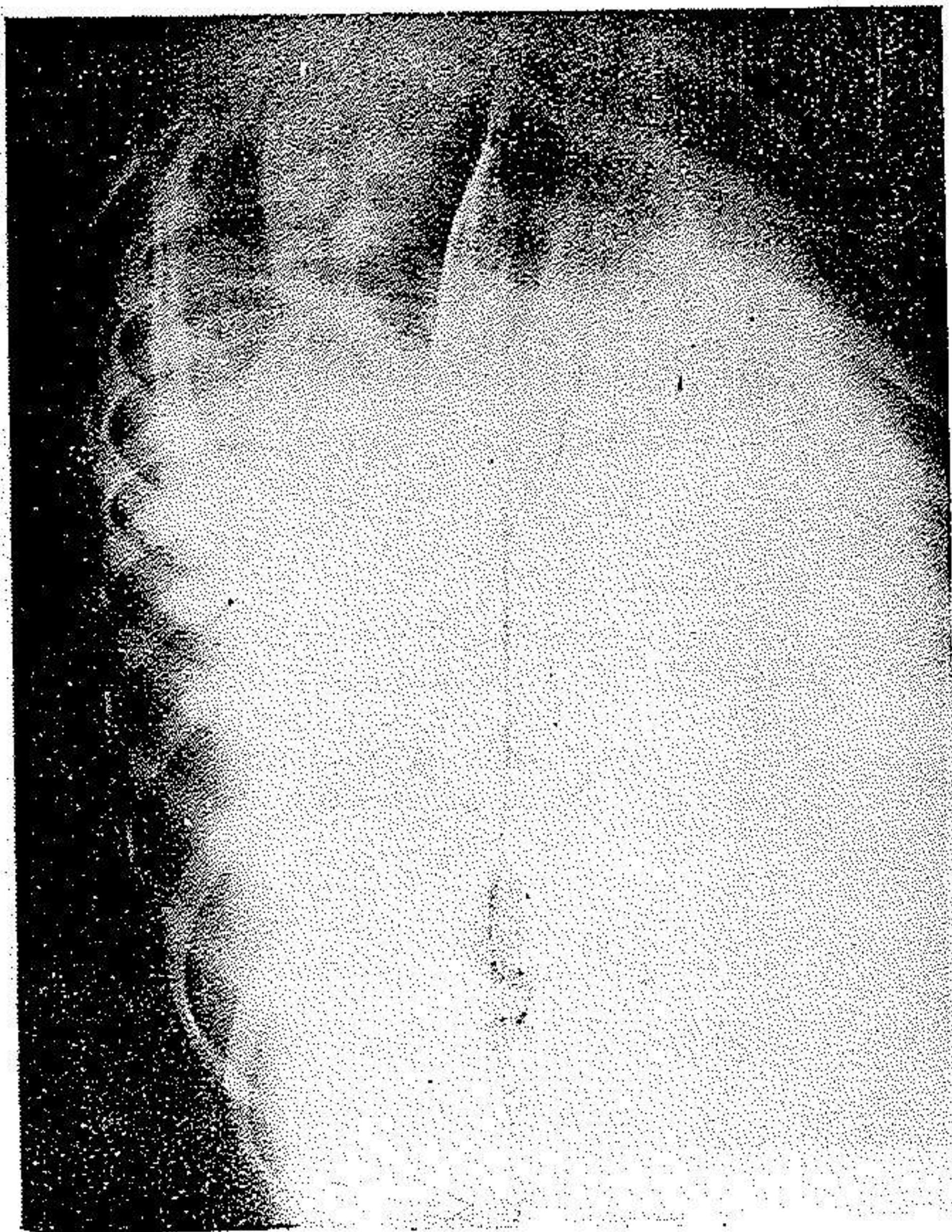


شکل ۶

دریچه تریکوسپید غیر طبیعی است ثانیاً قسمتی از بطن که باید عمل بطن راست را انجام دهد خیلی کم ظرفیت و کوچک است ثالثاً قسمتی از بطن راست که جزء دهلیز راست شده مانع خالی شدن دهلیز میشود چونکه سیستول دهلیزی با دیاستول بطنی (قسمتی از بطن که جزء دهلیز راست است) تطبیق میکنند و بعکس و باین ترتیب تریکوسپید رل تنگی عملی (۱) را انجام میدهد و دو قسمت بطن راست یکی در بالای تریکوسپید و یکی در پایین اثرات انقباضی خود را نمیتوانند باهم یکی کرده و جریان خون را تأمین نمایند زیرا هنگام سیستول



بطنی در یچه تریکوسپید که دو قسمت از بطن راست و از هم جدا می‌نماید بسته می‌شود  
باین ترتیب قسمت پائین بطن راست فقط فعالیت دارد و گنجایش آن کم است و نمی‌تواند



شکل ۷

با اندازه کافی خون لازم را بشریان ریوی بفرستد.

اغلب اوقات (در ۷۰٪ موارد) این سندروم توأم با ارتباط بین دودهلیز می‌باشد  
در این صورت چون در موقع دیاستول دهلیز که در یچه تریکوسپید بسته است قسمتی از بطن  
که در بالای تریکوسپید قرار گرفته در حال سیستول است خون را از دهلیز راست بطرف  
دهلیز چپ میراند (۱) ایجاد می‌شود و سیانوز در این حال خیلی پیش‌رس می‌باشد در  
حالی‌که اگر این ارتباط بین دودهلیز وجود نداشته باشد بطوریکه فوقاً توضیح داده شد



فقط يك مانع و سد عملی (۱) موجود است و هیپر تروفی تنه اشامل دهلیز راست میشود و سیانوز وجود ندارد مگر در در او اخر بیماری .

اهمیت تشخیص این بیماری نادر که بیش از پنجاه مورد تا کنون در تألیفات پزشکی دنیا از آن ذکر نکرده اند از آنجا است که اگر بغلط تشخیص تترالوزی فالوداده و آنستومز آئورت و شریان رییه (۲) انجام گیرد و یا اشتباهاً تشخیص تری لوزی دو فالو (۳) و تنگی مطلق شریان ریوی (۴) داده و عمل بریدن دریچه (۵) گردد نتیجه تأسف آور خواهد بود بنابراین در این بیماری عمل جراحی ممکن نیست و طول متوسط عمر این بیماران از ۲۴ سال تجاوز نمیکند و اغلب در سنین پائین تر تلف میشوند .

۴- بیمار دیگر که ابو القاسم نام داشت و اینک هفت سال از عمر او میگذرد در دو ماهگی سیانوز لب ها در موقع گریه کردن توجه پدر و مادر را جلب کرده است در شش سالگی شروع براه رفتن نموده و در پنج سالگی اولین کلمه را ادا کرده ولی در این سن هم بزحمت حرف میزند از لحاظ روحی و جسمی طبیعی نیست و باندازه سن خود رشد نکرده است هر چند قدمی که راه میرفت ناچار بزمین روی زانو های خود می نشست (۶) بعد از پنجاه متر راه رفتن نفس تنگی پیدا کرده و رنگ آبی لبها و گونه ها شدیدتر و زیادتر میشود .

انتهای دست و پا سرد و خیلی سرما ترس بود .

گاهی حالت ضعف فوق العاده و لیپو تیمی (۷) پیدا میکرد .

سرفه میکرد . در این هفت سال از امراض عفونی فقط بسر خک مبتلا شده است .

پدر و مادرش سالم و سابقه رو بئول (۸) در دوره آبستنی مادرش وجود نداشت .

از حیث رشد و نمو فیزیکی کمتر از طبیعی بود .

جز قفسه سینه تقریباً غیر عادی (۹) تغییر شکل استخوانی دیگری نداشت .

سیانوز لبها بخصوص در موقع حرکت و گریه شدت پیدا میکرد .

۱-obstacle fonctionnel ۲-anastomose aorto - pul. de Blalock et

۳-Trilogie de Fallot Taussig

۴-stenose pure de l' artère pul. ۵-Valvulotomie de Brock

۶-accroupissement ۷-liothimie

۸-rubéole ۹-thorax évasé

ناخن‌های دست و پا تغییر شکل پیدا کرده (۱)

زبان بزرگ و کلفت و سیانوزه (۲)

طرف چپ سینه برجسته‌تر از طرف راست بود.

در امتحان قلب در لمس لرزش سیستولی (۳) بخصوص در سومین و چهارمین

فاصله بین دنده چپ و سوفل سیستولیک که در تمام ناحیه جلوی قلب و در پشت شنیده

میشد و حداکثر آن در فاصله بین دنده چهارم بود.

صدای دوم قلب وجود داشت ولی مضعف نبود.

نبض در دست و پامساوی بود. فشار خون ۶-۹

کبد بزرگ (سه انگشت در پائین دنده راست) و بدون ضربان بود.

امتحان پر تو شناسی :

از جلو - قلب بطور متوسط بزرگ شده بود

قسمت فوقانی قوس وسطی فرورفته و مقعر بود.

نوک قلب طبیعی، کناره راست برجسته

ناف ریه‌ها خیلی کم نمایان و ضربان شرائین ریوی معلوم نبود.

شفاقیت ریه بیش از طبیعی

قوس اورت بجای خود وجود داشت.

در وضع مایل قدامی - راست (۴)، تقعر قوس وسطی بهتر دیده میشد

در وضع مایل قدامی چپ کناره قدامی قلب نسبت به کناره پدیدکول برجستگی

نسبتاً زیادی نشان میداد

فضای عقب آئورت روشن بود (۵)

۱ - hypocratisme digital

۲ - langue scrotale

۳ - frémissement systolique

۴ - Position oblique anté-droit

۵ - fenêtre Vasculaire de Taussig



### امتحان الکترو کاردیو گرام :

علاوه بر اشتقاق‌های معمولی اشتقاق‌های جلوی قلبی راست (۱) نیز ثبت گردید .  
الکترو کاردیو گرام بطور کلی هیپرتروفی بطن راست از نوع آداپتاسیون (۲)  
نشان میداد .

### امتحان اثر :

این امتحان وقتی مثبت باشد علامت شنت و رید و شریان (۳) است در این بیمار با یکدهم سانتی متر مکعب مثبت بود .

### امتحان خون :

تعداد گلبول‌های قرمز خون زیادتر از معمول و به شش میلیون بالغ میشد .

نتیجه : وجود چند علامت بزرگ زیر :

علائم آنوکسمی زودرس

علائم پرتو شناسی

علائم الکترو کاردیو گرافی

علامت مثبت بودن آزمایش اثر

علامت پلی گلبولی

دلایلی بود که ما را به تشخیص تترالوژی فالو (۴) راهنمایی کردند و بیمار

در تاریخ ۳۴/۴/۲۸ (پس از چند روز قرار گرفتن در تحت اثر اکسیژن) عمل جراحی

شد . عمل جراحی عبارت بود از آناستوموز سو کلاویکولو پولو و نر (۵)

دوازده روز پس از عمل جراحی کودک از لحاظ جسمانی (۶) تغییر فاحشی پیدا

کرده بود .

۱ - Derivation précordiales extrêmes droites

۲ - hypertrophie ventriculaire droite type d' adaptation

۳ - Shunt Veino-arteriel

۴ - Tetralogie de Fallot

۵ - anastomose sous claviculo -pul. «termino-latérale»

۶ - Capacité physique

قبل از عمل مختصر حرکت ایجاد تنگی نفس و شدت سیانوز لبها میشد پس از عمل حتی بعد از تند راه رفتن تغییرات محسوسه در نفس و رنگ مشهود نبود . رنگ آبی بچه مایل بگلی شده بود .

زبان کوچکتر و سالم تر شده بود بنابراین بهتر حرف میزد . کبد خیلی کوچکتر از قبل از عمل شده بود .

صداهای قلب تغییری نکرده بود و معمولاً هم نباید بکنند زیرا ضایعات اولیه بجای خود باقی است .

در روز بیستم بعد از عمل سو فل مداوم (۱) شبیه به سو فل کانال شریانی شنیده میشد . تعداد گلبولهای قرمز خون بعد از عمل از شش میلیون بچهار میلیون پائین آمده بود . ناف ریه ها تاریکتر از قبل از عمل شده بود .

قلب کمی بزرگتر از قبل از عمل بنظر میرسید . و این بزرگی اغلب بعد از عمل عادی است .

از نظر الکترو کاردیو گرام تغییری با مقایسه قبل از عمل پیدانشده بود و معمولاً هم نباید بکنند زیرا شرائط همودینامیک (۲) قلب راست بعد از عمل فرق نمیکند . بیمار بیست روز بعد از عمل از بیمارستان خارج و به شهر خود (آبادان) حرکت کرد . در این مدت هم از پدر او اطلاع میرسد که حالش خیلی خوب است و راضی هستند .

۱ — continu

۲ — hémodynamique