

نامه ما مانده  
دانشکده پزشکی  
بهیت تحریریه

دکتر محمد حسن مانی  
دکتر محمد علی ملکی  
دکتر حسن سیردامادی  
دکتر ابوالقاسم نجم آبادی

دکتر محمود سیاسی  
دکتر جهان شاه صاحب  
دکتر صادق عزیز  
دکتر نعمت دقزیب  
رئیس بهیت تحریریه - دکتر جهان شاه صاحب  
مدیر داخلی - دکتر نعمت دقزیب

دکتر محمد حسین ادیب  
دکتر ناصر انصاری  
دکتر محمد بهشتی  
دکتر حسین بهراب

شماره ششم

اسفند ماه ۱۳۴۳

سال دوازدهم

از کارهای بخش پر توشناسی بیمارستان پهلوی

چند مورد از بیماری هو چکین دستگاه گوارش

نکارش

دکتر احمد فرهاد      دکتر مهدی مسیح      دکتر یوسف فضلعلیزاده

شیوع بیماری هو چکین مخصوصاً در کشور ما سبب شده است که عموم پزشکان با انواع عادی آن آشنا بوده به موقع تشخیص صحیح آنرا بدهند ولی بعضی از اشکال بیماری هو چکین کمتر جلب توجه مینماید بدینجهت لازم دانستیم که توجه همکاران را بنوع خاص این بیماری که در جهاز گوارش ظاهر میگردد جلب نمائیم.

بروز بیماری هو چکین در قسمت های مختلف دستگاه گوارش يك امر استثنائی نیست و چنانچه در ضمن این گزارش ملاحظه میشود تعداد موارد انتشار یافته روز بروز با توجه پزشکان و کوشش رادیولوژیست ها زیادتر میگردد.

اینك ابتدا به شرح مخصوص این بیماری که در جهازها ضمه جایگزین میشود

پرداخته سپس چند مورد از مشاهدات خود را در بخش رادیولوژی بیمارستان پهلوی با اطلاع میرسانیم.

هوچکین دستگاه گوارش عبارتست از بیماری گرانولوماتوز منتشر و پیشرونده نسج لنفوتریکولر که بصورت اولیه یا ثانویه تنها یا همراه با هوچکین ژنرالیزه تظاهر مینماید.

شلوگن هوفر (۱) در سال ۱۹۱۳ اولین مورد بیماری هوچکین جهاز هاضمه را شرح داده و پیت (۲) در ۱۸۸۹ ابتلاء معده و دوازدهه را در جریان بیماری هوچکین یاد آور شده است.

جاکسون و پارکر (۳) در ۱۷۴ مورد بیماری هوچکین نه مورد هوچکین جهاز هاضمه را با تظاهرات بارز بالینی شرح داده و اخیراً پرتمن (۴) و همکارانش در ۲۱۷ مورد مسلم بیماری هوچکین ۶ مورد ابتلاء معده و یک مورد ژژونوم و مورد دیگری ابتلاء ناحیه ایلیئوسکال (۵) را گزارش داده اند (۱۹۵۲-۱۹۴۲)

رویه هرفته از ۱۹۱۳ تا کنون بیش از ۲۰۰ مورد بیماری هوچکین جهاز هاضمه شرح داده شده است.

پرتمن و همکارانش مواردی را اولیه می شناسند که ضایعات دستگاه گوارش پیش از سایر ضایعات بروز نماید و یا با ایجاد علائم بالینی بارزی سایر ضایعات را تحت الشعاع قرار دهد. مانیز در تقسیم بندی از عقیده فوق پیروی نموده ایم.

چنانچه میدانیم اتیولوژی این بیماری هنوز روشن نیست و بیشتر در مردان بین سنین چهل و شصت سالگی ظاهر میگردد ضایعات لنفو گرانولوماتوز در تمام طول لوله هاضمه ممکنست جایگزین شود منتهی در مری نادر و در معده و روده نسبتاً شایعتر است. در معده ضایعات بیشتر در ناحیه آنتروندرتا در کاردیا دیده میشود.

معمولاً ضایعه ناحیه کاردیا قسمت تحتانی مری را نیز فرا میگیرد و هوچکین

۱-Schlogenhauer      ۲-Pitt      ۳-Jakson, Parker

۴-Portmann      ۵-ileocecal

ناحیه آنتر معده به دوازدهه توسعه مییابد در هر حال غدد لنفاوی انحنای کوچک و بزرگ معده مصنوعی نیستند.

شایعترین محل در روده کوچک ژژونوم یا انتهای ایلئوم است و در اغلب موارد که دوازدهه دچار میشود در امتداد آن ژژونوم و گاهی آنتر معده گرفتار میگردد. ابتلا، روده بزرگ نادر بوده اما ضایعه در تمام قسمتهای مختلفه آن ذکر شده است.

آسیب شناسی: در لوله مری کیوارو (۱) در ۱۹۳۵ سه مورد از بیماری هوچکین را شرح میدهد که در دو مورد ضایعه مری همراه با ابتلا، غدد لنفاوی گردن و در مورد سوم بیماری منتشر بوده است.

پارکروجاکسون موردی از هوچکین مری را مشاهده نموده که بر اثر بزرگی غدد لنفاوی بیمار دیسفاژی داشته دراز و فاگوسکپی کانونهای هموراژیک دیده شده است در نتیجه تشخیص بالینی سرطان داده شده است ولی بیوپسی بیماری را از نوع هوچکین نشان داده است بیمار پس از رادیوتراپی بهبودی یافته و در رادیوگرافی بعدی اثری از ضایعه مشاهده نمیشود ولی چند ماه بعد بیمار بعلت نامعلومی فوت میکند. در معده که بیشتر دچار عارضه میشود تا کنون ۵۱ مورد انتشار داده اندواشتیندل (۲) اولین مورد آنرا در سال ۱۹۲۴ ذکر نموده است.

ضایعات معده از لحاظ آسیب شناسی به سه گروه تقسیم میشود:

۱- ضایعات انفیلترانت - ضخیم شدن دیواره معده شایع است و در ۶۰ درصد موارد دیده میشود و بیشتر در ناحیه آنتر معده میباشد. موقعیکه انفیلتراسیون در ناحیه تنه یا فوندوس (۳) معده است چینهای مخاطی (۴) این ناحیه برجسته و ضخیم میشوند ولی برعکس در ضایعات آنتر معده چینها طبیعی بوده گاهی بکلی محو میگردند بعضی اوقات ندولهای کوچک و برجسته بطور منتشر در تمام مخاط دیده میشود که ممکنست یک یا چند عدد آنها بزرگتر شده و بقطر ۱ یا ۲ سانتیمتر برسند

۱-Chiolero

۲-Steindl

۳-fondus

۴-gastric rugae

ولی اغلب اوقات ندولها خیلی کوچک بوده در رادیوگرافی دیده نمیشوند .  
معمولا در ضایعات انفیلترانت زخمهای سطحی و کم عمقی دیده میشود که میل به  
توسعه و انتشار دارند .

۲- ضایعات پولیپوئید - این شکل غالباً در ناحیه آنتر و جسم معده و در ۲۰ در  
صد موارد دیده میشود و اندازه پولیپها متغیرند (از ۵ تا ۱ سانتیمتر) معمولا رأس  
پولیپها زخمی میگردد و در دیواره معده مجاور آن نیز انفیلتراسیون وجود دارد و  
گاهی هم ندولهای ساتلایت (۱) در اطراف ضایعه اصلی مشهود است .

۳- ضایعات اولسروز - نوع اولسره نیز در ۲۰ درصد بیماران مشاهده میگردد  
معمولا در آنتر معده اولسراسیونهای عمیق و بزرگی که قطر بعضی از آنها به ۹ سانتی  
متر میرسد با انفیلتراسیون دیواره اطراف دیده میشود . موردی از بیماری نیز که  
ضایعه از اطراف لبه‌های زخم معده منشاء گرفته ذکر شده است .

شکل روده بیماری هوچکین فراوان بوده و ۶۶ مورد آبراذ ذکر نموده اند  
و ما نیز سه مورد آنرا در بخش رادیولوژی بیمارستان پهلوی مشاهده کرده ایم و بآن  
میافزائیم، که در بعضی موارد با ضایعات معده و قولون توأم بوده است .

تغییرات از لحاظ آسیب شناسی شبیه ضایعات معدی است نوع انفیلترانت در ۶۰  
درصد موارد و نوع اولسره ۴۱ درصد و نوع پولیپوئید در ۲۶ درصد دیده میشود .

علائم بالینی - علائم بالینی بیماری هوچکین مری شباهت کامل به سرطان  
آن عضو دارد و تنها وسیله تشخیص بیوپسی است ولی در ابتلاء معده شایعترین علائم  
بالینی به ترتیب اهم عبارتند از :

درد ناحیه اپی گاستر، کم شدن وزن ، بی اشتهائی ، استفراغ و تهوع ، ضعف  
اسهال و ملنا

درد اپی گاستر شبیه به درد قرچه است که گاهی با خوردن غذا یا جوش شیرین  
تسکین مییابد ولی دیر یا زود درددائمی شده و بر شدت آن افزوده میشود و اکثر

بیماران از درد مبهم شکایت دارند .

کم شدن وزن بتدریج در جریان بیماری ظاهر میگردد و در بسیاری از بیماران در مدت چندماه به ۱۰ تا ۲۰ کیلو گرم میرسد در این هنگام امکان سرطان معده مطرح میشود که علائم رادیولوژیک آنرا تأیید مینماید .

در هوچکین روده علائم بالینی زودتر ظاهر میگردد و در صورتیکه معالجه نگردد بر حسب شدت و ضعف مرض مرك زودتر یا دیرتر فرا میرسد بطوریکه حد اعلاى مدت عمر این بیماران از ۲ تا ۴ ماه تجاوز نمیکند .

مهمترین علائم هوچکین روده بطور خلاصه عبارتند از : درد شکم ، اسهال استفراغ ، نفخ ، کم شدن وزن ، تب ، تومور قابل لمس ، انسداد روده ، پریتونیت و خونروی شدید .

انسداد روده از همه شایعتر است و انسداد حاد بیشتر نتیجه انواژیناسیون بر اثر تومورهای پولیپوئید میباشد در سندرم آنتریت تشخیص با انسداد مزمن مطرح میشود ولی در انسداد استفراغ تنها ناراحتی بیمار بوده و در سندرم آنتریت اسهال مهمترین علامت میباشد . پریتونیت در تعقیب پرفوراسیون در انواع انفیلاتراتیو و اولسراتیو شایع است .

ضایعات سکوم و ایلیوم از نظر بالینی با آپاندیسیت اشتباه میشود .

آدنوپاتی سطحی غالباً وجود ندارد همپرتروفیطحال و کبد مشاهده نمیشود و از خارش اثری نیست ولی پوسه های تب و اسهال حالت عمومی را سریعاً خراب میکند .

علائم آزمایشگاهی : شامل آنمی هیپو کرم با آکلرئیدی است و در اغلب بیماران دیده میشود .

لوکوپنی در اشکال پیشرفته ولو کوسیتوز بیشتر در شکل ژنرالیزه ذکر شده و لنفوپنی و ائوزینوفیلی واضح اغلب نمایان است .

تشخیص رادیولوژیک - علائم رادیولوژی هوچکین مری و معده بقدری شبیه به

سرطان این دو عضو میباشد که تشخیص آن با سانی مقدور نیست رویه مرفنه در این بیماری علائم رادیولوژی همان تغییرات آسیب شناسی را منعکس میسازد. در بیماری که زخم عمیق با انفیلتراسیون اطراف دارد سرطان محتملا یگانه تشخیص خواهد بود و در تومورهاییکه حدود آن مشخص میباشد و در اطراف آن انفیلتراسیونی وجود ندارد تشخیص تومور نیک خیم مثل لنومیوم (۱) مطرح میشود. در نوع انفیلترانت ممکنست به ضایعه غیر سرطانی توجه شود زیرا نوع انفیلترانت هوچکین با انفیلتراسیون سرطانی با سه علامت زیر مشخص میشود.

۱- تغییرات پولیپوئید و نودولر مخاط شایعتر است.

۲- در هوچکین معده پرستالیتسم با وجود اینکه کند شده معینا کاملا از بین

نرفته است.

۳- کمتر ایجاد تنگی معده مینماید

در سرطانهای سطحی معده نیز دو خاصیت اخیر ممکنست مشاهده گردد و علت

آن در هر دو بیماری عدم ابتلاء عمقی عضلات میباشد

در غالب موارد (۷۵٪) چین های مخاطی معده تغییر جهت داده و هیپروتروفیک

میشوند و در ۲۵ درصد موارد شبیه به شکنج های مغزی میگرددند رویه مرفنه تغییرات

رادیولوژیک زیر ممکن است مشاهده شود:

۱- انفیلتراسیون جدار که باعث تنگ شدن معده یا روده میگردد ۲- سختی

دیواره ها ۳- اولسراسیونهای متعدد ۴- تصاویر لا کونر ۵- تومر با اولسراسیون مرکزی

۶- هیپروتروفی شدید چین های مخاطی ۷- ایجاد تصاویری شبیه به شکنج های مغزی در مخاط

۸- کم شدن پرستالیتسم معده ۹- پیدایش تصاویر لا کونر کاذب ۱۰- جمع شدن انحنای

بزرگ معده ۱۱- انسداد پیلور در مواقعیکه تومر نزدیک آن باشد ۱۲- بسط تومر

از معده به انتی عشر ۱۳- علائم بزرگی سر اوزالمعده ۱۴- فشار غدد لنفاوی بزرگ بجدار

معده و ایجاد تصاویر لا کونر کاذب

بطوریکه در فوق اشاره شد یکی از علائم مهم رادیولوژی در بیماری هوچکین

معدۀ آنست که سرطان معدۀ غالباً در ناحیۀ پیلور توقف نموده و باثنی عشر بسطانمی یابد اما هوچکین رعایت این حد را نکرده و باثنی عشر سرایت میکند تغییراتی که در هوچکین روده دیده میشود شبیه به تغییرات هوچکین معدۀ میباشد.

در کولون ضایعات بصورت اولسراسیونهای وسیع مخاطی و یا بصورت یک تنگی حلقوی تظاهر مینماید غالباً کولون تحریک شده و حرکات دودی آن شدید است.

در اشکالی از بیماری که ضایعه محدود است تشخیص سرطان یا لنفوسار کم مطرح میشود و در مواقعی که بیماری وسیع و قسمت مهمی از روده را مبتلا ساخته باشد امکان ورم هیپرتروفیک روده را که بشکل بیماری خاصی است و بنام ایلتیت (۱) و یا ژنونیت ناحیه ای (۲) نامیده میشود باید در نظر داشت در بعضی از موارد علائم انسداد مانع از تشخیص علت قبل از عمل میشود و همچنین از لحاظ رادیولوژی ضایعه سکوم و ایلتوم به سل و سرطان و ضایعات محدود سایر نواحی کولون به سرطان و نوع منتشره آن به کولیت اولسروز شباهت دارد.

خلاصه تشخیص قاطع ضایعات هوچکین جهازهاضمه فوق‌الماده مشکل و تنها بایوپسی امکان پذیر است.

عوارض - مهمتر از همه، خون‌روی، سوراخ شدن، انسداد و انواژیناسیون میباشد.

درمان و پیش بینی - در تمام بیماران مبتلا، بهترین درمان در آوردن ضایعه و رادیوتراپی است چون همیشه هوچکین معدۀ با تشخیص سرطان عمل میشود و بعداً آسیب شناسی تشخیص را تأیید میکند لذا این منظور بخوبی انجام میگردد. بهر حال واضح است که با در آوردن قسمت آسیب دیده به زندگی بیمار مدتی افزوده میشود که از ۵ تا ۸ سال دیده شده است.

پس از عمل رادیوتراپی روی غدد لنفاوی مزاتر که عموماً مبتلا هستند باید انجام گیرد. در مواردی که با گاستروسکوپی بایوپسی بعمل آمده و تشخیص را

مسجل نموده است میتوان از همان ابتداء بر ادیوتراپی اقدام نمود .  
 در انتشارات طبی مواردی ذکر شده که سرطان معده و یا لوله مری در نتیجه  
 رادیوتراپی بهبودی قابل ملاحظه یافته و اثر آن در روی رادیوگرافی از بین رفته است  
 باطن قوی این قبیل موارد را که اثر اشعه در آنها سریع بوده باید از نوع تومورهای  
 لنفاوی دانست .

واضح است که در هوچکین دستگاہ گوارش مانند هوچکین قسمت های دیگر  
 بدن رادیوتراپی علاج قطعی بیماری نبوده و بیماری دیربازود عود میکند و سبب فوت  
 بیمار میگردد . ولی بلاشک رادیوتراپی عوارض بالینی را تخفیف داده و بطول عمر  
 بیمار میافزاید .

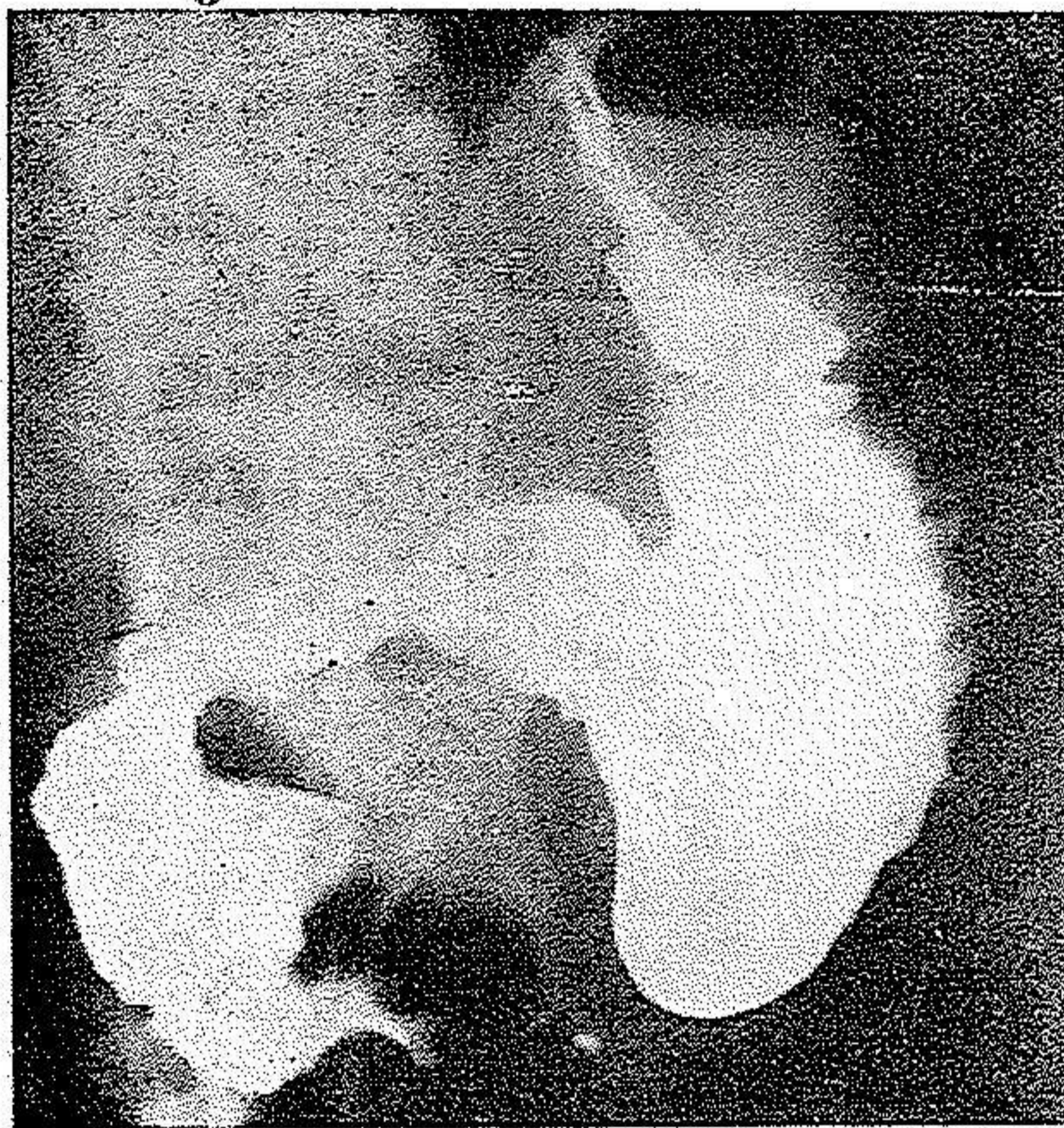
پیش بینی در هوچکین روده بدتر از هوچکین معده است و ۴۰ درصد از  
 بیماران سریعاً و بدون درمان بقیه نیز پس از لاپاراتومی میمیرند .  
 پیش آمدن عوارض از قبیل انسداد و پرفوراسیون و اسهالهای شدید بروخامت  
 مرض میافزاید .

در آوردن ضایعه و رادیوتراپی بعد از عمل بهترین نوع درمان میباشد در بیماران  
 غیر قابل عمل رادیوتراپی به تنهایی باید انجام پذیرد .

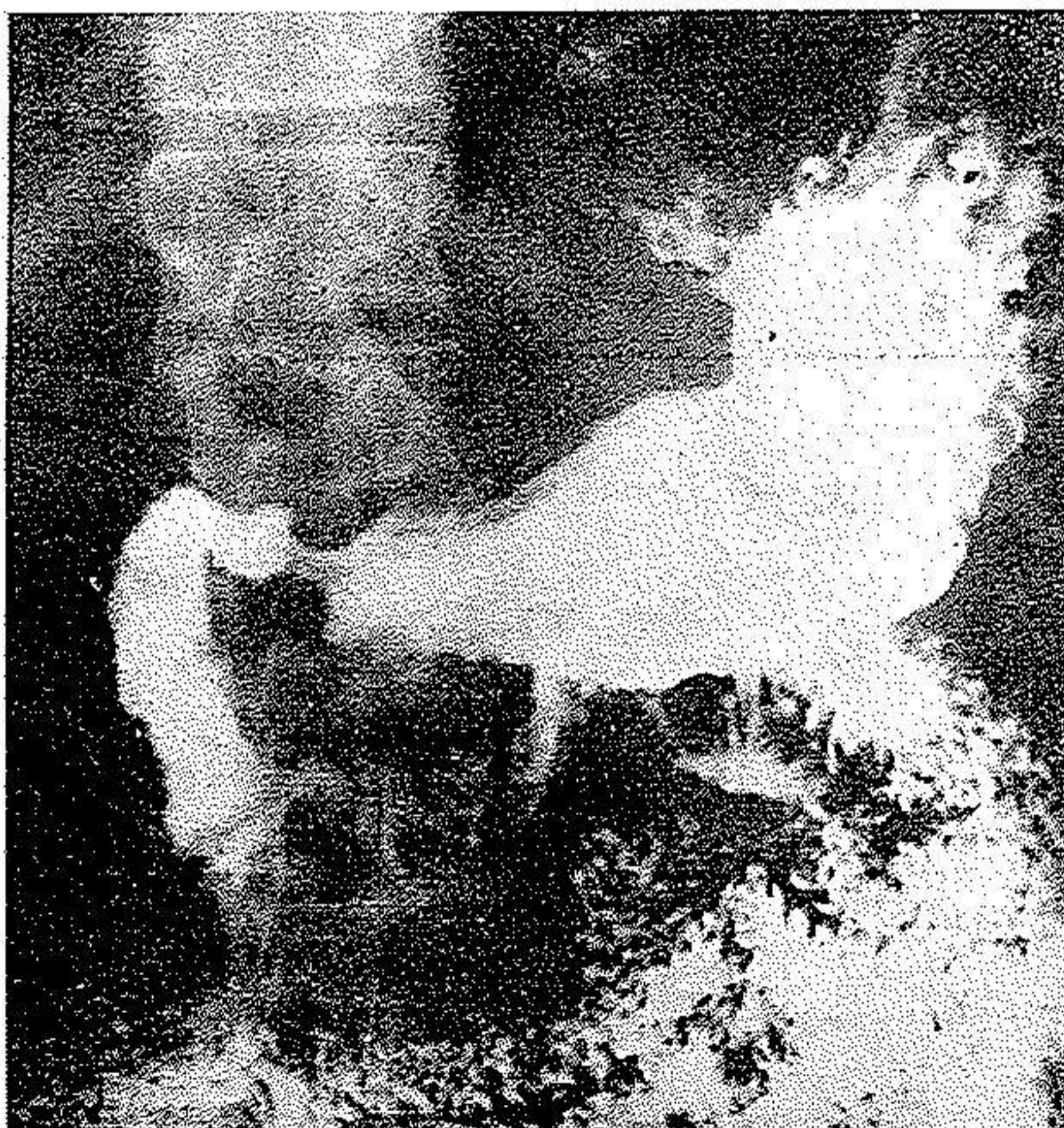
### مشاهدات بالینی

بیمار اول - آقای ح - ع ۲۴ ساله قهوه چینی در تاریخ ۳۲/۵/۲۵ بعلت درد شکم  
 ضعف و لاغری و بی اشتتهائی که از ۷ ماه پیش عارض وی بوده مراجعه کرده است بیمار  
 در بهمن ماه سال ۱۳۳۲ غده کوچکی باندازه فندق در زیر بغل راست حس میکند  
 که مختصری درد داشته است سه ماه بعد دچار ضعف و کمی وزن و درد مبهم ناحیه اپی گاستر  
 میشود و در ضمن غده دیگری در ناحیه فوق ترقوه راست پیدا میشود . در امتحان فرمول  
 و شمارش خون بیمار گلبولهای قرمز ۴/۶۰۰/۰۰۰ و گلبولهای سفید ۱۵۰۰۰ و  
 نئروفیل ۸۰ و ائوزینوفیل ۴ منوسیت ۳ و لنفوسیت ۱۳ بوده است بیوپسی که از غده

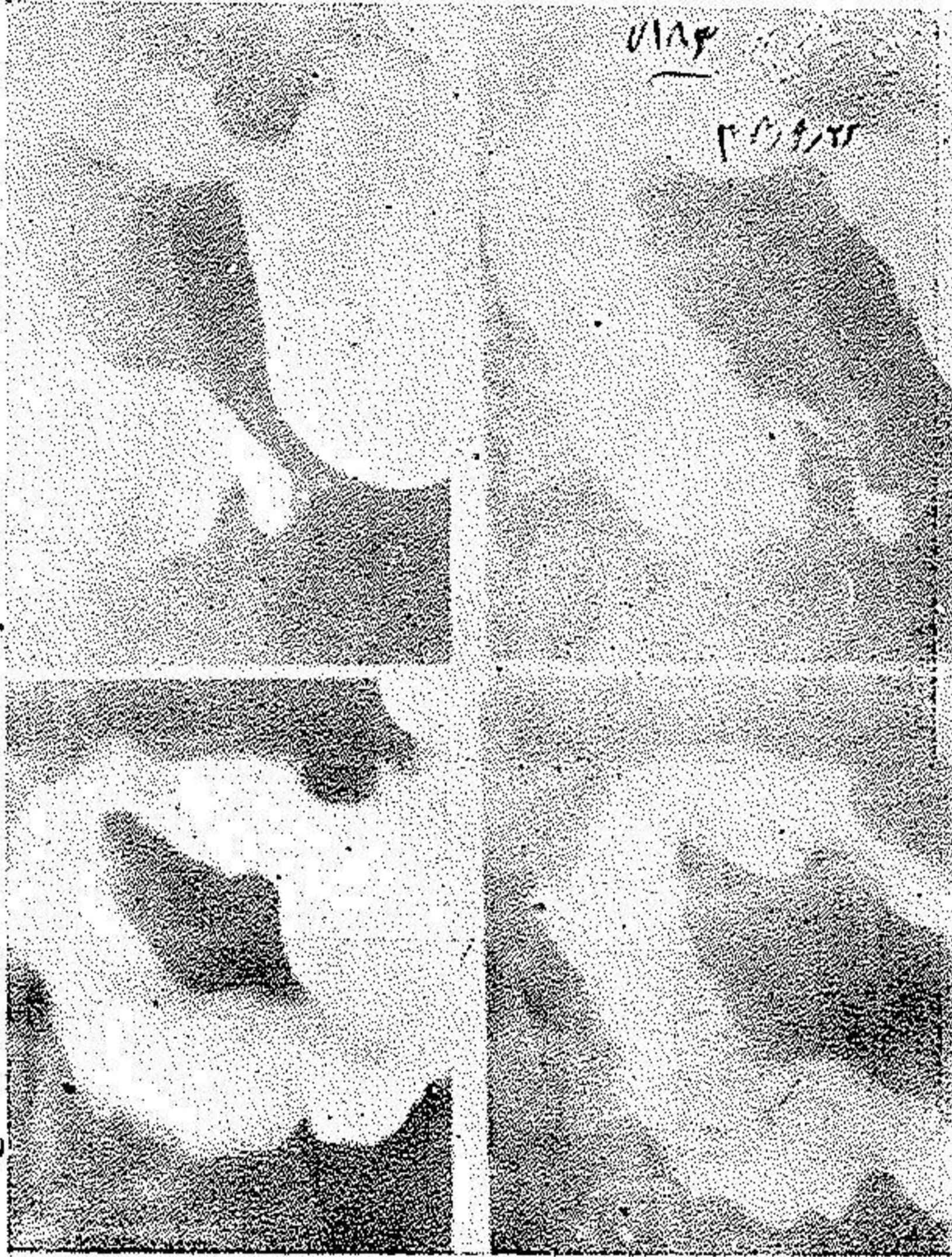




شکل ۱- از بیمار شماره ۱ آقای ح-ع پیش از رادیوتراپی



شکل ۲- از بیمار شماره ۱ آقای ح-ع پس از رادیوتراپی



شکل ۳- سریوگرافی از بیمار شماره ۱ آقای ح-ع پس از رادیوتراپی

فوق ترقوه بعمل میآید بیماری هوچکین را نشان میدهد بیمار تحت درمان تیوتپا (۱) قرار گرفته ولی نتیجه از آن نمیگیرد در ضمن ناراحتیهای گوارشی زیادتر شده و درد مبهم شکم با استفراغ شدید توأم میگردد.

در معاینه رادیولوژی بعد از خوردن باریم به بیمار تغییرات زیر مشاهده گردید: در قسمت عرضی دوازدهه (سومین قسمت) چین های مخاطی عریض و قسمتی از آن از میان رفته حدود اثنی عشر در دومین قسمت غیر منظم و این قسمت متسع میباشد بعلاوه محل اتصال قطعه دوم و سوم غیر مشخص و بصورت تصویر لا کونر دیده میشود و در روی کنار تحتانی آنتروکوسپهای اثنی عشر اثر تومری مشهود است.

با در نظر گرفتن سوابق بیمار تشخیص هوچکین دوازدهه با آدنوپاتی داده شد. در تاریخ ۳۳/۶/۱ چون بیمار برای عمل جراحی حاضر نشد تحت درمان رادیوتراپی قرار گرفت در اینموقع در معاینه تومری به بزرگی تخم مرغ، سفت و متحرک در ناحیه اپی گاستر قدری متمایل بطرف راست شکم لمس گردید. تومر در لمس کمی دردناک بود. در امتحان سایر دستگاہها نکته جالب توجهی دیده نشد رادیوگرافی از قفسه صدری منفی بود.

رادیوتراپی در دو میدان قدامی و خلفی بعمل آمد (روزانه ۲۰۰ R) پس از سه جلسه تومر بطور محسوس کوچکتر شد و پس از پنج جلسه غیر قابل لمس گردید. بر روی هم ۵۶۰۰ R (اندازه گیری در هوا) بدو میدان در مدت ۴ روز و در ۲۸ جلسه داده شد. حالت عمومی بیمار بهبودی واضح یافت ناراحتیهای گوارشی بر طرف گردید. وزن بیمار بطور محسوس بالا رفت (شش کیلو گرم). در رادیوگرافی بعدی کادر اثنی عشر تقریباً بصورت طبیعی در آمده و حدود آن منظم بنظر میرسد بنابر این از نظر بالینی و رادیولوژی بیمار بهبود یافت و تا کنون ناراحتی تازه پیدا ننموده و علائم عود بیماری نشان نمیدهد.

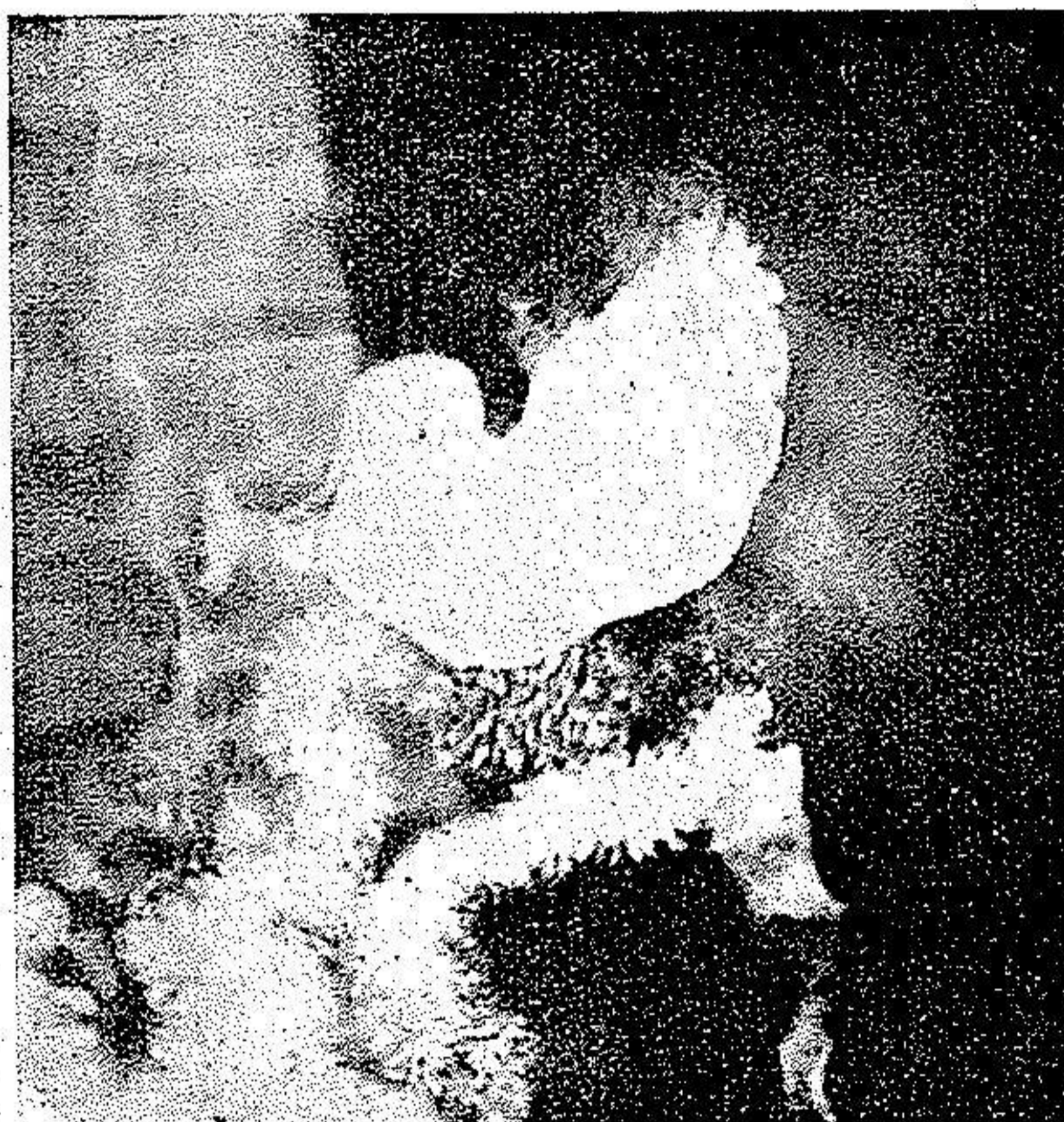بیمار دوم - آقای ق-م ۲۸ ساله اهل کرمانشاه شغل کارمند در تاریخ ۳۳/۸/۱۳ بعلت دل دردی که از چهار ماه پیش عارض وی بوده مراجعه نموده است بیمار ابتداء درد

مبهمی در طرف چپ شکم احساس میکنند که بتدریج بر شدت آن افزوده است در سه ماه پیش یکمرتبه هنگام اجابت مزاج متوجه مدفوع سیاه رنگ و خونین میشود در این مدت بیمار ضعیف و لاغر و کم خون شده است هنگام مراجعه درد بیمار فوق العاده شدید و دائمی و بطرف اپی گاسترانتشار می یافت و بعلاوه همراه با تهوع و قی فراوان بود که بامرفین و آتروپین تسکین نمی یافت .

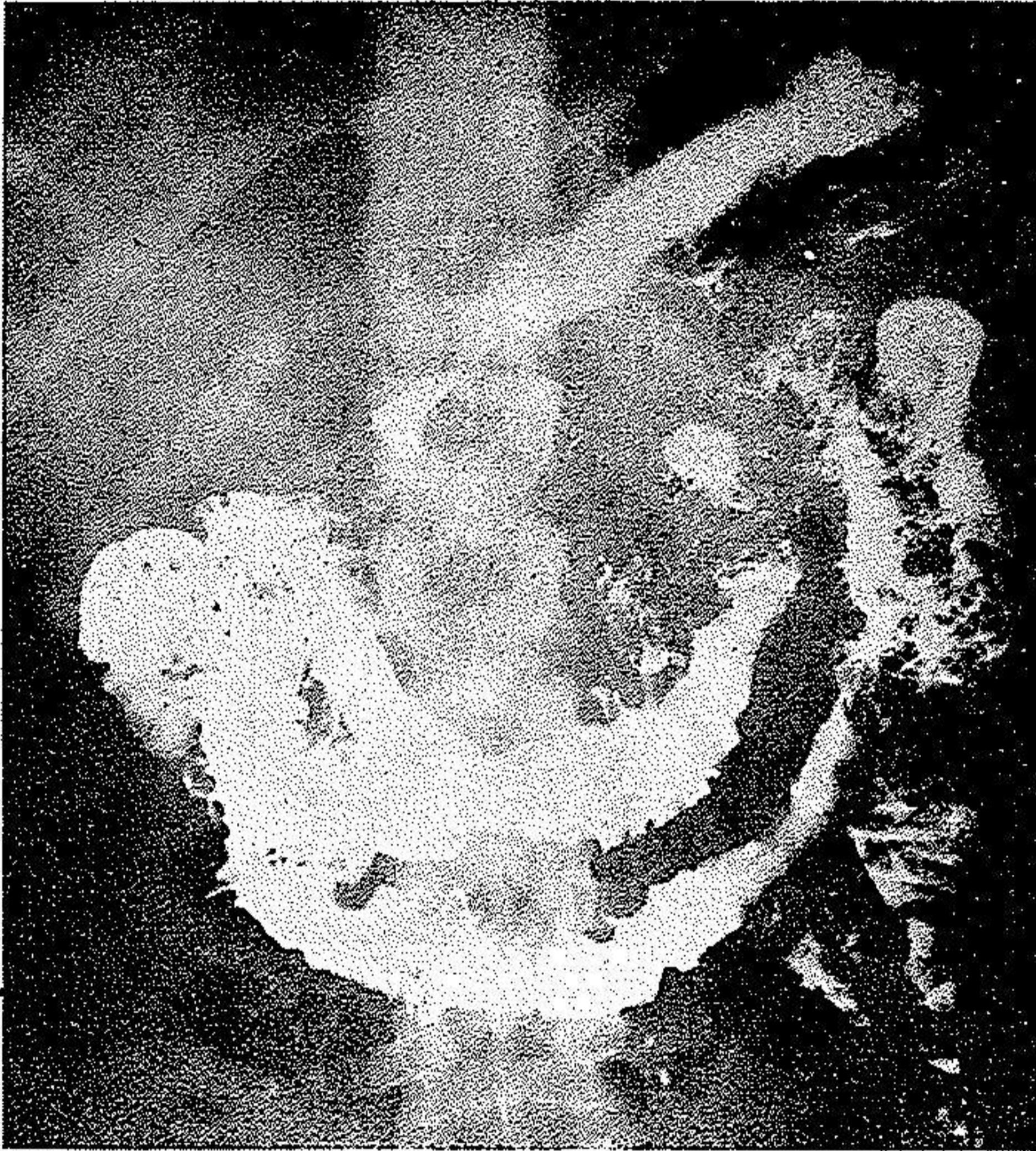در معاینه - تومری در طرف چپ ناف لمس میشد ، بزرگی آن باندازه پرتقال و حدودش غیر مشخص بود کبد بزرگ نبوده طحال غیر قابل لمس و در سایر دستگاهها علائم جالب توجهی مشاهده نگردید . در شمارش گلبولی و فرمول خون تعداد گلبول های قرمز  $3/400/000$  و گلبولهای سفید  $7/800$  سگمانته ۶۶ باتونه ۴ و ائوزینوفیل ۲ یک هسته بزرگ ۱۰ لنفوسیت ۱۸ میباشد .

در امتحان پرتو شناسی که بعد از خوراندن باریم بعمل آمد تغییرات زیر مشاهده گردید :

عبور ماده حاجب از معده و دوازدهه بدون اشکال انجام گرفته ولی یکی از قوسهای ژژونوم در طول ۱۰ سانتیمتر تنگ و باریک شده کناره های آن غیر منظم و سخت (۱) و در آن نظم و ترتیب مخاط بکلی از بین رفته است و در آن قسمت از روده تصاویر لا کونر مشاهده میشود با حدس تومر لنفاوی روده بیمار بستری گردید (بخش آقای دکتر فرزد) رادیو گرافی که از کولون و قفسه صدری بعمل آمد منفی بود. برای روشن شدن تشخیص لاپاراتومی تفتیشی (۲) انجام گردید در شکم در ناحیه ژژونوم توده همراه با گانگلیونهای بزرگ و کوچک که مزاتر را نیز فرا گرفته مشاهده شد. در قطع یکی از گانگلیونهای مذکور در فوق مقدار مایع سفید شیشه به کازنوم خارج گردید بدانجهت هنگام عمل حدس سل بطنی زده و یک قطعه از همان نسج را برای امتحان بافت شناسی بر میدارند بیمار با تشخیص ما کروسکپیک سل شکم تحت درمان با استرپتومیسین قرار گرفته و حال عمومی او در اندک مدتی



شکل ۴- از بیمار شماره ۲ آقای ق-م



شکل ۵- از بیمار شماره ۳ آقای ا-س

ظاهراً رو باصلاح میرفت ولی پس از چند روز ناگهان حالت بیمار رو بوخامت گذاشته چندین مرتبه ترانسفوزیون بعمل آمد تا اینکه نتیجه آسیب شناسی بیماری هوچکین نشان داد .

در این هنگام بیمار تحت درمان رادیوتراپی قرار گرفت و ضمناً داروی سانامیسین (۱) نیز تجویز گردید با وجود رادیوتراپی بیمار بهیچوجه حاضر بادامه معالجه نگردید و بوطن خود مراجعت کرد و دیگر اطلاعی از حال او بدست نیامد .

بیمار سوم - آقای ا - س - ۲۰ ساله در تاریخ ۲۷/۸/۱۵ بعلت درد شکم مراجعه میکند، شکایت از این داشته است که مدت یکسال مبتلاء به اسهال و دل درد بوده و در این مدت ضعیف و لاغر شده است . در معاینه تومری در بالای ناف با حدود غیر مشخص مشاهده میشود . امتحان سایر دستگاهها منفی و آزمایش خون طبیعی بوده است .

در آزمایش پرتوشناسی که پس از خوردن باریم بعمل میآید تغییرات ذیل مشاهده میگردد : حدود قوسهای ژژونوم غیر منظم و منظره شبیه به دنداناره پیدا نموده است و در بعضی قسمتها نیز باریکتر از طبیعی بنظر میرسد بعلاوه چین های غشاء مخاط بکلی منظره طبیعی خود را از دست داده اند .

بیمار با تشخیص تومر روده توسط آقای پروفسور عدل لاپارا تومی بفتیشی میشود و در نتیجه غده که تمام روده نازک و مزاتر را فرا گرفته و همراه با گانگلیونهای زیادی بوده است مشاهده میگردد و اکتفاء به در آوردن یکی از گانگلیونها برای امتحان بافت شناسی مینمایند .

امتحان بافت شناسی بیماری لنفوسار کم بدخیم نشان میدهد . بیمار یکدوره رادیوتراپی میگردد و مرخص میشود و از آن به بعد متأسفانه از عاقبت و سیر بیماری مشارالیه هیچ اطلاعی در دست نیست .

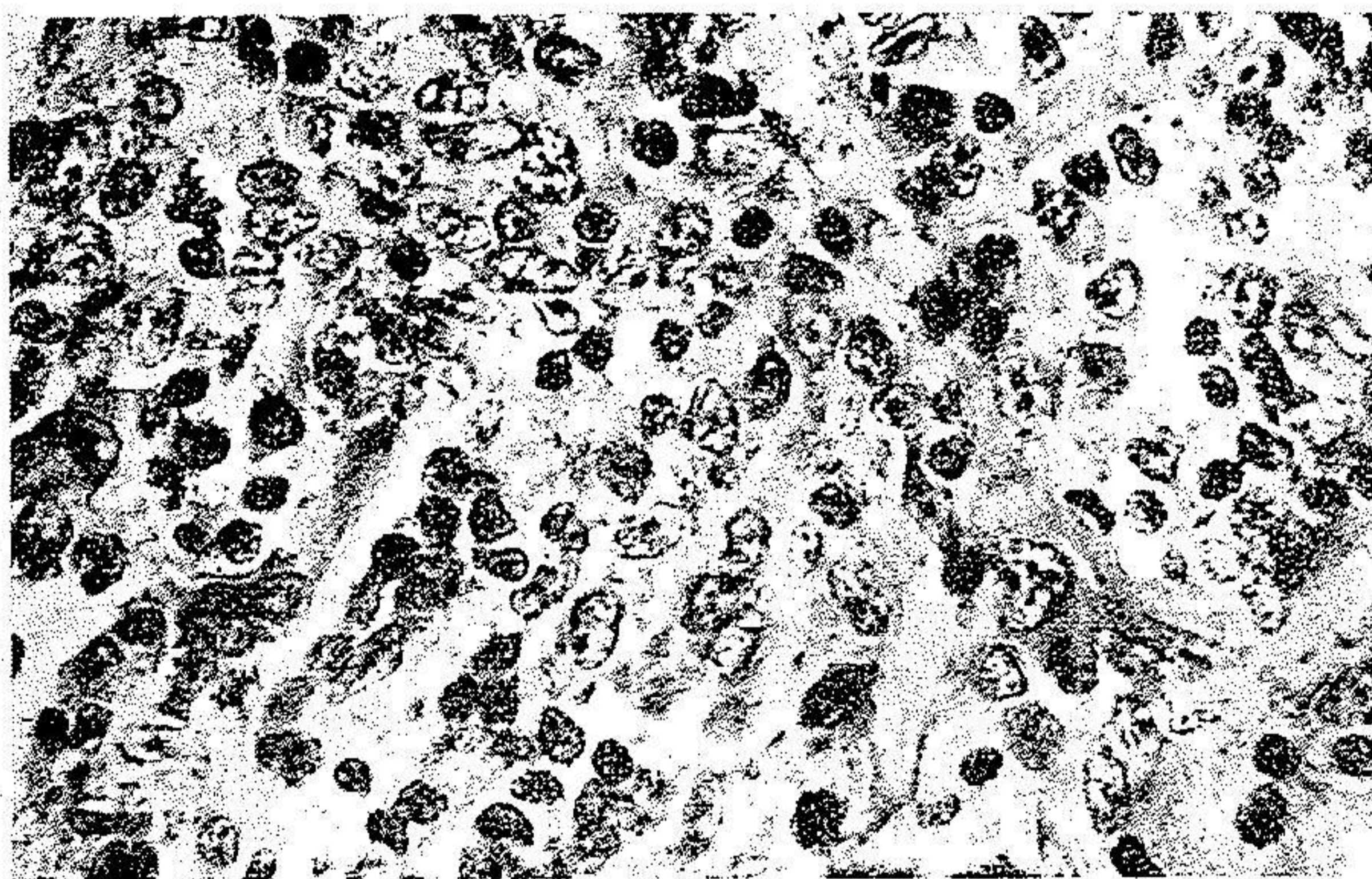
## تذکره

- ۱- بیماری هوچکین در جهاز هاضمه جایگزین میگردد و ابتلاء این دستگاه چندان نادر نمی باشد .
- ۲- سه مورد از بیماری هوچکین روده گزارش داده شده که یکی از آنها از نوع لنفوسار کوم بوده است .
- ۳- علت اینکه بیماری هوچکین معده که شایعترین اشکال آن در جهاز هاضمه میباشد در بیماران ما تشخیص داده نمیشود اینست که این قبیل بیماران با تشخیص سرطان تحت درمان قرار میگیرند و چون در هر مورد امتحان دقیق نسج شناسی بعمل نمیآید ، هوچکین از سرطان متمایز نمیگردد .
- ۴- بهترین وسیله معالجه در صورت امکان، در آوردن عضو بیمار و رادیوتراپی پس از عمل میباشد . در صورتیکه عمل جراحی ممکن نباشد رادیوتراپی تنها وسیله درمان بنظر میرسد بدین ترتیب بطور قابل ملاحظه افزوده میشود .

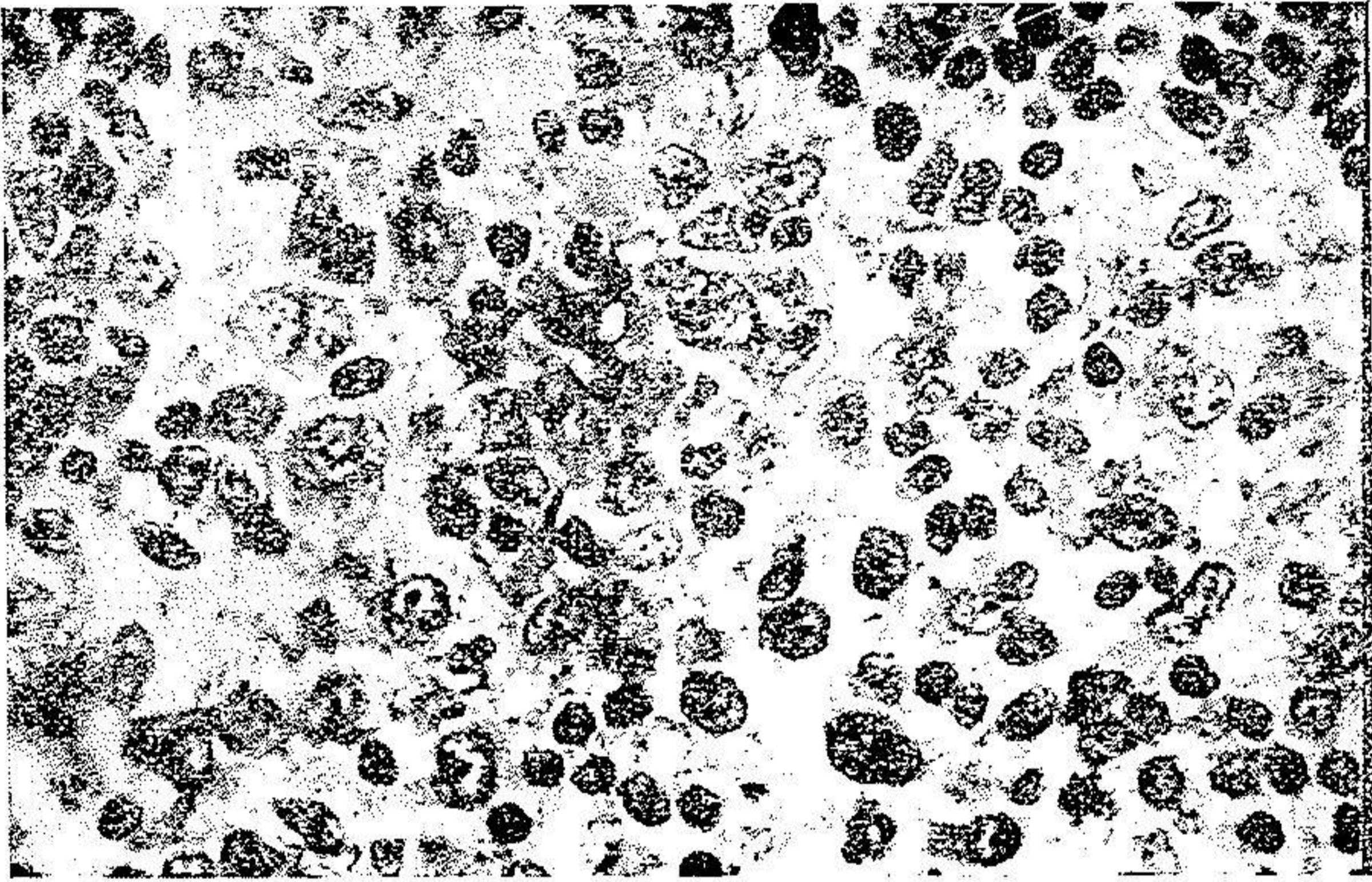
## References

- 1-Schlagenhauser. E. ueber granulomatosis des magendarmtruks. Zentralbe l. Path. Anat. 1913 24, 965
- 2- Pitt cited by Sherman 61
- 3-Jackson . H Jr .and Parker F. Jr. Hodgkin's disease and Allied Disorders - Oxford . Newyork 1947
- 4 - Portmann M. D. E. F . Dunne . M. B .and J. B. Hazard. M . D . Hodgkin's disease of the gastrointestinal tract. American Journal of Roentgenology . 1954 . 772-787
- 5- Chiolero . J. un cas de lymphogranulomatose primitive de l'oesophage . Ann d' anat. Path. 1935 , 12 , 305 , 310
- 6 - Steindl H. ueber einen fall Von Lymphogranulomatose des magens Arch . f oklin chir. 1924 . 130 - 110-116
- 7 - Craver L . F . and Herrmann J . B . Abdominal Lymphogranulomatosis Am . J. Roentgenol Rad therapy 1946 . 55 165-172
- 8- Archives des maladies de l' appareil digestif 1950-1008-1010
- 9- Amer. Annals of Surgery 1951-1052-1057
- 10 - Clinical Roentgenology of the Digestive Tract - Felaman 1948 - 820





شکل ۶ - هوچکین روده از بیمار ق - م  
در بافت بالا منظره پلی مرفیسیم و سلولهای اشتنبرگ جلب توجه مینماید عکس از  
آزمایشگاه آسیب شناسی (تشخیص بافت و عکس برداری توسط آقای دکتر رحمتیان)



شکل ۷ - هوچکین روده از بیمار ح - ع

در بافت بالا منظره پلی مرفیسیم و ساولهای اشتتبرك جلب توجه مینماید عکس از آزمایشگاه  
آسیب شناسی (تشخیص بافت توسط آقایان دکتر آرمین و دکتر عبدالله حبیبی)

- 11-Encyclopedie medico – chirurgicale (sang)1948-13030
- 12-Jean Bernard, maladies du sang 1948
- 13 -- Bincer W . and Penecke R . isolated malignant Primary granuloma of jejunum .Polskagaz lek. 1934 13 .674-677
- 14 - Bond - L.M . and Pigelli J.J primary Hodgkin,s disease of stomach Am.J. Roentgenol Rad. therapy nuclear med 195- 67 , 592 595
- 15- Browne D.C and McHardy g Isolated Hodgkin's disease of stomach . Gastroenterology 1946 , 6,596 -601