

## درمان سلهای پوستی

## بوسیله ایزونیکوتینیل هیدرازین (۱)

نقارش:

دکتر محمد علی ملکی

استاد و رئیس بخش پوست بیمارستان رازی

دکتر حسن محقق

دکتر ماردروسیان

رئیس درمانگاه بخش پوست بیمارستان رازی دستیار بخش پوست بیمارستان رازی  
این دارو از داروهای است که بعد از کشف سولفامیدها در عالم پزشکی سروصدای  
زیادی برآورد و با خواص ضدسلی خود معروفیت خاصی پیدا کرده. گرچه  
هنوز زود است که بتوانیم راجع بارزش حقیقی آن اظهار قطعی بنمائیم ولی تجربیاتی  
که تا کنون نشان داده ممکن است روزی در درمان بیماری سل جانشین استرپتومیسین  
و پاس شود بویژه که استعمال آن از راه دهان و ارزانی قیمت آن نسبت بسایر داروهای  
ضدسلی استعمال آنرا آسان میکند.

مهمترین ترکیبات که تا کنون برای مطالعه در دسترس ما قرار گرفته  
عبارتند از:

- ۱ - ریمفون (۲) - کارخانه روش سویس .
- ۲ - نیداتون (۳) - کارخانه ارگانون هلند .
- و دیگر اسپسالیته‌ها که عبارتند از پیرسیدین (۴) - نیدرازید (۵) - دی توبین (۶)  
نئوتبن (۷) و غیره .

ایزونیکوتینیل هیدرازین دارویی است بی طعم - متبلور - محلول در آب و از  
نظر تجربی در موش و کبای مفید و در سل ریوی انسان نتایج نیکویی داده است .  
متجاوز از شش ماه است که این دارو در دسترس ما قرار گرفته و در بخش پوست  
بیمارستان رازی در اقسام سلهای پوستی: غده‌های سلی - لوپوسهای سلی و سلهای  
رویشی یا زگیلی شکل (۸) بکار برده‌ایم و در این مدت بامقادیر ۴ الی ۵ میلی گرم

۱ - Isonicotynil hydrazine      ۲ - Rimifon      ۳ - Nidaton  
 ۴ - Pyricidin      ۵ - Nydrazid      ۶ - Ditubin      ۷ - Neoteben  
 ۸ - Tub. Verruqueux

برای هر کیلو گرم وزن بدن در پنج مورد مشاهده بخش نتایج نیکوئی بدست آورده ایم.

معمولا این دارو را در سلهای مختلفه از ۲-۱۰ میلی گرم برای هر کیلو بکار میبرند و مقداریکه بنظر میرسد اثر آن مسلم و مسمومیتی تولید نمیکند مابین ۷ تا ۶ میلی گرم است و در مدت یکماه آنرا تجویز مینمایند ولی ما در بخش تامدت سه ماه متوالیا در بیماران خود بکار برده ایم بدون اینکه عوارضی مشاهده نمائیم.

### عوارضی ایزونیازید و نیکوتینیل هیدرازین

از گزارشهای مقدماتی که دستگیر ما شده اختلال سیستم عصبی با عوارض سرگیجه (۱) سردرد، اختلال بینائی، خواب آلودگی، بیخوابی، یبوست و خشکی دهان و غیره میباشد بیشتر علت آنرا فلج پاراسمپاتیک و تحریک سمپاتیک پیش بینی میکنند. این عارضه با تجویز پروستیگمین باسانی برطرف میشود.

در بیمارانیکه روزانه سه میلی گرم از این دارو برای هر کیلو تجویز شده اختلال زیادی مشاهده نشده است ولی اگر مدت زیادی استعمال شود تولید حساسیت سیستم عصبی مرکزی مینماید. این عوارض در بیمارانیکه دارای اختلال کلیوی هستند خیلی بیشتر بوده ولی در حیوانات تولید اختلالات کبدی میکند در صورتیکه در انسان با مقدار خیلی کم این عوارض دیده نمیشود. ما در بیماران خود با مقدار کم عوارضی مشاهده نموده ایم.

داروی مزبور دارای اثرات همولیتیک بوده از این لحاظ در استعمال آن باید مراقبت نمود. معمولا هموگلوبین کم میشود و به مجرد کم شدن دوباره خود بخود جبران میگردد. هر چه مقدار دارو نسبت به کیلو وزن بیمار بیشتر باشد (۸-۱۰ میلیگرم) این عوارض بیشتر است.

در فرمول خون بیماران ائوزینوفیلها اضافه شده و در اشخاص کم خون علائم مسمومیت سیستم عصبی خیلی بیشتر است.

### مقدار استعمال

نتایج حاصله از تحقیقات عده ای از مصنفین با مقادیر مختلفه از ایزونیازید و نیکوتینیل هیدرازین (ریمیفون) مقدماتا از یک الی دو میلی گرم برای هر کیلو گرم وزن بدن

و مقدار می نیموم برای ۱ - ایزونیکوتینیل ، ۲ - ایزوپروپیل هیدرازین (۱) مارسیلید (۲) حدس زده میشود نیم الی یک و نیم میلی گرم باشد و این اختلاف از آنجا برمیخیزد که در تجربه اثر مارسیلید بیشتر از ریمیفون میباشد و در عمل مارسیلید در سل ریوی انسان اثرش بیش از ریمیفون است . مقدار متوسطی که برای استعمال این دارو میتوان در نظر گرفت در حدود دو تا چهار میلی گرم میداندند . و بعقیده کمیته ارتش و نیروی دریائی امریکا (۳) مقدار استعمال از صد و پنجاه الی سیصد میلی گرم در روز نباید تجاوز نماید مگر گزارشهای مفصلتری برسد .

### نکات مهم در استعمال ایزونیکوتینیل هیدرازین

در مدت معالجه بیماران را باید تحت نظر و بستری نموده و در مورد بیماران آبستن با اختلالات کلیوی و خونی بایستی با مقادیر کم درمان را شروع نمود مخصوصاً در مورد بیمارانیکه دارای اختلال حواس هستند باید با دقت بیشتری تجویز کرد ضمناً بایستی مواظب بود که داروهای محرك سمپاتیک - خواب آور و بیخس کننده ها را با این دارو تجویز نکرد .

بعقیده بنسون و همکارانش (۴) داروی مذکور از عمل پاراسمپاتیک جلوگیری و سمپاتیک را تحریک میکند . از راه دهان با آسانی جذب و پس از یک ساعت در خون دیده میشود .

تا کنون این دارو برای معالجه لارنژیت سلی ، اوتیت سلی ، سل زبان ، گاستروانتریت سلی ، سل استخوانها و مفاصل ، سل ریوی حاد پیشرونده دوطرفی ، پنومونی کازئوزوسل کاورنی نتایج رضایتبخش ذکر شده است .

### خلاصه مشاهدات بخش پوست رازی

#### مشاهده اول :

ک - م ۱۳ ساله اهل دهات قزوین در تاریخ ۳۱/۱/۱۸ بعلت تورم غدد لنفاوی گردن و خروج چرک از آنها و وجود زخمهایی در سینه و گردن بخش پوست مراجعه و بستری گردید .

شروع بیماری از سه سال پیش بوده و ابتداء يك غده در طرف راست گردن

۱ - Isopropyl-hydrazine

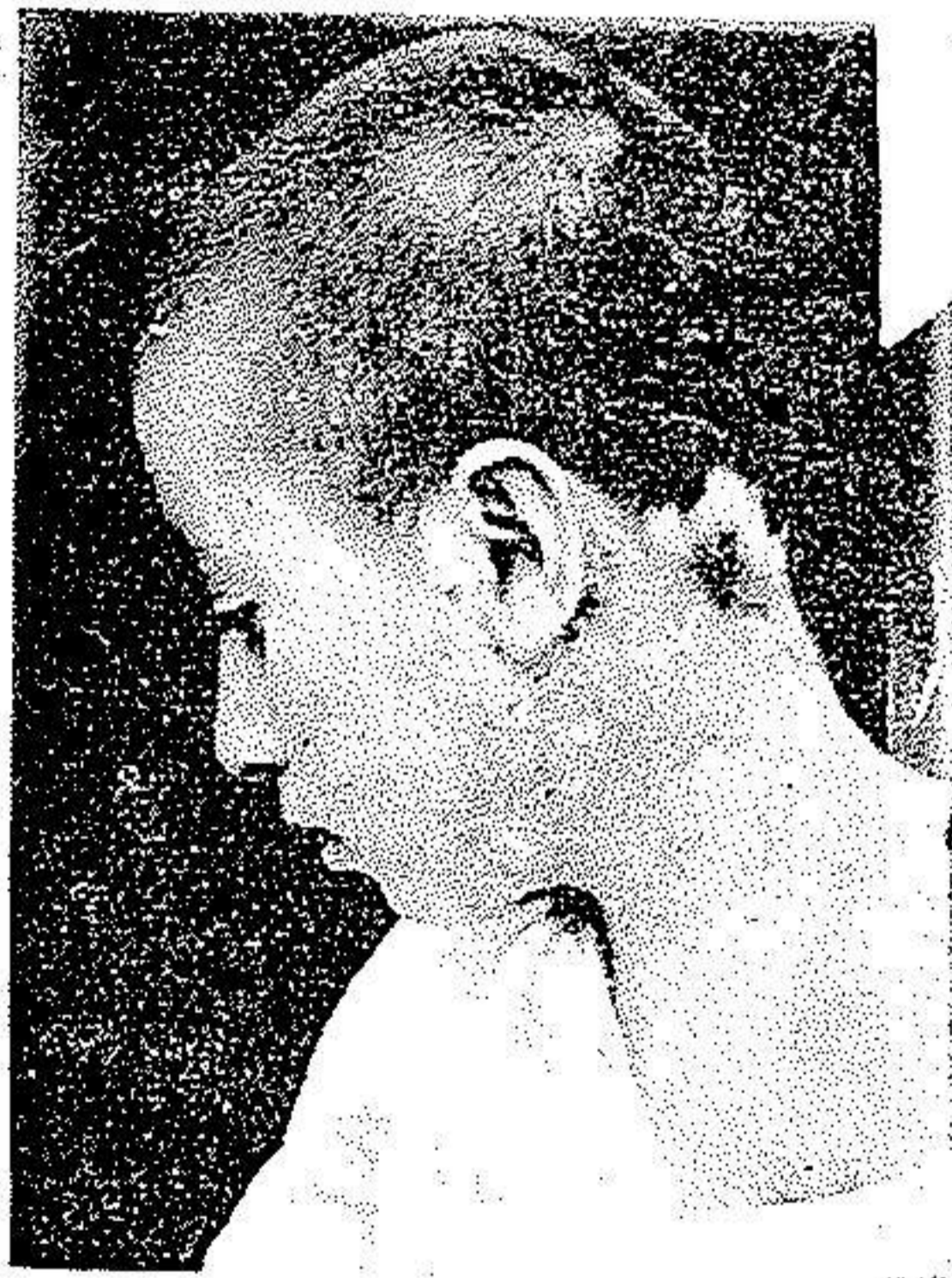۲ - Marsilid

۳ - Army-Navy-Veterans administration Commitee

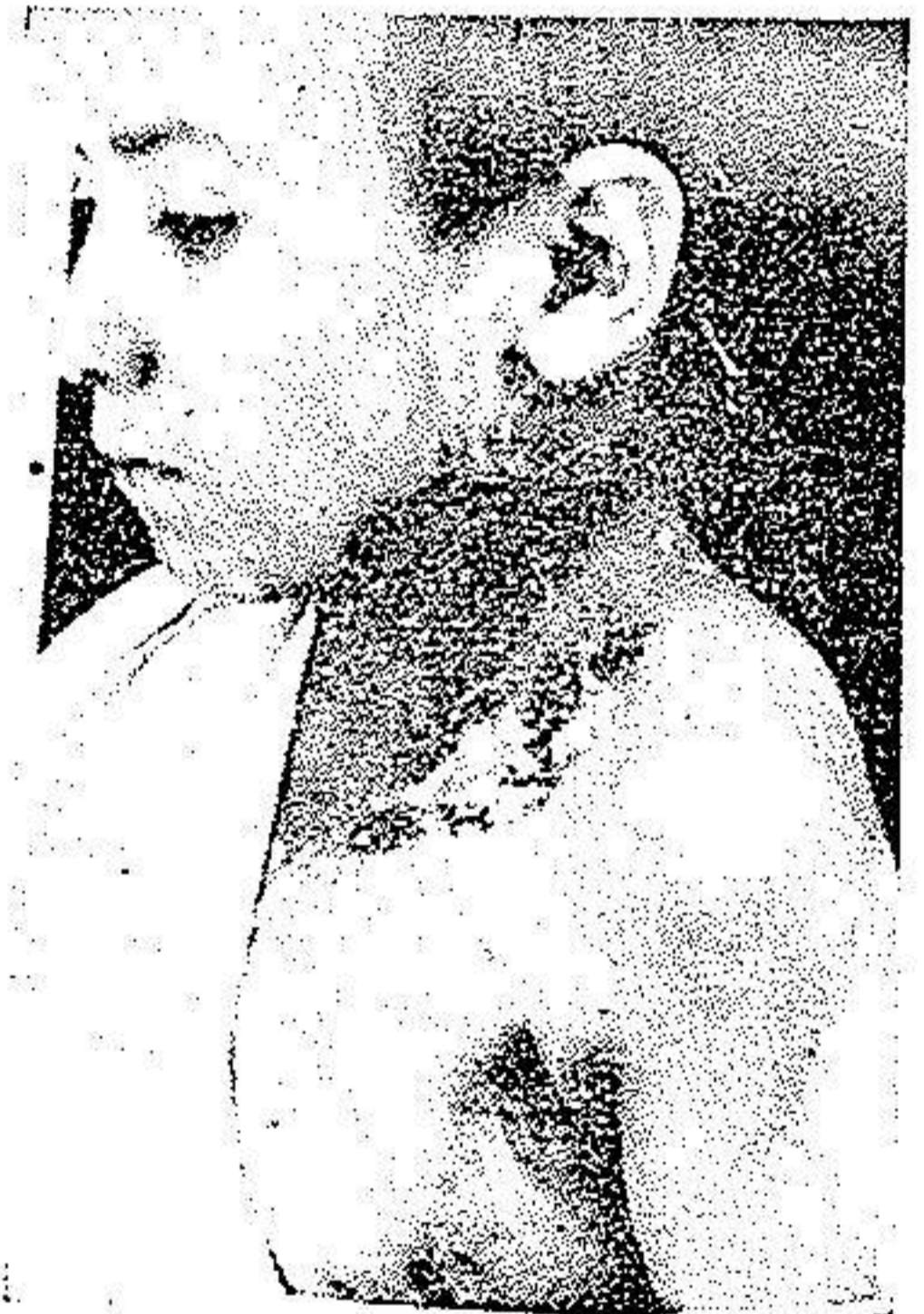۴ - Benson et Coll

ظاهر میشود که سفت و کم نرم شده و غده های دیگری نیز بهمین ترتیب پیدا شده . چندتای آن سرباز کرده و چرك از آن خارج میشود . همچنین غدد زیر بغل متورم شده و یکی دو غده سرباز کرده و چرك از آن جاریست در سطح قدامی گردن سیکاتریس چند فیستول جوش خورده مشاهده میشود . در سوابق شخصی و خانوادگی بیمار چیز قابل ملاحظه ای وجود نداشت .

معاینه - در امتحان از دستگاہ مختلف آسیبی مشاهده نشد و در رادیوسکپی ریتین عارضه ای مشهود نبود فقط سایه ناف ریه راست کمی عریض تر بود که ممکن است آنرا به پریموانفکسیون کازئیفیه (۱) نسبت داد . تشخیص اسکروفول (۲) .  
 معالجات - در مدت ۵/۴ ماه اولیه بیمار تحت درمان با ویتامین D<sub>m</sub> و استرپتومیسین (در حدود ۶۰ گرم) و پاس بود ولی تغییر بخصوصی مشاهده نشد .



بعد از درمان ریمیفون



قبل از درمان ریمیفون

شکل ۱ - طرف چپ گردن و سینه

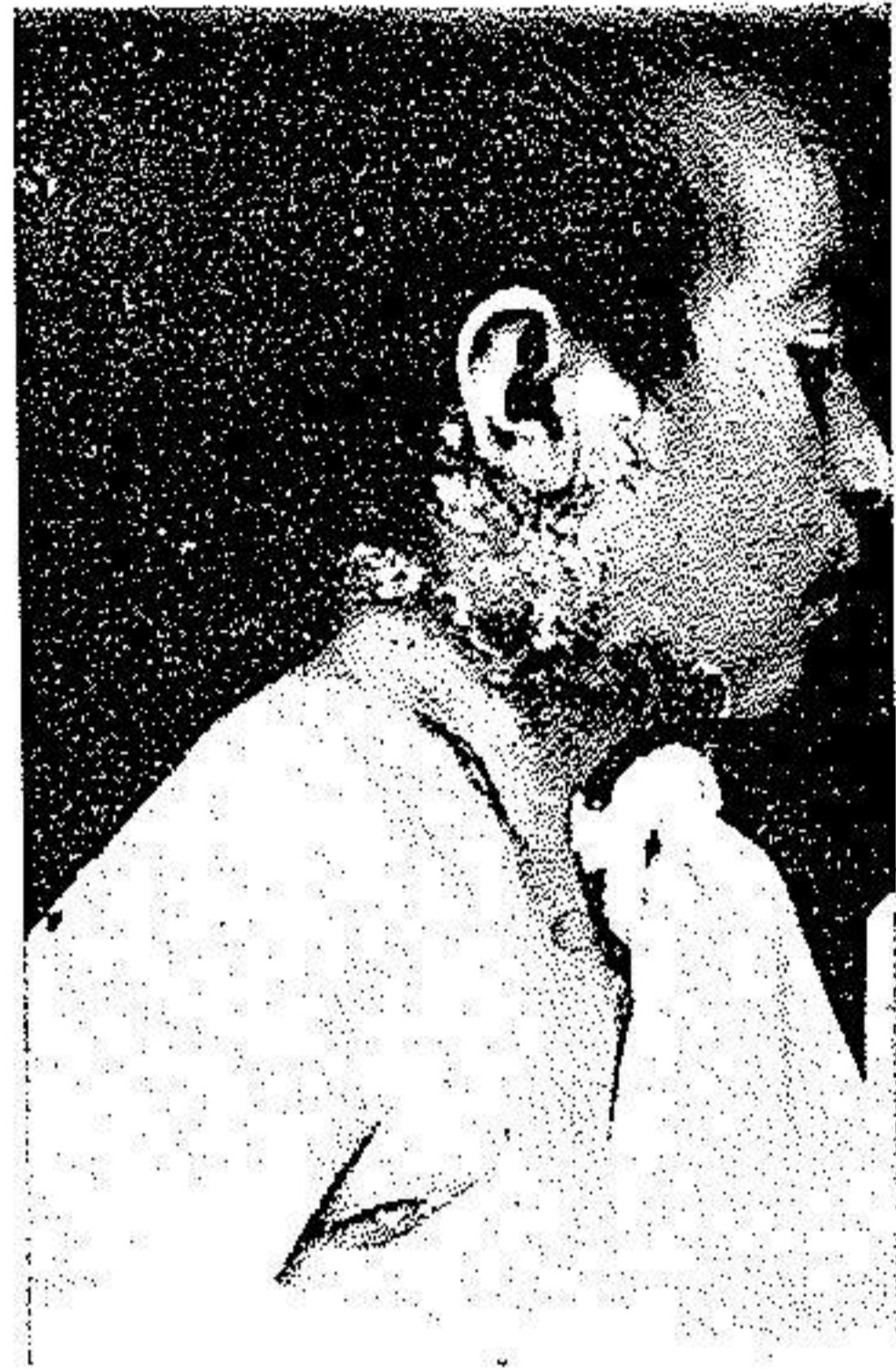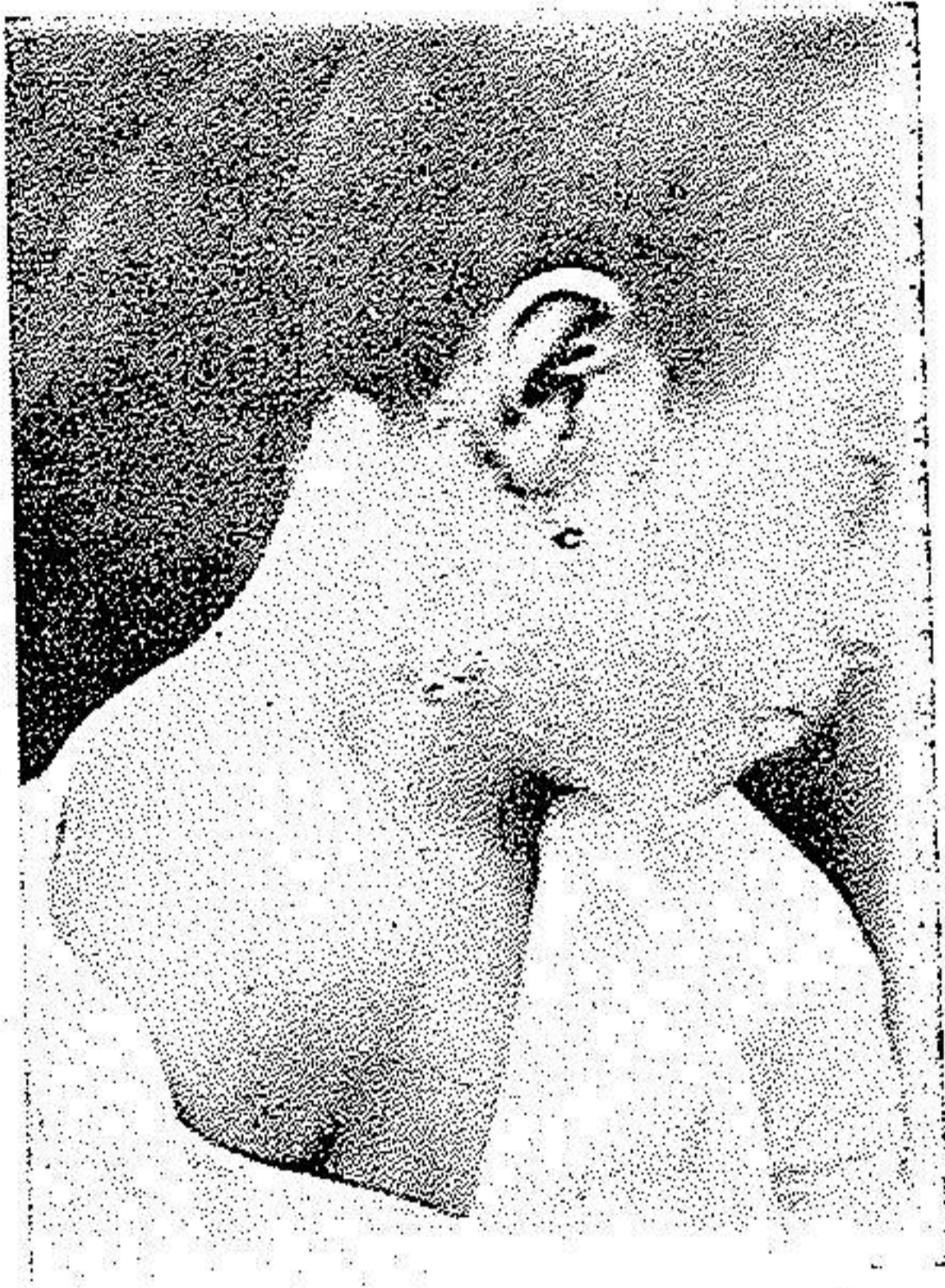
بعد از ۳ ماه درمان با ایزونیکوتینیل هیدرازین

ک-م ۵ ر ۴ ماه بعد از درمان با Vit. B<sub>۲</sub> - استرپتومیسین و پاس

در شکل شماره ۱-۲ عکس این بیمار را از تاریخ ۳۱/۵/۲۲ که با ریمیفون

معالجه نمودیم نشان میدهد . بدین ترتیب که ۴ میلی گرم برای هر کیلو وزن در ۲۴

ساعت برای مدت سه ماه . پس از يك ماه بیمار رو به بهبودی نهاده و بوزن او ۴ کیلو گرم اضافه شد و پس از دوره درمان کاملاً بهبودی یافته و چهار کیلو نیز بر وزنش اضافه شد . بیمار پس از بهبودی مرخص شد .



شکل ۲ - طرف راست گردن و سینه همان بیمار (ک-م)  
قبل از درمان باریمیفون      بعد از درمان باریمیفون

### مشاهده دوم :

ع. ج. ۳۰ ساله اهل مازندران شغل ماهیگیری .

در تاریخ ۳۱/۷/۱۳ بعلت ورم پای چپ و سفتی و دانه های درشت روی آن

به بخش پوست بیمارستان رازی مراجعه کرد و بستری شد .

۱۵ سال قبل يك برجستگی در کف پای چپ نزدیک انگشت شست پیدامیشود

که کم کم نمو کرده به پشت پا میرسد و در تمام جهات اطراف انگشت بزرگ پای

چپ را این دانه ها احاطه میکنند در آن موقع با يك عمل جراحی انگشت را در

بیمارستان آمریکائی برداشته و پوستی از پای راست گرفته گرفت مینمایند . مدتی پس از

آن دانه هایی روی همان پا ظاهر میشود که بتدریج شدت یافته و با تورم و سفتی

توأم میگردد در موقع بستری شدن دانه های بنفش رنگ در تمام پشت پا بشکل

زگیل که بعضی مجزا و برخی کاملاً بهم چسبیده عضو ضخیمی را درست کرده بودند

موجود بود. پای چپ بعلت تورم شدید و سفتی خاصی که داشت داخل کفش نمی‌رفت و بیمار قادر به حرکت دادن مفصل میچ پان بود. تشخیص بالینی با علائم فوق و B.W. منفی سل رویشی ز گیلی شکل (۱) داده شد.

درمان - بیمار از روز اول تحت درمان با ریمیفون و نیداتون بمقدار ۴ میلی گرم برای هر کیلو قرار گرفت پس از چند هفته تورم و سفتی تخفیف یافته و دانه های پا خشک شد بطوریکه بیمار تا اندازه ای قادر به حرکت دادن مفصل میچ پا بود.

در تاریخ ۳۱/۸/۱۴ قسمتی از این دانه های بزرگ و در تاریخ ۳۱/۹/۷ قسمت دیگر آن دانه ها با الکتروکواگولاسیون برداشته شد و بتدریج تورم و سفتی از بین رفت بطوریکه در موقع مرخصی (۲/۵ ماه بعد) بخوبی پای بیمار وارد کفش میشد و مفصل میچ پا حرکات طبیعی خود را داشت.

#### مشاهده سوم:

ص-ش ۲۰ ساله اهل مازندران.

بعلت برجستگی های روی دست چپ و اترفی پوست همان منطقه مراجعه و در ۳۱/۶/۲۷ بستری گردید.

در چهار سال قبل دانه ای در ابتدای ساعد راست و پشت آن ظاهر میشود که بتدریج بزرگ شده ساعد را از سطح خلفی بقدامی و بالاخره بیلا احاطه نموده و بعد بنخشی میانجامد این عارضه ز گیلی شکل همراه با خارش بعداً میافتد و جای آن لکه سفید رنگی باقی میماند. ۱۵ روز قبل از بستری شدن درد دست چپ نیز این عوارض شروع شده و در موقع بستری شدن در وسط ساعد سیکاتریس بزرگی مشاهده میشد که اتروفیه و اطراف آن پیگمانتاسیونهای با دانه های زیاد وجود داشت.

با علائم بالینی تشخیص سل رویشی ز گیلی شکل داده شد و بعد از ۳ ماه درمان این عوارض ز گیلی شکل از بین رفت ولی بیمار مبتلا به آبله شد که برای معالجه به بخش عفونی بیمارستان پهلوی اعزام گردید.

#### مشاهده چهارم:

غ-ح ۲۰ ساله اهل آبادان.

در تاریخ ۳۱/۶/۱۶ بعلت تورم غدد ناحیه گردن به بیمارستان رازی مراجعه و در بخش پوست بستری گردید.

در چهار سالگی غده‌ای در گردن بیمار ظاهر میشود که بزرگ شده و چرکی میگردد ولی پس از باز و خارج شدن چرک بهبودی مییابد تا اینکه دو سال قبل برجستگی‌هایی باندازه فندق در ناحیه گردن پیدا میشود که بدون درد بوده و رفته رفته بزرگ میگردد و در این هنگام نیز بیمار مبتلا به تب و لرز و سرفه و درد پهلو میگردد که در طی مدت دو ماه با معالجه بهبودی مییابد بعداً برای درمان تورم گردن بتهران آمده و در بخش جراحی برای مدت ۲۲ روز بستری میگردد در این مدت بیوپسی از بیمار بعمل آمده و از آنجا به بخش پوست برای داروی مزبور منتقل میشود.

در سوابق شخصی و خانوادگی چیز قابل ذکری مشهود نیست.

در موقع بستری شدن برآمدگی بزرگ در طرف راست گردن از زیر گوش تا عضله جناغی چنبری پستانی (۱) يك تومر در ناحیه زیر فکی وجود داشت و سیکاتریس جای بیوپسی بخوبی مشهود بود در بیوپسی تشخیص سل کازنو (۲) ذکر شد.

بیمار دو ماه با مقدار چهار میلی گرم برای هر کیلو ریمیفون تحت درمان قرار گرفت در ضمن معالجه ادنوپاتی‌ها کوچک شده فقط یکی از آنها نرم شد و تومور پیدا کرد. دوبار چرک آن را تخلیه کردیم بالاخره بیمار با وضع عمومی خوب و گردن قرینه مرخص گردید.

### مشاهده پنجم:

ح-م ۱۵ ساله اهل مازندران.

بعلت زخم‌هایی در گردن و سینه مراجعه و در ۳۱/۹/۸ بستری گردید.

پنج سال قبل دانه‌هایی شبیه به توبرکول برجسته در طرف چپ ظاهر میشود که زخمی و سرباز میکند بعد از دو سال بهبودی مییابد ولی مدت کمی پس از التیام ضایعات چپ طرف راست مبتلا میشود ولی در این سه سال تغییری در آن حاصل نشده بسیر خود ادامه میدهد.

رادیوسکپی و رادیوگرافی ریتین T.B.C. را تأیید نموده کوتی را کسیون مثبت است.

تشخیص سل ریوی + اسکروفول (۱).

معالجه این بیمار با پنج میلی گرم برای هر کیلو شروع شد سه روز بعد تب سقوط نمود و برای مدت ۱۴ روز درجه حرارت بین ۳۷-۳۸ نوسان میکرد بعد از آن کاملاً قطع شده است سرفه بیمار تسکین یافته اشتها زیاد شده ضمناً در عرض یکماه عوارض پوستی کاملاً بهبود یافته است.

### نتیجه

- ۱ - پنج مورد سلهای پوستی که تحت مطالعه بخش باتر کیبات ایزونیکوتینیل بوده است کاملاً بهبودی حاصل نموده است.
- ۲ - پنج مورد فوق عبارتند از :  
دو مورد سکروفول با عوارض جلدی دو مورد سل رویشی زگیلی شکل و یک مورد سکروفول.
- ۳ - بیماران ما در عرض ۱-۲-۳ ماه بهبود یافته اند. یک مورد در یکماه یک مورد در دو ماه و سه مورد در عرض سه ماه بوده است.
- ۴ - یکی از بیماران ما که عکس آن بالا دیده میشود نسبت به ویتامین D<sub>۲</sub> و استرپتومیسین و پاس مقاومت نشان میداد با آسانی در عرض سه ماه بوسیله ایزونیکوتینیل هیدرازین بهبود حاصل کرد.

### Bibliographie

- 1—Antibiotics and Chemotherapy  
Vol. II—No. 6 June 1952
- 2—The American Review of Tuberculosis  
Vol. 65—No. 4—1952
- 3—Revue Suisse de la Tuberculose  
9—No. 4—1952
- 4—The Quarterly Bulletin of Sena Veiv hospital  
13—No. 1—1952
- 5—Journal Suisse de Médecine  
I Vo. B—1952
- 6—A Digest of Current pharmaceutical News  
Vol. 2—No. 2—March 1952