

مقایسه دقت توموگرافی سه بعدی با اشعه مخروطی با توموگرافی کامپیوتری مرسوم در تشخیص بیماری‌های سینوس پارانازال

تاریخ دریافت مقاله: ۱۳۸۹/۰۵/۲۰ تاریخ پذیرش: ۱۳۸۹/۰۶/۲۸

چکیده

مسعود ورشوساز*

ساناز شریفی

گروه رادیولوژی فک و صورت، دانشکده دندانپزشکی، دانشگاه علوم پزشکی شهید بهشتی، تهران، ایران

زمینه و هدف: بیماری سینوس‌های پارانازال از شایع‌ترین مشکلات بیماران مراجعه‌کننده به پزشکان متخصص گوش و حلق و بینی می‌باشد. برای تشخیص صحیح نوع بیماری و تعیین محل دقیق آن علاوه بر معاینات بالینی به تصویربرداری مناسب نیازمندیم. همچنین تصویربرداری از سینوس‌های پارانازال برای جراحی این ناحیه نیز مورد نیاز می‌باشد. از میان روش‌های تصویربرداری رایج، توموگرافی کامپیوتری (CT) تکنیک انتخابی است که دارای مشکلات بسیاری می‌باشد. مهم‌ترین آن‌ها دریافت دوز بالای اشعه توسط بیمار می‌باشد. هدف این مطالعه مقایسه مدل‌های جدید Cone Beam Volumetric Tomography (CBVT) یا Cone Beam Computed Tomography (CBCT)، با Conventional CT در ارزیابی مشکلات این ناحیه می‌باشد. روش بررسی: این تحقیق از نوع توصیفی-تحلیلی بود. از ۴۰ بیمار مراجعه‌کننده به بخش گوش و حلق و بینی بیمارستان امیر اعلم دانشگاه علوم پزشکی تهران که کاندید عمل جراحی اندوسکوپیک سینوس FESS بودند، تصویربرداری Coronal CT و توموگرافی سه بعدی با اشعه مخروطی به عمل آمد. تصاویر CT توسط متخصص رادیولوژی پزشکی و تصاویر توموگرافی سه بعدی با اشعه مخروطی توسط متخصص رادیولوژی فک و صورت مشاهده و ثبت شد. متخصص گوش و حلق و بینی در حین جراحی مشاهدات خود را ثبت و اطلاعات آنالیز شد. یافته‌ها: در هیچ‌کدام از سینوس‌های پارانازال و در هیچ‌یک از مشکلات مورد بررسی، توموگرافی کامپیوتری و توموگرافی سه بعدی با اشعه مخروطی تفاوت معنی‌داری نداشتند ($p > 0.05$). نتیجه‌گیری: توموگرافی سه بعدی با اشعه مخروطی و توموگرافی کامپیوتری در ارزیابی سینوس‌های پارانازال تفاوتی نداشتند و با توجه به مزایای CBVT نسبت به CT برای تصویربرداری این نواحی قبل از جراحی پیشنهاد می‌شود.

کلمات کلیدی: Cone beam Volumetric Tomography, Computed Tomography، سینوس‌های پارانازال.

* نویسنده مسئول: تهران، بزرگراه شهید چمران، اوین، بلوار دانشجو، دانشکده دندانپزشکی، دانشگاه علوم پزشکی شهید بهشتی
تلفن: ۸۸۸۱۶۷۰
email: varshowsaz@hotmail.com

مقدمه

سخت‌را نیز نشان می‌دهد و حساسیت کافی برای نمایش ضخیم‌شدگی مخاط سینوس و تجمع ترشحات در سینوس را دارا است.^{۱،۲} در تصاویر CT از هم‌گسیختگی‌های استخوانی هم دیده می‌شوند.^۳ CT امکان ارزیابی دقیق بافت سخت و نرم، دامنه کنتراست وسیع، بازسازی مستقیم حجمی و انتقال آسان داده‌ها برای آنالیزهای سه بعدی را فراهم می‌کند، ولی دریافت دوز بالای اشعه آن توسط بیماران، پزشکان و محققین را برآن داشت که در پی یافتن وسیله‌ای دقیق با دوز کمتر اشعه برای ارزیابی‌های ماگزیلوفاسیال باشند.^۴ Cone Beam Computed Tomography (CBCT) یا Cone Beam Volumetric Tomography (CBVT) نوع جدیدی از CT است که در آن از اشعه مخروطی شکل استفاده می‌کند. CBCT در دندانپزشکی اولین بار در

مشکلات مربوط به سینوس‌های پارانازال (Paranasal sinuses) جزء بیماری‌های شایع محسوب می‌شوند. اغلب اوقات تظاهرات علایم کلینیکی تشخیص درگیری سینوس را مشکل می‌کنند. بنابراین رادیوگرافی نقش مهمی را در تشخیص بیماری‌های سینوس‌های پارانازال ایفا می‌کند. رادیوگرافی ساده می‌تواند کدورت کامل و سطح مایع-هوا را در سینوس نشان دهد. این رادیوگرافی‌ها قادر به تشخیص درگیری سینوس‌ها هستند ولی وسعت این درگیری را به خوبی نشان نمی‌دهند.^۱ سی‌تی‌اسکن (CT) به‌عنوان استاندارد طلایی در تشخیص درگیری سینوس مطرح بوده^{۲،۳} و می‌تواند مشکلات پاتولوژیک و تنوع ساختار کمپلکس استئومئاتال را به خوبی نشان دهد. CT جزئیات بافت

شد که دوز کمتری دارد. از بیماران هزینه‌ای دریافت نشد. در تصویربرداری CT، نمای Coronal تهیه شد. تصاویر CBVT با استفاده از دستگاه Promax planmeca (PLANMECA، فنلاند) با رزولوشن ۰/۱۶mm تهیه شد. میزان اکسپوزر/۸۴KVP، ۱۶ MA و ۱۲ ثانیه بود. تصاویر Conventional CT توسط دستگاه Toshiba Medical co (توشیبا، ژاپن) با ۱۲۰KVP و ۱۴۰ MA تهیه شد. تصاویر Conventional CT توسط یک رادیولوژیست روی نگاتوسکوپ مشاهده شد. تصاویر CBVT توسط مشاهده‌گر دیگر (متخصص رادیولوژی فک و صورت)، روی مانیتور واحد مشاهده شد. در این مشاهدات افزایش ضخامت مخاطی، اپاسیتی سینوس، پولیپ، موکوسل، کیست احتباسی و تومور در سینوس‌ها ارزیابی و در مورد سینوس ماگزایلا هیپرپلازی کونکا، انحراف سپتوم، باز بودن کمپلکس استئومئاتال نیز اضافه شد. رادیوگرافی‌ها کدگذاری و اطلاعات در جداول مربوطه ثبت شد. در مطالعه تصاویر CBVT، مشاهده‌گر همه تصاویر را روی یک مانیتور بررسی کرد که با کلیک روی منطقه موردنظر قادر بود تصاویر را در هر سه پلن مشاهده کند. درگیری یا عدم درگیری سینوس و مشکل مربوط به آن و دیواره‌های درگیر توسط مشاهده‌گرها تعیین شد. در این جداول، افزایش ضخامت ضعیف به کمتر از ۲mm و افزایش ضخامت شدید به بیش از ۲mm ضخمات اطلاق شد. مشاهدات هر مشاهده‌گر در جداول مربوطه نوشته شد. سپس این بیماران توسط متخصص گوش و حلق و بینی تحت اندوسکوپی سینوس Functional Endoscopic Sinus Surgery (FESS) به‌عنوان Gold standard قرار گرفتند. سینوس توسط متخصص گوش و حلق و بینی حین عمل ارزیابی شد، در این روش بعد از بیهوشی عمومی ابتدا انفیدیبولوموتومی با چاقوی Sickle در طول لبه تحتانی Uncinate process انجام شد سپس به آرامی به سمت مدیال جا به جا و اندوسکوپ ۷۰ درجه از همین مسیر وارد سینوس شد. اطلاعات ثبت و وارد حافظه رایانه گردیدند. سپس یافته‌های حاصل توسط روش آماری MC Nemar با ضریب توافقی، Kappa و Weighted Kappa آنالیز و $p < ۰/۰۵$ معنی‌دار تلقی شد.

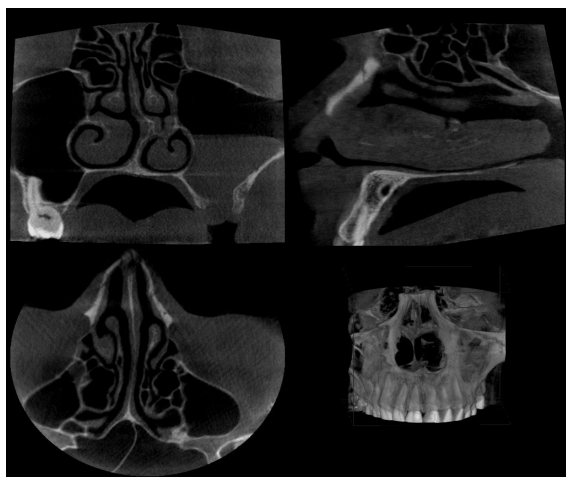
یافته‌ها

در افراد مورد بررسی میانگین سن بیماران $۴۵/۶ \pm ۱۳/۷$ سال (۶۰-۱۰) بود. ۲۸ نفر (۷۰٪) مرد و ۱۲ نفر (۳۰٪) زن بودند. در هیچ

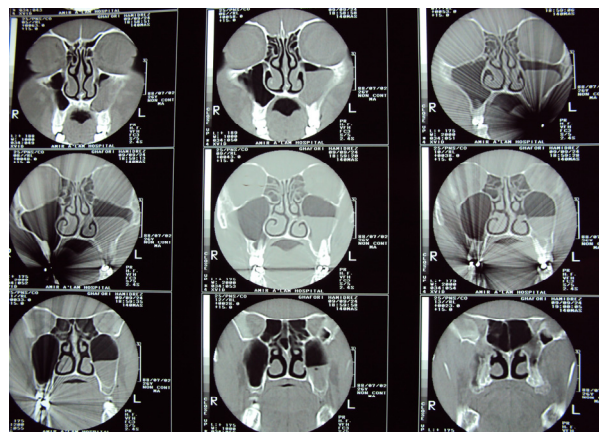
سال ۱۹۹۰ با گزارشاتی از ایتالیا و ژاپن که ماشین‌های پروتوتایپ را تولید کردند، توصیف شد.^۵ CBCT اولین بار در سال ۱۹۹۸ در دندانپزشکی استفاده شد.^۷ در آمریکا برای CBCT از کلمات Cone Beam Volumetric Tomography (CBVT) و Cone Beam Computed Volume Imaging (CBVI) نیز استفاده می‌شود. برخلاف CT پزشکی در تصاویر CBCT وکسل‌ها ایزوتروپیک هستند که قادرند ساختمان اسکلتی ماگزایلوفاسیال را در زوایای مختلف به‌دقت اندازه‌گیری کند. CBCT به‌دلیل دارا بودن رزولوشن بالا و دوز کمتری از اشعه نسبت به CT از ارزش بالایی برخوردار است.^۴ دوز بالای دریافت اشعه در CT، گران بودن، محدودیت توانایی در تصویربرداری و برخی مشکلات تفسیری موجب شده‌است که استفاده از CT به‌عنوان وسیله تشخیصی در ارزیابی‌های ماگزایلوفاسیال محدود شود. اخیراً با استفاده از اشعه مخروطی در CT، بافت‌ها و شکستگی‌های تروماتیک پیچیده نیز ارزیابی می‌شوند. در این مطالعه فرض بر این است که مدالیته تصویربرداری CBCT قادر است نمای سه‌بعدی سینوس‌های پارنازال را تصویر نماید و دوز کمتری از اشعه را به بیمار بدهد. بنابراین می‌تواند نقش مهمی را در تشخیص بیماری‌های سینوس‌های پارنازال ایفا نماید. این مطالعه با هدف بررسی دقت CBCT در آشکار ساختن مشکلات سینوس و مقایسه آن با تصویربرداری CT انجام شد.

روش بررسی

در این مطالعه که به‌صورت توصیفی-تحلیلی انجام شد، از بین بیماران مراجعه‌کننده به بخش گوش و حلق و بینی بیمارستان امیراعلم دانشگاه علوم پزشکی تهران که از لحاظ کلینیکی به بیماری سینوسی مبتلا بودند، ۴۴ بیمار بین ۱۰ تا ۶۰ سال به‌روش غیرتصادفی ساده انتخاب شدند، بدین ترتیب که کلیه افراد مراجعه‌کننده تا تکمیل حجم نمونه مورد نظر به شرط دارا بودن علائم کلینیکی ابتلا به بیماری سینوس بدون هیچ مشکل یا بیماری سیستمیک دیگر انتخاب شدند. به بیماران ذکر شد که در یک طرح تحقیقاتی شرکت دارند و به این جهت از آنان رضایت‌نامه دریافت شد. افرادی که رضایت مبنی بر شرکت در طرح نداشتند، از مطالعه حذف شدند. همه بیماران هم توسط Conventional CT برای نمای Coronal و هم توسط CBVT به‌جای نمای Axial مورد ارزیابی قرار گرفتند. رضایت‌نامه آگاهانه بود و اشعه اضافی در کار نبود، به‌جای AXIAL CT از CBVT استفاده



شکل-۲: نمونه‌هایی از تصاویر CBCT مشاهده شده



شکل-۱: نمونه‌هایی از تصاویر CT مشاهده شده

سی‌تی‌اسکن با توانایی‌های ویژه خود بر تمام مشکلات رادیوگرافی-های مرسوم فائق آمده و بدون سوپرایمپوزیشن و با کنتراست بالا در ارزیابی‌های قبل از جراحی و تروماهای این ناحیه نقش بسزایی دارد. ولی فاکتورهایی چون گران بودن، در دسترس نبودن، دوز بالای دریافت اشعه، کاربرد این تصاویر را در ارزیابی سینوس‌های پارانازال مانند سایر نواحی در بسیاری از شرایط محدود کرده است.^{۹،۱۰} CBCT در ناحیه ماگزیلوفاسیال برای ارزیابی ضخامت‌های استخوانی، بررسی موقعیت سه بعدی ایمپلنت، تشخیص و جراحی ضایعات فکی، طرح درمان ضایعات پری اپیکال، آنالیز لندمارک‌های مختلف در ارتودنسی می‌تواند بسیار مفید واقع شود.^{۱۱-۱۳} متأسفانه تحقیقات اندکی در زمینه مقایسه بین CBCT و CT در ناحیه ماگزیلوفاسیال صورت گرفته است و سینوس‌های پارانازال قسمت کوچکی از این مطالعات را شامل می‌شوند و تحقیقات اندک موجود هم اغلب به صورت In vitro انجام گرفته‌اند. Hashimoto تصاویر ساختاری دندانی که توسط CBCT 3D Accuitomo تهیه شده را با CT Scan 4 row detector مقایسه نمود. مطالعه اول او بر روی فانتوم و مطالعه دوم او بر روی قطعات استخوانی Isolated صورت گرفت. تصاویر توسط پنج مشاهده‌گر دیده شد و کیفیت آن‌ها در ارزیابی استخوان اسفنجی، مینا، عاج و حفره پالپ توسط Scale ranking با پنج درجه متفاوت سنجیده شد. در هر دو مطالعه CBCT نسبت به CT ارجح بود.^{۱۴،۱۵} اگر برای نتیجه مطالعه اول آن‌ها به دلیل استفاده از فانتوم اعتبار چندانی قائل نشویم، مطالعه دوم به این نتیجه اعتبار بیشتری می‌دهد. هرچند هنوز هم به

کدام از سینوس‌های پارانازال در مورد هیچ‌یک از مشکلات سینوس بین CBVT و Conventional تفاوت معنی‌داری وجود نداشت. در سینوس ماگزیلا: مقایسه افزایش ضخامت مخاطی، اپاسیتی سینوس، پولیپ، موکوسل، کیست احتباسی، تومور، هیپرپلازی کونکا، انسداد OMC، انحراف سپتوم بین دو گروه ارتباط معنی‌دار نداشت. در سینوس اتموید: مقایسه افزایش ضخامت مخاطی، اپاسیتی سینوس، پولیپ، موکوسل، کیست احتباسی، تومور بین دو گروه ارتباط معنی‌داری را نشان نداد. سینوس اسفونیتال: مقایسه افزایش ضخامت مخاطی، اپاسیتی سینوس، پولیپ، موکوسل، کیست احتباسی، تومور بین دو گروه ارتباط معنی‌داری را نشان نداد. سینوس فرونتال: مقایسه افزایش ضخامت مخاطی، اپاسیتی سینوس، پولیپ، موکوسل، کیست احتباسی، تومور بین دو گروه ارتباط معنی‌داری را نشان نداد. مقایسه وضوح تصاویر مربوط به یک بیمار در دو روش در شکل‌های زیر آمده است.

بحث

مشاهده رادیوگرافیک ضایعات در سینوس‌های پارانازال نشانه‌ای است که وجود یک پاتولوژی را پیشنهاد می‌کند که همراه با آزمایشات بالینی و تاریخچه پزشکی، تشخیص و درمان انجام می‌شود. به‌ویژه هنگامی که درمان جراحی مورد نظر باشد، کیفیت تصویربرداری برای تشخیص موقعیت دقیق ضایعه و مجاورت آن با ساختارهای حیاتی مجاور از اهمیت ویژه‌ای برخوردار است.^۸

شده را پردازش نموده و به فرمت مناسبی بازسازی می‌کند که کیفیت بالاتری از لحاظ دقت تشخیصی دارد^{۲۱} و توسط بسیاری از محققین به‌عنوان تکنیک انتخابی تصویربرداری ناحیه ماگزیلوفاسیال پیشنهاد شده است.^{۲۲} با توجه به این‌که در هنگام جراحی و برای طرح درمان عمل جراحی در ناحیه سینوس‌های پارانازال آگاهی کامل از آناتومی دقیق محل، تنوعات و وسعت پاتولوژی موجود الزامی است، تکنیکی که بتواند ناحیه را بازسازی سه بعدی نماید و تصاویر Real size تهیه کند، مورد نیاز است.^{۲۲،۲۳} بر خلاف تصاویر پرینت شده CT که امروزه غالباً در اتاق‌های عمل جراحی بر روی نگاتوسکوپ وصل شده و تنها راهنمای پزشک برای دسترسی مناسب عمل جراحی است، تصاویر CBCT می‌توانند بر روی یک کامپیوتر در اتاق عمل در اختیار جراح قرار گیرند.^{۲۲} در این صورت جراح می‌تواند در حین عمل جراحی، تصویر سه بعدی با اندازه حقیقی از ناحیه مورد نظر را در دسترس داشته باشد و به‌طور همزمان تصاویر در سطوح آگزینال و ساژیتال و کروئال هم مورد بررسی هستند و همچنین جراح می‌تواند تمام طول مسیر جراحی و ناحیه را در هر سه پلن به‌طور همزمان مشاهده کند.^{۲۳} با توجه به همه مزایای گفته شده و عدم اختلاف معنی‌دار این دو تکنیک در مطالعه حاضر، کاربرد CBCT در ناحیه سینوس‌ها ارجح به نظر می‌رسد. البته با وجود این‌که اختلاف معنی‌دار نبود ولی CT در تشخیص ضایعات پولیپ [خصوصاً سینوس ماگزینال] نسبت به CBCT نتیجه‌بهتری به‌همراه داشت. در خصوص این مطلب شاید ترمینولوژی متفاوت در متون دندانپزشکی و پزشکی تا حدودی دخیل باشد. هر چند قبل از ارزیابی مقادیر تعریف‌های علمی ضایعات در اختیار مشاهده‌گرها و متخصص گوش‌وحلق و بینی قرار گرفت، اما به‌نظر می‌رسد متدولوژی متفاوت در ارزیابی تصاویر رادیولوژیست‌های پزشکی و دندانپزشکی و همچنین ترمینولوژی تعبیر نزدیک‌تر بین رادیولوژیست پزشکی و متخصص ENT [که احتمالاً به‌علت همکاری ممتد و فراوانی مشاوره‌ها بین این دو گروه می‌باشد] می‌تواند در این نتیجه‌گیری تاثیرگذار باشد که همین مسئله بر لزوم همکاری بیشتر بین متخصصین ENT و متخصصین رادیولوژی فک و صورت و معرفی CBCT و مزایای آن به متخصصان ENT و دیگر جراحان ناحیه ماگزیلوفاسیال و پزشکان متخصص این نواحی تأکید دارد. در مطالعه حاضر هر چند اختلاف معنی‌دار نبود ولی در زمینه افزایش ضخامت مخاطی در سینوس‌های اتموئید همان‌گونه که در جداول یافته‌ها

اندازه استفاده از مدل‌های انسانی In vivo نمی‌توان به آن استناد نمود. هر چند مطالعه In vivo ما روی ساختارهای دندانی نبود ولی در هر حال بر روی قسمت دیگری از کمپلکس ماگزیلوفاسیال تحقیق نمودیم و با این‌که در مطالعه ما CBCT برتری خاصی نسبت به CT نداشت ولی هیچ تفاوت معنی‌داری بین CT که رادیوگرافی انتخابی این ناحیه است و CBCT مشاهده نشد و یافته‌های مطالعه ما با مطالعات Hashimoto همخوانی داشت. Hirch به مقایسه کیفیت تصویر حاصله از دو دستگاه CBCT [DVT9000 NewTom و 3D daccuitomo] و Spiral CT پرداخت. در پنج سر جسد انسانی ساختارهای مندیولووماگزیلاری مثل کانال مندیولار، فورامن متال و کف سینوس ماگزیلاری از نظر کیفیت تصویری توسط پنج مشاهده‌گر مورد ارزیابی واقع شده و با پنج درجه در Scale ranking مورد ارزیابی قرار گرفتند. در این مطالعه بهترین کیفیت تصاویر به CBCT Accuitomo نسبت داده شد. حال آن‌که NewTom CBCT و Spiral CT تفاوت معنی‌داری نداشتند و کیفیت تصویری آن‌ها نسبت به Accuitomo پایین‌تر بود. در این مطالعه CT بر هیچ‌کدام از انواع CBCT استفاده شده برتری نداشت که نتیجه آن مشابه مطالعه ما بود.^{۱۶} ضعف اصلی مطالعات ذکر شده عدم استفاده از مدل‌های انسانی به‌صورت In vivo بود که در مطالعه حاضر ما بر این ضعف فائق آمدیم و از ۴۰ بیمار داوطلب رادیوگرافی به عمل آمد. همچنین اکثر مشکلات موجود در سینوس‌های پارانازال مورد مطالعه قرار گرفتند. مثل دیگر مطالعات ذکر شده CT هیچ برتری معنی‌داری نسبت به CBCT نشان نداد. حال آن‌که بر بزرگترین مشکل تکنیک CT یعنی دوز بالای تابش فایق آمده است. دوز موثر تابش CBCT [دامنه متوسط ۳/۶-۵۰/۳ میکروسیورت] نسبت به CT Scan معمولی به‌میزان زیادی کاهش داشته است. [دامنه متوسط برای مندیول ۳۳۲۴-۱۳۲۰ میکروسیورت و برای ماگزینال ۱۴۲۰-۱۰۳۱ میکروسیورت].^{۱۷-۱۹} این کاهش دوز موثر تقریباً در دامنه رادیوگرافی پری اپیکال Film-base در مطالعات دندانی [۱۰۰-۱۳ میکروسیورت] یا ۱۵-۴ برابر یک رادیوگرافی پانورامیک [۱۱-۲/۹ میکروسیورت] می‌باشد. همچنین محدود شدن اشعه X توسط کولیماسیون به ناحیه مورد نظر تصویربرداری، باعث کاهش دوز اشعه X می‌شود.^{۲۰،۲۱} یکی از ویژگی‌های ارزنده CBVT که از لحاظ کلینیکی حائز اهمیت است استفاده از نرم‌افزار پیچیده‌ای است که حجم وسیعی از داده‌های اخذ

نمایش تصاویر در سه بعد به جای تنها تصویر کروئال CT دانست. البته با توجه به FESS به عنوان استاندارد طلایی، هیچ کدام از روش‌ها در ارزیابی صحیح دیواره‌های درگیر در سینوس‌ها به طور کامل موفق نبودند که این مسئله نقص هر دو تکنیک را در این ارزیابی نشان می‌دهد. هرچند اختلاف بین آن دو معنی‌دار نبود ولی عدم نمایش دقیق دیواره‌ها در هر دو روش، استفاده از رادیوگرافی به عنوان تنها روش ارزیابی را مورد سؤال قرار می‌دهد. با توجه به یافته‌های مطالعه حاضر در خصوص عدم تفاوت معنی‌دار بین CT و CBVT در ارزیابی سینوس‌های پارانازال و با توجه به مزایای گفته شده CBVT نسبت به CT استفاده از CBVT در بررسی این نواحی پیشنهاد می‌شود.

مشاهده می‌شود، CBCT بسیار موفق‌تر از Conventional CT بود [از مجموع ۲۴ مورد افزایش ضخامت مخاطی در اتموید راست و چپ CT ۱۳ مورد و CBCT ۲۰ مورد را تشخیص دادند]. علت این مسئله شاید به ظرافت سلول‌های هوایی اتموید و پنهان ماندن اختلالات جزئی آن‌ها در برش‌های Conventional CT باشد. ولی در CBCT نمایش در هر سه پلن و امکان حرکت در تمام طول سینوس‌ها اجازه بررسی دقیق‌تری به بیننده می‌دهد. همچنین در مورد هیپرپلازی کونکا نیز CBCT برتری داشت [از مجموع ۵۰ مورد در سینوس‌های راست و چپ، CT ۳۲ مورد و CBCT ۴۷ مورد را تشخیص دادند] که هرچند از لحاظ آماری معنی‌دار نبوده ولی باز هم می‌توان دلیل این برتری را

References

- Lazar RH, Younis RT, Parvey LS. Comparison of plain radiographs, coronal CT, and intraoperative findings in children with chronic sinusitis. *Otolaryngol Head Neck Surg* 1992;107(1):29-34.
- Mischkowski RA, Scherer P, Ritter L, Neugebauer J, Keeve E, Zöller JE. Diagnostic quality of multiplanar reformations obtained with a newly developed cone beam device for maxillofacial imaging. *Dentomaxillofac Radiol* 2008;37(1):1-9.
- Ballenger JJ, Snow JB Jr, editors. *Otolaryngology Head and Neck Surgery*. 6th ed. Ontario: BC Decker Inc; 2003. p. 760-87.
- Ludlow JB, Davies-Ludlow LE, Brooks SL, Howerton WB. Dosimetry of 3 CBCT devices for oral and maxillofacial radiology: CB Mercuray, NewTom 3G and i-CAT. *Dentomaxillofac Radiol* 2006;35(4):219-26.
- Mozzo P, Procacci C, Tacconi A, Martini PT, Andreis IA. A new volumetric CT machine for dental imaging based on the cone-beam technique: preliminary results. *Eur Radiol* 1998;8(9):1558-64.
- Arai Y, Tammsalo E, Iwai K, Hashimoto K, Shinoda K. Development of a compact computed tomographic apparatus for dental use. *Dentomaxillofac Radiol* 1999;28(4):245-8.
- Mozzo P, Procacci C, Tacconi A, Martini PT, Andreis IA. A new volumetric CT machine for dental imaging based on the cone-beam technique: preliminary results. *Eur Radiol* 1998;8(9):1558-64.
- Eggers G, Klein J, Welzel T, Mühlhng J. Geometric accuracy of digital volume tomography and conventional computed tomography. *Br J Oral Maxillofac Surg* 2008;46(8):639-44.
- Falk A, Gielen S, Heuser L. CT data acquisition as a basis for modern diagnosis and therapy in maxillofacial surgery. *Int J Oral Maxillofac Surg* 1995;24(1 Pt 2):69-75.
- Sukovic P. Cone beam computed tomography in craniofacial imaging. *Orthod Craniofac Res* 2003;6 Suppl 1:31-6; discussion 179-82.
- Endo M, Tsunoo T, Nakamori N, Yoshida K. Effect of scattered radiation on image noise in cone beam CT. *Med Phys* 2001;28(4):469-74.
- Brooks RA, Di Chiro G. Beam hardening in x-ray reconstructive tomography. *Phys Med Biol* 1976;21(3):390-8.
- Cotti E, Vargiu P, Dettori C, Mallarini G. Computerized tomography in the management and follow-up of extensive periapical lesion. *Endod Dent Traumatol* 1999;15(4):186-9.
- Hashimoto K, Kawashima S, Kameoka S, Akiyama Y, Honjo Y, Ejima K, et al. Comparison of image validity between cone beam computed tomography for dental use and multidetector row helical computed tomography. *Dentomaxillofac Radiol* 2007;36(8):465-71.
- Hashimoto K, Arai Y, Iwai K, Araki M, Kawashima S, Terakado M. A comparison of a new limited cone beam computed tomography machine for dental use with a multidetector row helical CT machine. *Oral Surg Oral Med Oral Pathol Oral Radiol Endod* 2003;95(3):371-7.
- Hirsch E, Graf H-L, Hemprich A. Comparative investigation of image quality of three different X-ray procedures. *Dentomaxillofac Radiol* 2003;32:201-11.
- Shintaku WH, Venturin JS, Azevedo B, Noujeim M. Applications of cone-beam computed tomography in fractures of the maxillofacial complex. *Dent Traumatol* 2009;25(4):358-66.
- Lascaia CA, Panella J, Marques MM. Analysis of the accuracy of linear measurements obtained by cone beam computed tomography (CBCT-NewTom). *Dentomaxillofac Radiol* 2004;33(5):291-4.
- Scarfe WC, Farman AG, Sukovic P. Clinical applications of cone-beam computed tomography in dental practice. *J Can Dent Assoc* 2006;72(1):75-80.
- Cohnen M, Kemper J, Möbes O, Pawelzik J, Mödder U. Radiation dose in dental radiology. *Eur Radiol* 2002;12(3):634-7.
- Wise SK, Harvey RJ, Goddard JC, Sheahan PO, Schlosser RJ. Combined image guidance and intraoperative computed tomography in facilitating endoscopic orientation within and around the paranasal sinuses. *Am J Rhinol* 2008;22(6):635-41.
- Ziegler CM, Woertche R, Brief J, Hassfeld S. Clinical indications for digital volume tomography in oral and maxillofacial surgery. *Dentomaxillofac Radiol* 2002;31(2):126-30.
- De Vos W, Casselman J, Swennen GR. Cone-beam computerized tomography (CBCT) imaging of the oral and maxillofacial region: a systematic review of the literature. *Int J Oral Maxillofac Surg* 2009;38(6):609-25.

Cone beam volumetric tomography *versus* conventional computed tomography in evaluation of paranasal sinuses

Received: August 11, 2010 Accepted: September 19, 2010

Abstract

Masoud Varshosaz DMD.*
Sanaz Sharifi DMD.

Department of Oral and
Maxillofacial Radiology, Shahid
Beheshti University of Medical
Sciences, Faculty of Dentistry,
Tehran, Iran

Background: Paranasal sinus disease is one of the most common problems of patients that refer to ENT centers. Adding to clinical examination; imaging plays an important role in diagnosis and treatment. Also the imaging of paranasal sinuses is necessary before surgery. Although computed tomography is the modality of choice for these areas, it has some disadvantages which the most important one is its high patient's dose. The aim of this study is the comparison between cone beam volumetric tomography and conventional computed tomography, in evaluation of these areas.

Methods: In this descriptive-analytic study Coronal computed tomography imaged and cone beam volumetric tomography images were performed for 40 patients referred to ENT department of Amir Aelam Hospital in Tehran, Iran. Computed tomography images were observed by general radiologist and cone beam volumetric tomography images by Maxillofacial radiologist and their results' were recorded. Also ENT surgeon recorded her observations during surgery. Data were analyzed using McNemar test with Kappa and weighted Kappa agreement coefficient.

Results: No statistical difference was shown between the efficacy of computed tomography and cone beam volumetric tomography in evaluation of paranasal sinuses ($p > 0.05$).

Conclusion: As there was not any difference between conventional computed tomography and cone beam volumetric tomography in the assessment of paranasal sinuses and additional advantages of the later, cone beam volumetric tomography is suggested for paranasal sinus imaging before surgery.

Keywords: Conventional, computed tomography, cone beam volumetric computed tomography, paranasal sinuses.

* Corresponding author: Dental School,
Shahid Beheshti University of Medical
Sciences, Daneshjui Blvd., Evin, Chamran
Exp., Tehran, Iran
Tel: +98-21-88881670
email: varshosaz@hotmail.com