

بقای درازمدت به دنبال دو عود و سه بار رادیوتراپی در یک بیمار مبتلا به کانسر نازوفارنکس: گزارش موردی

تاریخ دریافت مقاله: ۱۳۸۹/۰۴/۰۷ تاریخ پذیرش: ۱۳۸۹/۰۶/۰۳

چکیده

زمینه و هدف: عود کانسر نازوفارنکس بدون درمان با پیش‌آگهی بدی همراه است. در این مقاله یک بیمار مبتلا به کانسر نازوفارنکس با عودهای مکرر و سه بار درمان رادیوتراپی معرفی می‌گردد. **معرفی بیمار:** بیمار مرد ۴۵ ساله‌ای است که یک دوره درمان رادیوتراپی برای کانسر اولیه نازوفارنکس در سال ۱۳۷۸ دریافت کرده بود. سپس دوره دیگری از رادیوتراپی در سال ۱۳۸۳ برای درمان اولین عود تجویز گردید. آخرین عود بیماری در سال ۱۳۸۴ با براکی‌تراپی درمان شد. سپس بیمار به‌طور مرتب تحت پی‌گیری قرار داشت که آخرین بار در سال ۱۳۸۹ تحت ارزیابی مجدد قرار گرفت و هیچ شواهدی از بیماری پنج سال بعد از آخرین درمان وجود نداشت. **نتیجه‌گیری:** تجربه ما در به‌کار بردن دوره‌های متعدد درمان رادیوتراپی در عود کانسر نازوفارنکس در رابطه با کنترل بیماری امیدبخش بود. این مورد نشان می‌دهد که درمان مجدد رادیوتراپی در عودهای لوکال یک روش مؤثر بوده و تشخیص عود در مراحل ابتدایی می‌تواند نجات‌بخش باشد.

کلمات کلیدی: کانسر نازوفارنکس، رادیوتراپی مجدد، براکی‌تراپی.

پیمان حداد^{۱*}، مریم مشتاقی^۱
علی کاظمیان^۱، منصور جمالی زواره^۲

۱- گروه رادیوتراپی-انکولوژی، انستیتو کانسر

۲- گروه پاتولوژی، بیمارستان امام خمینی (ره)

دانشگاه علوم پزشکی تهران، تهران، ایران

* نویسنده مسئول: تهران، انتهای بلوار کشاورز،

بیمارستان امام خمینی، گروه رادیوتراپی-انکولوژی

انستیتو کانسر تلفن: ۶۶۹۴۸۶۷۲

email: haddad@sina.tums.ac.ir

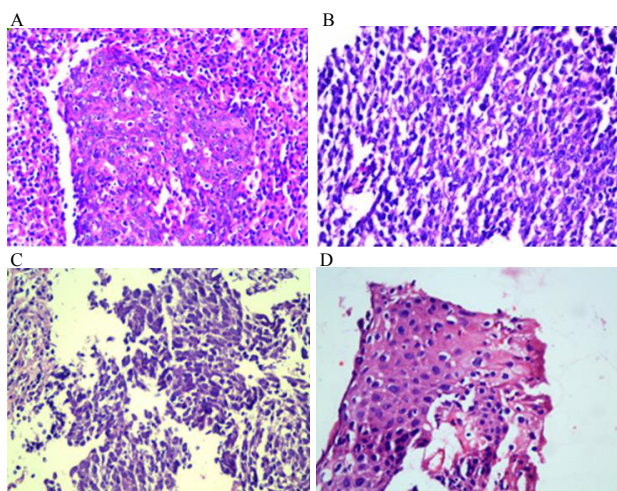
مقدمه

عود لوکورژیونال در ۳۰-۱۰٪ از کارسینوم‌های نازوفارنکس Nasopharyngeal Carcinoma (NPC) مشاهده می‌شود. روش‌های درمانی که در عود به‌کار می‌روند عبارتند از: رادیوتراپی، براکی‌تراپی (داخل حفره‌ای و کاشت در بافت)، رادیوسرجری استرئوتاکتیک، نازوفارنژکتومی و شیمی‌درمانی. تحقیقات بسیاری نتایج درمانی رادیو-تراپی مجدد را در درمان تسکینی و قطعی عود کارسینوم‌های نازوفارنکس گزارش نموده‌اند.^{۱-۴} به‌نظر می‌رسد برای دستیابی به کنترل لوکال یا تسکین مناسب حداقل دوز رادیوتراپی ۶۰Gy ضروری است. رادیوتراپی مجدد با دوز بالا توانایی بالقوه ایجاد عوارض مهم و قابل توجه حاد و مزمن را دارا می‌باشد. در این گزارش نتایج درمان‌های نجات‌دهنده را در یک بیمار مبتلا به کارسینوم نازوفارنکس، در دو بار عود با رادیوتراپی و براکی‌تراپی داخل حفره‌ای بیان می‌کنیم.

معرفی بیمار

بیمار آقای ۴۴ ساله‌ای بود که در سال ۱۳۷۸ با شکایت گرفتگی بینی به بخش گوش و حلق و بینی مراجعه می‌کند. بیمار علائم دیگری از

قبیل گرفتگی گوش، توده گردنی، سردرد، کاهش وزن و یا اختلالات بینایی نداشت. در معاینه لنفادنوپاتی گردنی یافت نشد، و معاینه اعصاب کرانیال نرمال بود. در معاینه اندوسکوپی یک توده بافت نرم در دیوارهٔ لترال چپ نازوفارنکس نشان داده شد. در بررسی‌ها ناحیه‌ای از متاستاز یافت نشد. در سی‌تی‌اسکن توده‌ای از بافت نرم در سمت چپ نازوفارنکس بدون تخریب استخوانی نشان داده شد (شکل ۱.۸). بیوپسی انجام شد. در بررسی هیستوپاتولوژی از توده کارسینوم اسکواموس غیر کراتینیزه گزارش گردید (شکل ۲.۸). درمان‌های بیمار به‌شرح زیر انجام گردید: بیمار تحت درمان رادیوتراپی با تکنیک قراردادی به‌وسیله کبالت، (کبالت ۶۰، تراترون 780E، کانادا) با دوز ۶۰Gy در ۳۰ جلسه به‌مدت شش هفته قرار گرفت. فیلدهای درمانی شامل دو فیلد جانبی روبرو بودند، که نازوفارنکس، ارگان‌های اطراف و لنفاتیک ناحیه‌ای را تحت پوشش قرار می‌دادند (Boost به نازوفارنکس بعد از ۵۰Gy). بر اساس برنامه رادیوتراپی در بخش ما در آن زمان شیمی‌درمانی همزمان با رادیوتراپی انجام نگردید. بعد از پایان درمان همهٔ علائم بیماری برطرف شد و تنها شکایت بیمار خشکی دهان ناشی از رادیوتراپی

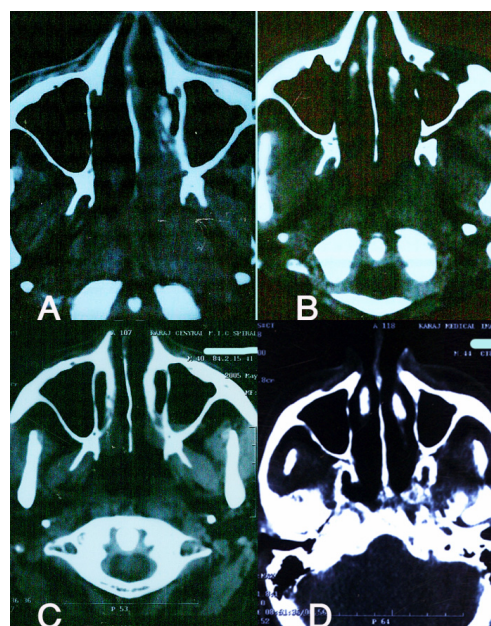


شکل-۲: نمای میکروسکوپی (40X): (A) ۱۳۷۸ (B) ۱۳۸۳ (C) ۱۳۸۴ (D) ۱۳۸۵

به نازوفارنکس از این طریق، ۲۰ Gy در یک جلسه درمانی در مدت ۳۴ ساعت بود. برای حفاظت از بافت‌های سالم شیلد در نظر گرفته نشد. بیمار بعد از پایان درمان به‌طور منظم تحت معاینه قرار گرفت. معاینات اندوسکوپیک متعدد هیچ شواهدی از عود بیماری را نشان ندادند. بررسی بافت‌شناسی بیوپسی از نازوفارنکس در سال ۱۳۸۵ نرمال بود (شکل ۲.D). در آخرین سی‌تی‌اسکن بیمار در اردیبهشت ماه ۱۳۸۸ نواحی نازوفارنکس و پارافارنژیال عاری از بیماری گزارش شد (شکل ۱.D). همچنین لنفادنوپاتی در گردن وجود نداشت. در رابطه با عوارض پس از سه دوره رادیوتراپی، مفاصل تمپورو-مندیبولار دو طرفه فیبروتیک بوده و بیمار قادر نبود به اندازه‌ای دهان خود را باز کند که به آسانی غذا بخورد. اما این تریسموس به اندازه‌ای نبود که باعث کاهش وزن بیمار یا محدودیت جدی برای او گردد (Grade 2 trismus, Common Terminology Criteria for Adverse Events [CTCAE] Version 4). حداکثر فاصله بین دندان‌های پیشین ۱۲mm است. بیمار از دندان مصنوعی استفاده می‌کند و همچنین از خشکی دهان متوسط رنج می‌برد (Grade 2, CTCAE ver. 4). او مجبور بود به‌طور مرتب در طول روز دهان خود را مرطوب نگاه دارد تا بتواند برای مدت طولانی صحبت کند.

بحث

عود لوکال در کارسینوم‌های نازوفارنکس یک چالش مهم است. در صورت عدم درمان در عوارض بالا و پیش‌آگهی بد است. در



شکل-۱: سی‌تی‌اسکن از: (A) ۱۳۷۸، (B) ۱۳۸۳، (C) ۱۳۸۴ و (D) ۱۳۸۸

بود. در سال ۱۳۸۳، بیمار با بازگشت مجدد علائم بیماری مراجعه نمود. ارزیابی‌های مجدد انجام شد. در سی‌تی‌اسکن توده‌ای در حفره روزن مولر سمت چپ نازوفارنکس مشاهده شد (شکل ۱.B). عود بیماری با بیوپسی تایید گردید. گزارش پاتولوژی کارسینوم تمایز نیافته نازوفارنکس بود (شکل ۲.B). با توجه به این نکته که در سایر بررسی‌ها شواهدی مبنی بر متاستاز یافت نشد، بیمار تحت رادیوتراپی مجدد به نازوفارنکس با استفاده از فیلدهای جانبی قرار گرفت. دوز تجویز شده ۶۰ Gy در ۳۰ جلسه به‌مدت شش هفته بود. دوره دوم رادیوتراپی بیمار در خرداد ماه ۱۳۸۳ به پایان رسید. بیمار از آن پس در معاینات مکرر تحت کنترل بود. بیمار دچار دومین عود بیماری در اردیبهشت ماه ۱۳۸۴ گردید. در معاینه اندوسکوپیک در آن زمان یک ناحیه زخمی در خلف نازوفارنکس مشاهده شد، که تحت بیوپسی قرار گرفت. در بررسی هیستوپاتولوژی عود تومور اسکواموس گزارش گردید (شکل ۲.C). در معاینه دقیق و سی‌تی‌اسکن نکته غیرطبیعی دیگری یافت نشد (شکل ۱.C). بنابراین در تیر ماه ۱۳۸۴ بیمار تحت درمان با براکی‌تراپی داخل حفره‌ای (Low dose rate) به نازوفارنکس، با استفاده از سیم‌های ایریدیوم (Iridium-192) قرار گرفت. کاشت از طریق لوله نازوگاستریک، تحت هدایت فلوروسکوپ و شبیه‌سازی (سیمولاسیون) صورت گرفت. دوز درمانی تجویز شده

یک جلسه در طی دو روز بود، که ۴-۱ هفته بعد از ۴۵Gy رادیوتراپی انجام می‌شد. بیمار ما شیمی‌درمانی همزمان با رادیوتراپی دریافت نکرد. فقط یک دوره شیمی‌درمانی تکمیلی بعد از اولین عود و رادیوتراپی مجدد دریافت کرد. ارزش اضافه کردن شیمی‌درمانی به رادیوتراپی در مناطق اندمیک کارسینوم نازوفارنکس مورد سؤال است. در بررسی ذکر شده در بالا، شیمی‌درمانی همزمان در ۵۹٪ بیماران به‌کار رفته بود، که تفاوت معنی‌داری در کنترل لوکال و میزان بقا بین دو گروه نبود. البته این نتایج ممکن است به‌علت تعداد کم نمونه و پی‌گیری کوتاه‌مدت باشد. مطالعات بزرگتری برای تعیین ارزش اضافه کردن شیمی‌درمانی به رادیوتراپی در این گروه بیماران لازم است. در حال حاضر ما شیمی‌درمانی هم‌زمان با سیس پلاتین را در طی دوره‌درمان رادیوتراپی براساس دستورالعمل علمی تجویز می‌کنیم. بیمار ما در حال حاضر از فیروز مفصل تمپورو- مندیولار دو طرفه و تریسموس ناشی از آن و خشکی دهان رنج می‌برد. سایر عوارض شامل کاهش شنوایی به‌علت اوتیت سروز، هیپوتیروئیدی، اختلال عملکرد هیپوفیز و هیپز تالاموس، می‌باشند. هیچ‌یک از این عوارض در بیمار ما دیده نشد، تجربه در به‌کار بردن دوره‌های متعدد رادیوتراپی در عود کارسینوم نازوفارنکس امیدبخش است، و عوارض درمان قابل قبول و کنترل تومور مناسب می‌باشد. این گزارش مورد سودمندی رادیوتراپی مجدد را در عود لوکال کارسینوم نازوفارنکس بیان می‌کند و بر لزوم پی‌گیری طولانی بعد از رادیوتراپی برای تشخیص عود در مراحل اولیه و قابل درمان تأکید می‌کند.

متون روش‌های درمانی متعددی در درمان عود ذکر شده است. اما علی‌رغم پیشرفت‌های فراوان در روش‌های جراحی و شیمی‌درمانی، رادیوتراپی مجدد مؤثرترین روش درمانی در عودهای لوکال کارسینوم-های نازوفارنکس می‌باشد.^{۱-۴} به هر حال، با توجه به این‌که اطلاعات در دسترس در مورد رادیوتراپی مجدد تقریباً کم است، ارایه این تجربه در به‌کار بردن دوره‌های متعدد از درمان رادیوتراپی می‌تواند ارزشمند باشد. بیمار گزارش شده ما یک مورد کارسینوم نازوفارنکس بود که دو بار تحت درمان با رادیوتراپی و یک بار براکی‌تراپی بدون شیمی‌درمانی هم‌زمان قرار گرفت. بیمار به‌طور کامل پنج سال بعد از آخرین رادیوتراپی بدون بیماری است. دوز اولین رادیوتراپی بیمار در سال ۱۳۷۸ با تکنیک قراردادی بخش ما ۶۰Gy بود که تقریباً برابر با دوز توصیه شده در متون مرجع آن زمان بود (۶۵Gy برای T1-T2).^۵ بررسی ۱۰۳ بیمار در بخش ما در تمام مراحل بیماری بین سال‌های ۱۳۷۸ تا ۱۳۸۴ نشان داد که در استفاده از دوز متوسط ۶۰Gy با دوز روزانه ۲Gy میزان بقای کلی دو ساله ۹۲٪ بود.^۵ اما در حال حاضر دوزهای بالاتر را با استفاده از تکنیک‌های سه بعدی تجویز می‌کنیم. دوز براکی‌تراپی LDR، ۲۰Gy در یک جلسه درمانی در مدت ۳۴ ساعت بود، که یک سال بعد از رادیوتراپی مجدد با دوز ۶۰Gy و شش ماه بعد از خاتمه شش دوره شیمی‌درمانی تجویز شد. در یک بررسی در مرکز سرطان Memorial sloan-kettering^۱ در بیماران رادیوتراپی مجدد شده، نشان داد که دوز متوسط براکی‌تراپی LDR در افرادی که رادیوتراپی و براکی‌تراپی دریافت کرده بودند، ۲۰Gy در

References

1. Koutcher L, Lee N, Zelefsky M, Chan K, Cohen G, Pfister D, et al. Reirradiation of locally recurrent nasopharynx cancer with external beam radiotherapy with or without brachytherapy. *Int J Radiat Oncol Biol Phys* 2010;76(1):130-7.
2. Oksüz DC, Meral G, Uzel O, Cağatay P, Turkan S. Reirradiation for locally recurrent nasopharyngeal carcinoma: treatment results and prognostic factors. *Int J Radiat Oncol Biol Phys* 2004;60(2):388-94.
3. Lee AW, Foo W, Law SC, Poon YF, Sze WM, O SK, et al. Reirradiation for recurrent nasopharyngeal carcinoma: factors affecting the therapeutic ratio and ways for improvement. *Int J Radiat Oncol Biol Phys* 1997;38(1):43-52.
4. Chua DT, Sham JS, Hung KN, Leung LH, Cheng PW, Kwong PW. Salvage treatment for persistent and recurrent T1-2 nasopharyngeal carcinoma by stereotactic radiosurgery. *Head Neck* 2001;23(9):791-8.
5. Perez C. Nasopharynx. In: Perez C, Brady L, editors. Principles and Practice of Radiation Oncology. Philadelphia: Lippincott-Raven; 1998. p. 897-935.
6. Kalaghchi B, Kazemian A, Haddad P, Amouzegar Hashemi F, Aghili M, Samiei F, Farhan F. Chemoradiation in nasopharyngeal carcinoma: 6- year experience in Cancer Institute, Tehran University of Medical Sciences (TUMS). *Acta Medica Iranica* [In press].

Long-term survival following two recurrences and re-irradiation courses for a nasopharyngeal carcinoma: a case report

Received: June 28, 2010 Accepted: August 25, 2010

Abstract

Peiman Haddad MD.¹
Maryam Moshtaghi MD.^{1*}
Ali Kazemian MD.¹
Mansour Djamali-Zavareh MD.²

1- Department of Radiation
Oncology, Cancer Institute, Tehran
University of Medical Sciences,
Tehran, Iran

2- Department of Pathology, Imam-
Khomeini Hospital, Tehran
University of Medical Sciences,
Tehran, Iran

Background: Local recurrence in Nasopharyngeal Carcinoma (NPC) presents is a major challenge. Patients experience substantial morbidity as well as poor survival if no further treatment is offered. Residual or recurrent nasopharyngeal carcinoma is usually managed by chemotherapy, stereotactic radiosurgery, external beam radiation therapy (EBRT), interstitial, and intracavitary brachytherapy or salvage surgery. This case presents the treatment of two consecutive localized recurrences of NPC.

Case presentation: The patient was a 59-year-old man who underwent a course of radical external-beam radiotherapy for a primary NPC in 1999, then another course of external radiation in 2004 for his first recurrence, and finally a course of brachytherapy for the second recurrence in 2005. The patient is well now in 2010, with no signs of disease five years after the third radiotherapy.

Conclusion: Our experience of re-irradiation for this twice recurrent nasopharyngeal carcinoma has been promising with encouraging tumor control and acceptable treatment-related toxicity profile. This case indicates the efficacy of definitive re-irradiation for regional recurrence and the necessity for long-term observation for the salvageable early-stage local failure.

Keywords: Nasopharyngeal carcinoma, radiotherapy, brachytherapy.

* Corresponding author: Dept. of
Radiation Oncology, Cancer Institute,
P.O.Box 13145-158, Tehran, Iran.
Tel: +98-21-66948672
email: haddad@sina.tums.ac.ir