

نامه ما لانه واشکده پزشکی

شماره پنجم

بهمن ماه ۱۳۴۸

سال هفتم

درمان دمل ریوی با استنشاق پنی سیلین و گرتوزت بصورت ذرات ریز (اثر و زول تراپی)

دکتر عبدالصمد رفعت
آسیستان بخش پزشکی بیمارستان
پهلوی

دکتر صادق پیروز عزیزی
استاد کرسی بالینی و رئیس بخش پزشکی
بیمارستان پهلوی

درمان دمل ریه از نظر طبی در عصر اخیر منحصر با استعمال پنی سیلین و سولفامید
والکل و غیره بود. درمانهای مزبور منحصراً در روزهای اول بیماری بطور قطع مؤثر
میافتاد. و متأسفانه در اکثر موارد بدون نتیجه مانده و ناچار بیمار را در اختیار جراح
میگذاریم. باید اذعان کرد که وسایل جراحی هم با وجود مشقات زیاد خالی از خطر
نبود و گاهی هم به نتیجه مطلوب نمیرسید.

بنظر ما مفید آمد شرح حال بیماران زیر را که بوسیله آئروزول تراپی شفایافته
اند از نظر همکاران گرامی بگذرانیم.

مشاهده اول: م- ش بیماری است ۴۵ ساله که برای عمل جراحی دمل ریوی

خود در تاریخ ۱۲/۷/۲۸ از اصفهان عازم تهران میشود. ظاهراً در ۶ ماه قبل در تاریخ ۱۵/۱/۲۸ پس از خستگی و ناراحتی مختصری بیمار بناگهان دچار زوتب پهلو درد و سرفه میشود. سرفه‌اش خشک و بدون اخلاط بوده است ابتدا بعات از زوتب تشخیص پالودیسپ مطرح و چون درمان مقتضی از آن لحاظ بدون نتیجه میماند به تزریق پنی سیلین مبادرت میورزد در آن میان در تاریخ ۲۸/۱/۲۸ شبی درد پهلو شدت یافته و متعاقب سرفه‌های متوالی مقداری خلط چرکین که دارای رگه خون بوده خارج میکند چون حدس بیماری ریوی قویتر میشود به رادیوگرافی از ریه‌تین اقدام میکند.

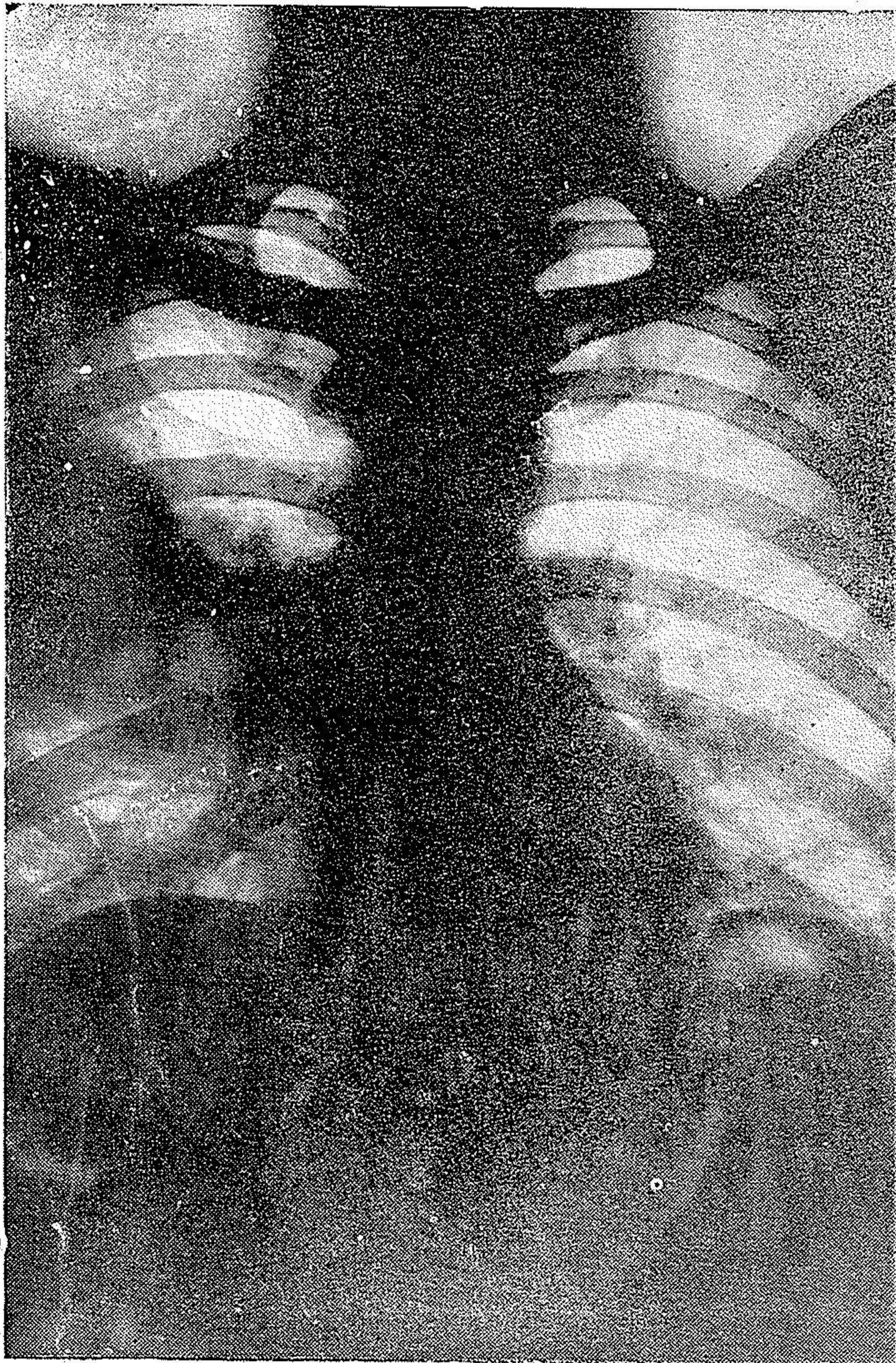
در رادیوگرافی يك تصوير هیدرو آئر يك در ریه راست در مجازات سیسور نمایان و تشخیص دمل ریوی مطرح میشود. در آن زمان علاوه بر پنی سیلین که در حدود دو میلیون واحد تزریق شده بتزریق ۲۵ گرم استرپتومیسین و ۴۰ گرم امتین مبادرت میورزد. این درمانها مدت ۲۰ روز تب بیمار را قطع و حال عمومیش را اندکی رو بهبودی میبرد ولی مجدداً تب و پهلو درد و خلط چرکین پس از این مدت آرامش آغاز میشود. در این زمان پزشک معالج بیمار را برای عمل جراحی بطهران هدایت میکند در تاریخ ۱۲/۷/۲۸ بیمار برای اولین بار تحت معاینه ما قرار گرفت:

در مناظره: بیماری است خسته، رنگ پریده با تب ۳۸، تنگی نفس شدید و سرفه‌های متعدد توأم با خلط چرکین بدون بو در او این بر خورد توجه را بطرف امتحان دستگاه تنفس جلب میکند:

در امتحان ریه: در مجاری در مجازات پستان راست در امتداد خط وسطای بغل يك منطقه سوبمات موجود در سمع این ناحیه علامتی شبیه به کاورن مشهود است. در قلب عارضه نیست فشار خون ۱۱-۶ قرعات نبض متناسب با تب. در دستگاه هاضمه جز نفخ مختصر شکم عارضه مشهود نیست کبد و طحال طبیعیست. رنگ ظاهری ادرار و تجزیه کامل آن طبیعی است.

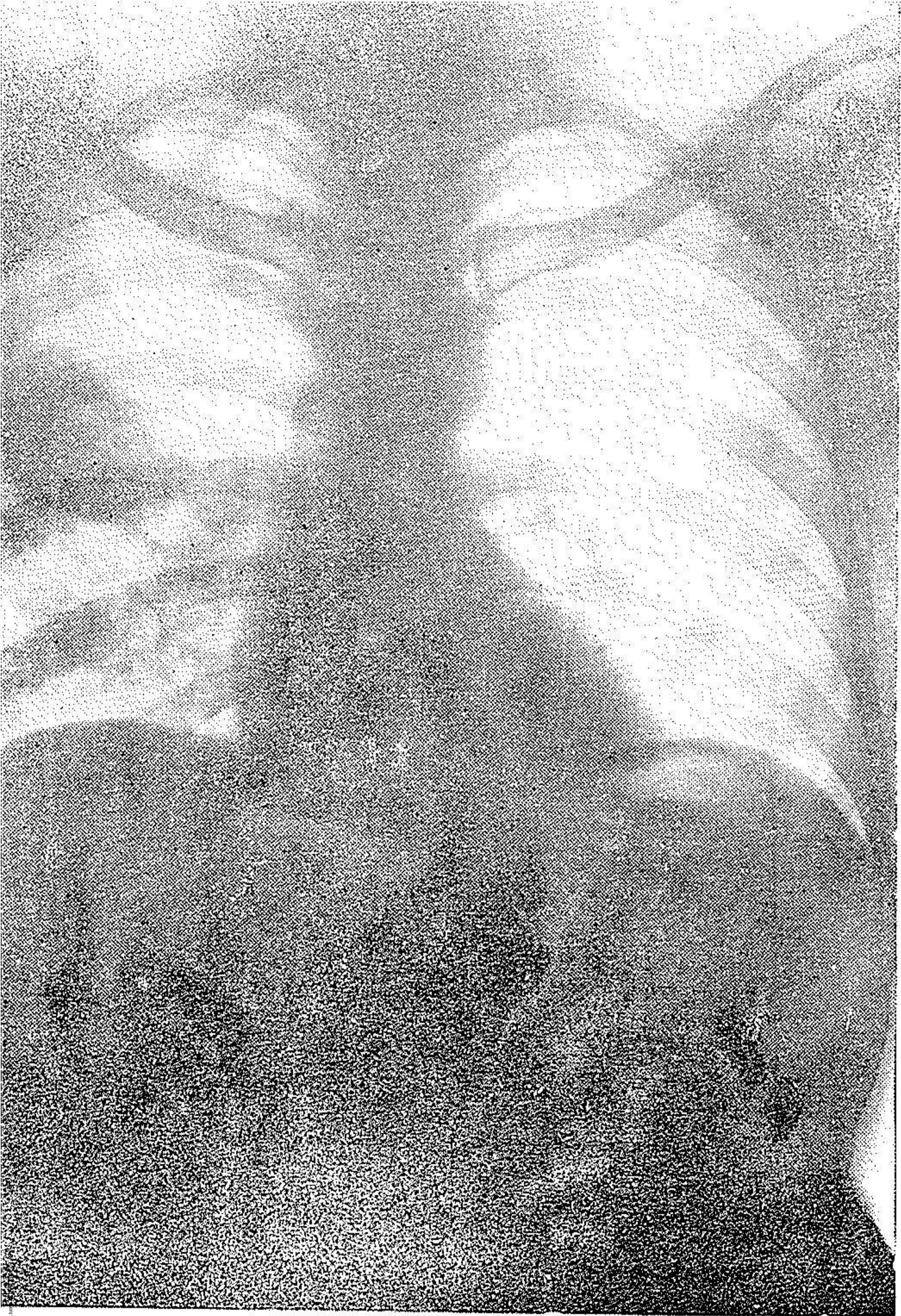در تاریخ ۱۲/۷/۲۸ به رادیوگرافی زیر اقدام شد شکل يك (صفحه ۲۲۶) (آقای دکتر فرهاد)

بطوریکه ملاحظه میشود در قسمت وسطای ریه راست يك تصوير هیدرو آئر يك



۲۲۶۰۰۰۰

شکل (۱)



که باطن قوی دمل ریه است مشاهده میشود و تجزیه خلط عدم وجود BK و وجود میکروبهای چرکزا استافیلوکوک و استرپتوکوک را باثبات رسانید فرمول خون حاکی از یک کانون چرکی است.

در تاریخ ۲۸/۷/۱۵ تصمیم بدرمان با آئروزول اتخاذ شد.

روزانه سه بار ۸ صبح، دو بعد از ظهر و ۱۰ شب باستنشاق توأم پنی سیلین و کرئوزوت مبادرت ورزیدیم و هر سه ساعت ۵۰ هزار واحد پنی سیلین و روزانه ۸ قرص سولفادیازین تجویز شد پس از دو روز تب ۴۰ درجه قطع و درجه حرارت در حدود ۳۷ نوسان میکرد. در رادیو گرافی شکل ۲ (صفحه ۲۲۷) که در تاریخ ۲۸/۷/۳۰ بعمل آمد (آقای دکتر فرهاد)

تیرگی ریه بنحو محسوس کاهش یافته از نظر بالینی حال عمومی مریض رضایتبخش اشتهایش زیادتر و وزن در حدود ۳ کیلو افزایش یافته سرفه به نحو محسوس کاسته و اخلاطش کمتر شده است.

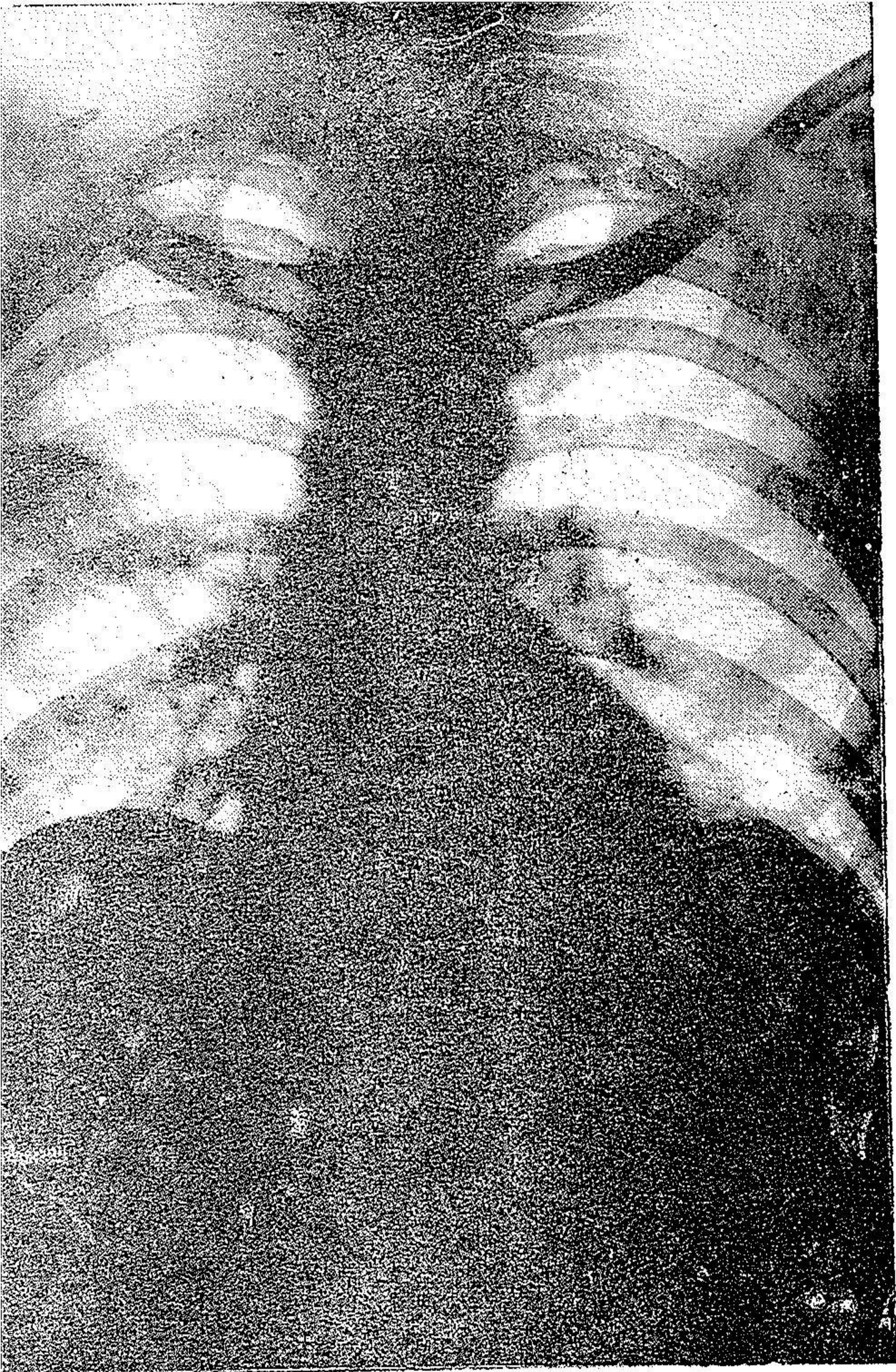
درمان بهمان شدت تا تاریخ ۲۸/۸/۱۶ ادامه یافت در رادیو گرافی شکل ۳ (صفحه ۲۲۹) که در این تاریخ بعمل آمد (آقای دکتر فرهاد) در قسمت وسطای ریه کدورتی دیده میشود که عبارت از فیبروز ریوی در محل دمل سابق است.

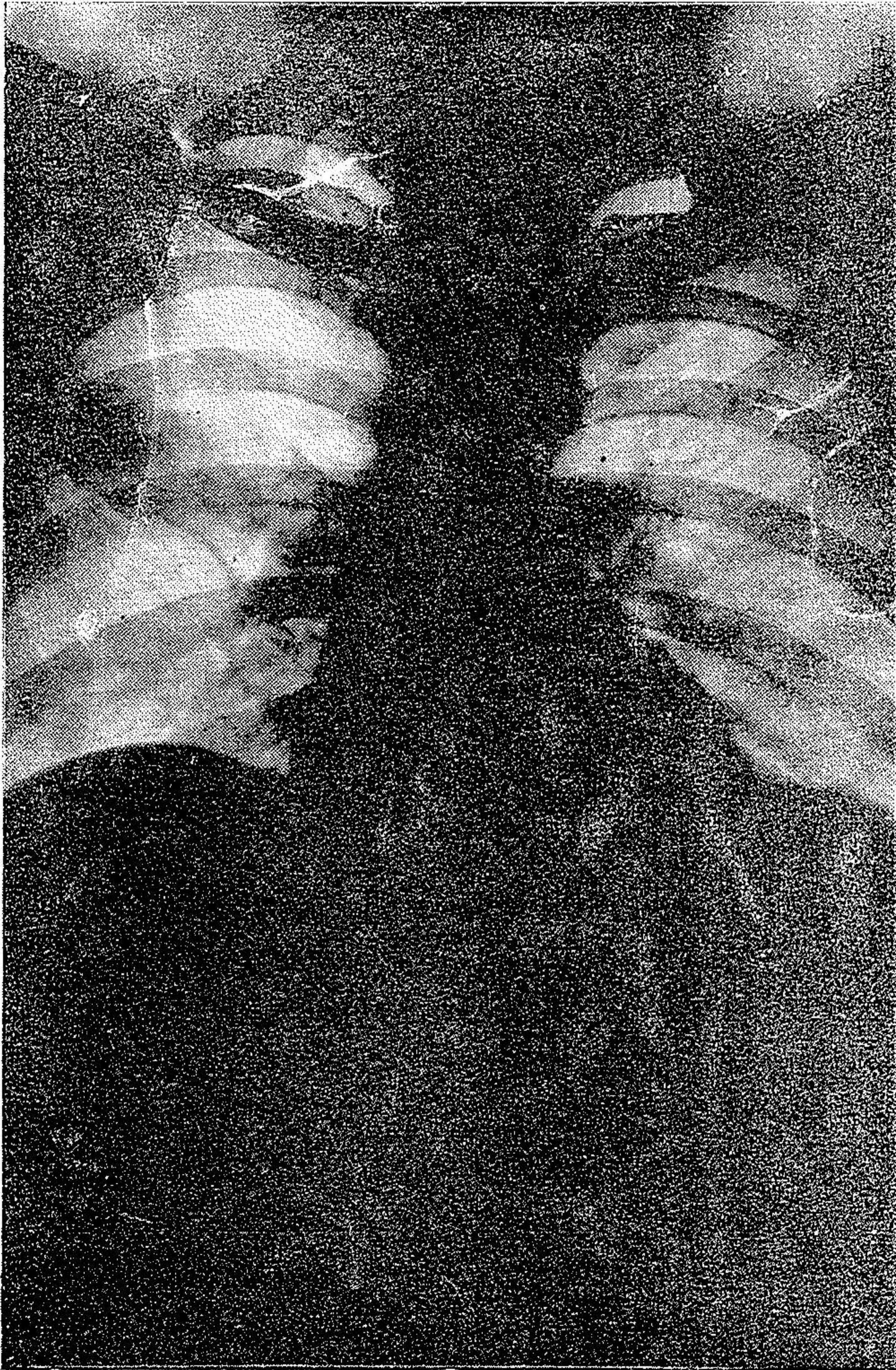
در این تاریخ تزریق پنی سیلین سه ساعت قطع و تنهاروزانه یک آمپول کریستیسیلین ۴۰۰/۰۰۰ هزار واحد تزریق شده و روزانه دوبار به استنشاق کرئوزوت و پنی سیلین اکتفا کردیم.

در تاریخ ۲۸/۹/۸ برای چهارمین بار رادیو گرافی شکل ۴ (صفحه ۲۳۰) بعمل آمد (آقای دکتر فرهاد)

بطوریکه ملاحظه میشود فیبروزی در محل دمل سابق موجود است. و رادیو لوژیست بیمار را شفا یافته پنداشته و صریحاً ابراز داشت که فیبروز مزبور برای همیشه باقی خواهد ماند.

در این زمان رنگ پریدگی بر طرف سرفه و تنگی نفس از بین رفته اشتها کاملاً





صورت ۲۳ +

شکل (۴)

طبیعی وزن در حدود ۵ کیلو افزایش یافته بیمار ما پس از ۷۵ روز اقامت در طهران با بهبودی کامل بموطن اصلی خود اصفهان مراجعت کرد.

مشاهده دوم: ع - ك بیماری است ۴۵ ساله اهل بندر گز که بعالت درد قفسه صدری در زیر پستان چپ و سرفه در تاریخ ۳۰/۷/۲۸ به بخش پزشکی بیمارستان پهلوی رجوع میکند.

مدت سه ماه است که دچار این عارضه شده ظاهراً ندرسه ماه قبل پس از مختصر دردی در مفاصل احساس دردی در زیر پستان چپ خود میکند. این درد توأم با سرفه و اختلاط چرکی بوده و تب در حدود ۳۷/۵ - ۳۸ نوسان میکرد.

درامتحان ریه: در محاذات پستان چپ در منطقه علائم شبیه به کاورن موجود است. برای تشخیص عارضه ریوی در تاریخ ۳۰/۷/۲۸ رادیوگرافی شکل ۵ (صفحه ۲۳۲) بعمل آمد (آقای دکتر فرهاد)

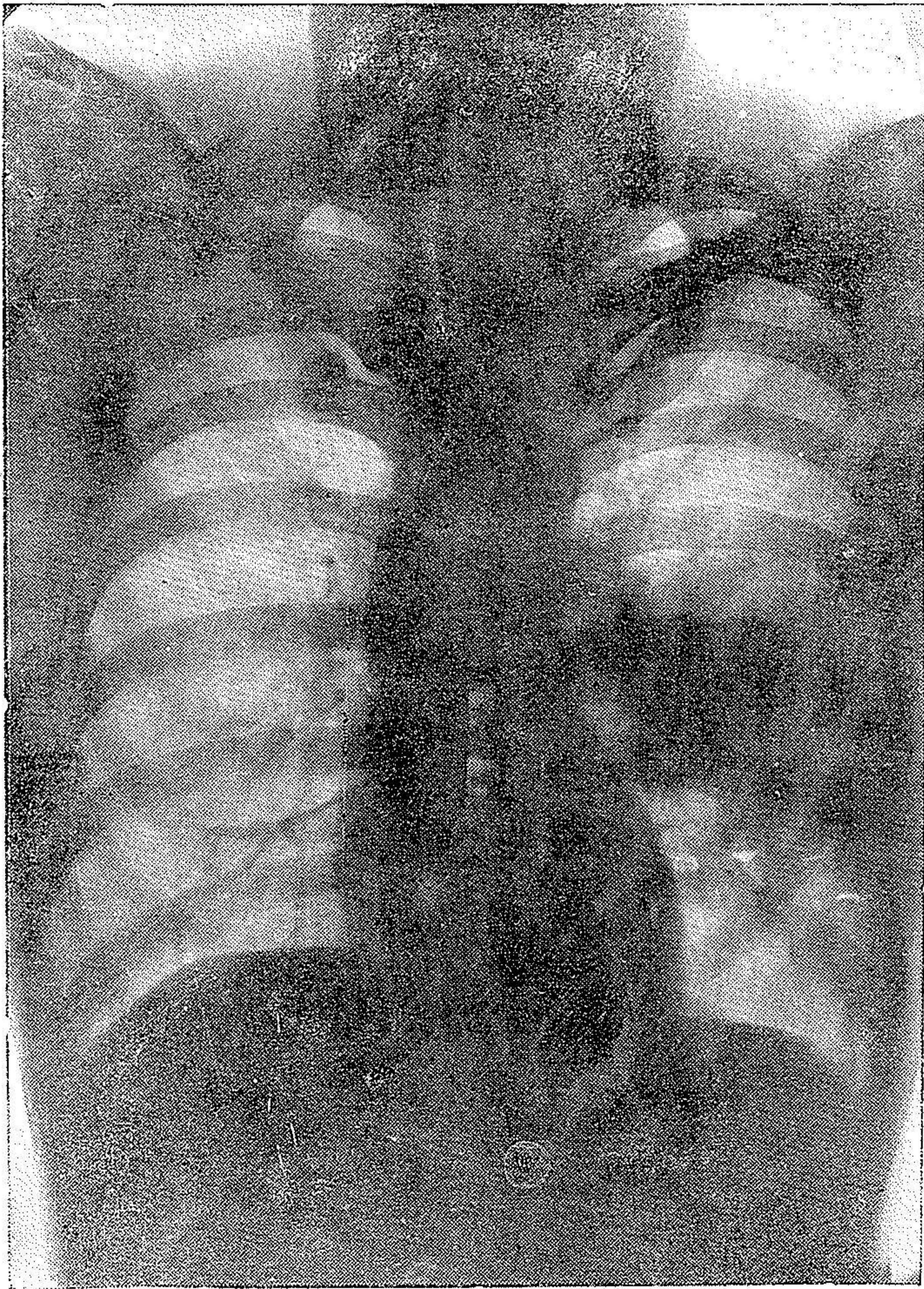
بطوریکه ملاحظه میشود يك تیرگی در قسمت وسطای ریه چپ موجود. رادیو لوژیست در مقابل این تصویر بین يك تومور و يك انفیلتراسیون نسج ریوی تردید میکند.

تجزیه کامل خلط عدم وجود BK و وجود استافیلوکوک و استرپتوکوک را بائبات رسانید فرمول خون يك کانون چرکی را آشکار ساخت. بیمار تحت درمان توأم پنی سیلین و سولفامید قرار گرفت پنی سیلین را هر سه ساعت ۵۰ هزار واحد و سولفامید را روزانه ۲ گرم تجویز کردیم. در ضمن روزانه دو بار صبح و عصر استنشاق توأم پنی سیلین و کورتوزوت انجام شد. حالت عمومی مریض رو به اصلاح رفت سرفه کمتر و تب بکلی قطع گردید.

در رادیوگرافی شکل ۶ (صفحه ۲۳۳) که بفاصله ۲۵ روز در تاریخ ۲۵/۸/۲۸ انجام شد (آقای دکتر فرهاد)

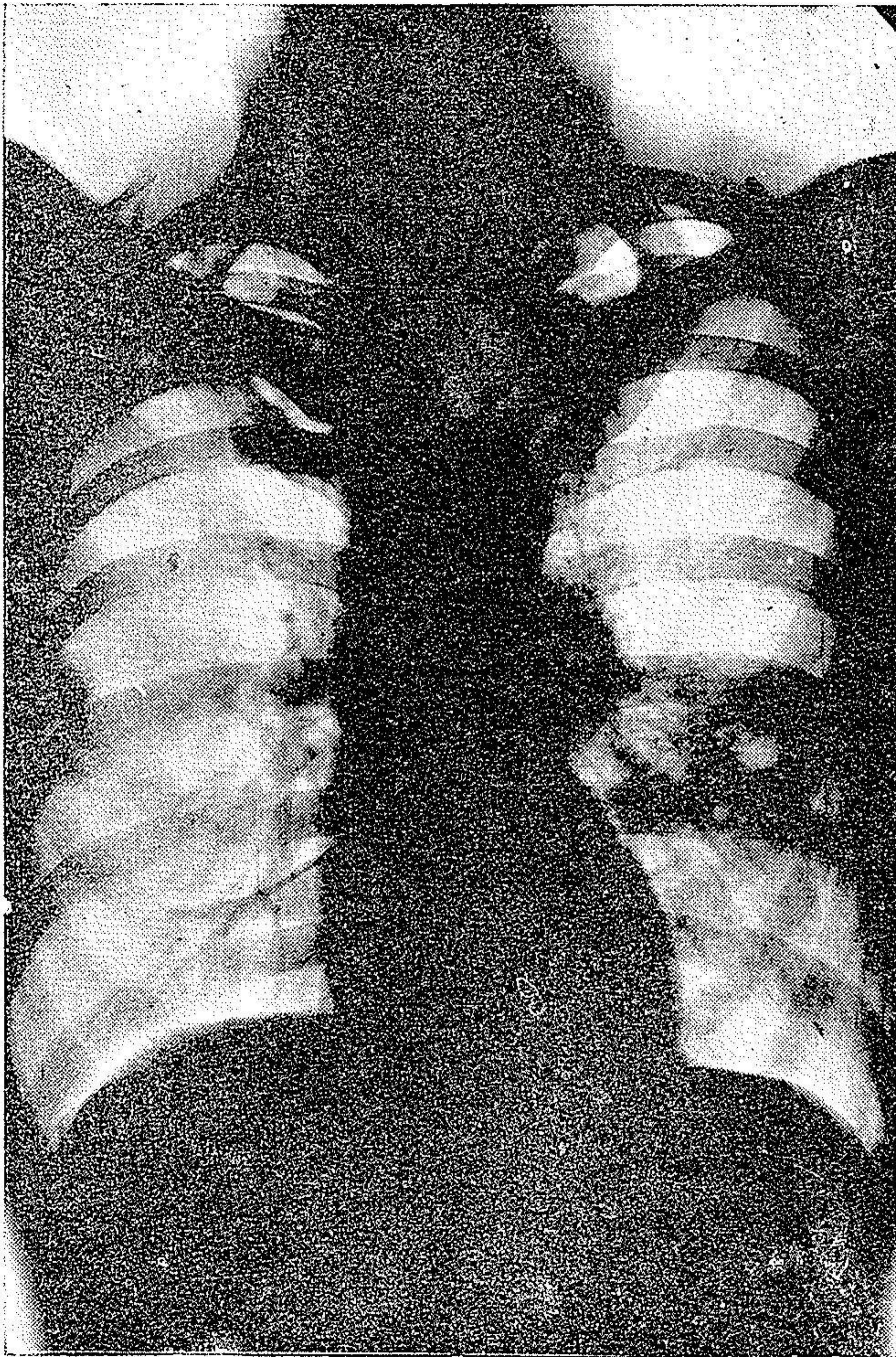
تیرگی قسمت وسطای ریه چپ کاهش یافته و در قسمت فوقانی آن يك منطقه روشنی باندازه يك فندق موجود که دلیل بوجود هوا است.

تصویر هیدروآثریک. در مقابل این تصویر رادیولوژیست صریحاً وجود دمل



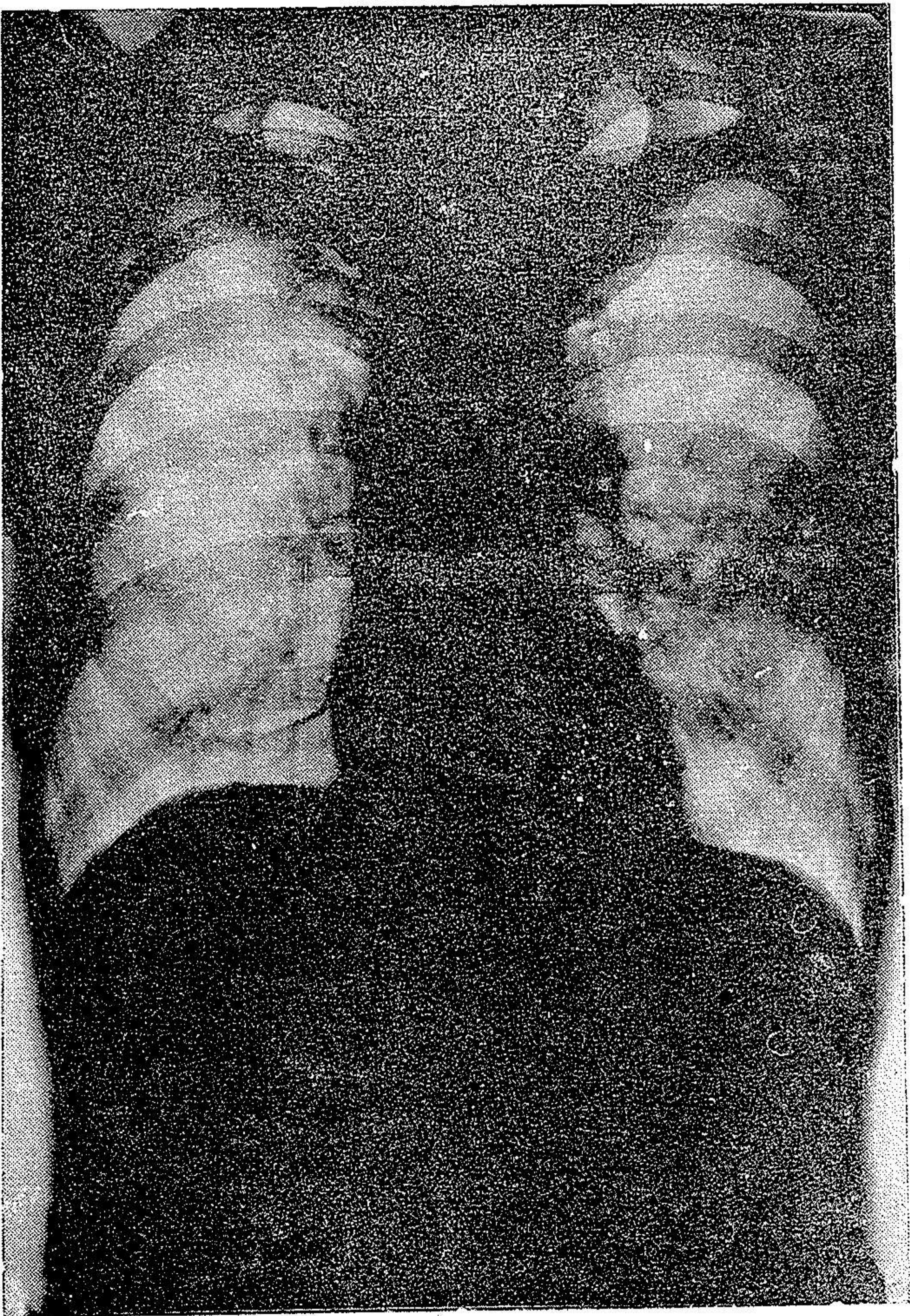
۲۳۲۹۷۷۷۷

شکل (۵)



۲۳۳۹۲۲۲

شکل (۶)



ریوی را اعلام داشت ، درمان بهمان شدت ادامه یافت .

حال عمومی مریض روبه بهبودی اشتهايش افزایش یافته تب بکایی قطع سرفه کاهش یافته و خلطی موجود نیست .

در رادیوگرافی شکل ۷ (صفحه ۲۳۴) که بفاصله ۲۰ روز در تاریخ ۱۴/۹/۲۸ بعمل آمد (آقای دکتر فرهاد)

در قسمت متوسط ریه چپ فقط يك تیرگی غیر منظمی باقیمانده است که نشانه يك فیبروز باقیمانده دمل ریوی در این محل است. بیمار ما پس از ۶ ۴ روز بستری بودن در بیمارستان با بهبودی کامل مرخص شد .