

## مطالعه بافت شناسی

## یکصد لنفوگرانولوماتوز بدخیم در ایران

نگارش

دکتر ارهین

دانشیار کرسی آسیب شناسی دانشکده پزشکی

## ۴ - اشکال نادر و اختصاصی بیماری

بیماری لنفوگرانولوماتوز همیشه مشی عادی و نمای معمولی را ندارد و در هر جایی از بدن که از سیستم رتیکولو آندوتلیال اثری است تظاهر میکند و نماهائی خاص به خود میگیرد که به نگاه اول در آزمایش بالینی حتی گمان ابتلاء با آنرا هم نمیتوان برد و فقط با آزمایش بافتی شناخته میشوند. از این رو است که در زیر بشرح چندتن از این بیماران که فقط با آزمایش بافت شناسی بیماریشان تشخیص داده شده است می پردازیم :

۱- در سال ۱۳۲۰ در روز ۲۰ ر ۴۰ از بیمارستان وزیری سرویس حلق و گوش و بینی آقای دکتر جمشید اعلم بیماری را بنام د. فرزند م. بواسطه توموری در پشت حلق معاینه و از او بافت برداری کرده جهت آزمایش با آزمایشگاه ارسال میدارند این تومور سفت و سخت ولی خونروی نداشته است و در بیمار ایجاد هیچگونه آدنوپاتی نموده است.

در آزمایش بافت شناسی بافت نامبرده بافتی لنفوی بنظر رسید که سینوسهایش باز و پر از سلولهای پولیمورف بخصوص لنفوسیت و لنفوپلاست و سلولهای رتیکولر کم و بیش تکامل یافته بود. در وسط بافت الیاف کلاژن و ستهای وسیعی را ایجاد نموده اند از این رو جواب آزمایش در روز ۲۰ ر ۳۰ بعنوان لنفوگرانولوماتوز بدخیم در تحت شماره ۱۴۰۵ برای آقای دکتر جمشید اعلم فرستاده شد.

۲- در ۲۲ ر ۱۰ بیماری بنام ب. فرزند ا. با علائم خاص سرطان معدی در

سرورس جراحی بیمارستان رازی به آقای دکتر معتمد مراجعه و تحت عمل قرار میگیرد، در هنگام عمل توموری بزرگ در انحناء بزرگ موده چسبید، به کبد و قولون در ضی حس نموده که ته آن سوراخ شده، ولی بواسطه التصاقات با قولون عرضی مسدود گشته است قسمت تومور را برداشته و با چند عدد گانگیون برای آزمایش بافت شناسی با آزمایشگاه ارسال میدارند. در آزمایش ماکروسکوپیك موده سطح خارجی موده سفیدرنگ، براق، غیر منظم، پشته پشته و جدارش کلفت (۲ سانتیمتر) و تخت و دارای کانونهای خونریزی میباشد. در سطح داخلی موده مخصوصاً در ناحیه پیلورچینهای کفتمی جلب نظر میکند و حجم موده در این نواحی نقصان یافته است.

در آزمایش بافت شناسی در تحت مخاط و در بافت همبند زیر آن بافتی پرسلول و پولیمورف جلب نظر میکند که در سلولهای لنفوسیت یا پلاسموسیت، ائوزینوفیل، ماست زان، پولی نوکلئر، سلول همبند ساخته شده، است در بعضی نقاط سلولهای درشتی شبیه به سلولهای اشترنبرک دیده میشود. الیان عضلانی بواسطه توده های سلولی نامبرده از هم گسیخته و باز شده و نمای طبیعی خود را از دست داده اند. از اینجهت تشخیص بافت در روز ۲۲/۱۳/۲۲ به عنوان لنفوگرانولوماتوز بدخیم اولیه معدی در تحت شماره ۲۵۰۶ برای آقای دکتر معتمد فرستاده شد.

۳- در روز ۲۱/۹/۳۲ در بیمارستان رازی آقای دکتر معتمد بیماری را که از نقطه نظر علائم بالینی تشخیص سرطان روده داده شده است عمل مینمایند در هنگام عمل توموری بزرگ در انتهای روده کوچک چسبید، بروده جلب نظرشان را میکند ولی چون مریض غیر قابل عمل بنظر میرسد فقط چند گانگیون برای آزمایش برداشته و با آزمایشگاه ارسال میدارند. در آزمایش بافت شناسی معلوم شد که مراکز زایای فولیکولهای لنفاوی بسیار ضخیم، سینوسها واضح است. ولی در مراکز زایا غیر از سلولهای لنفوبلاست که بطور عادی دیده میشوند سلولهای جوان که هنوز تکامل خود را طی نکرده و در زمره سلولهای رتیکولر میباشد جلب نظر مینمایند و باضافه در خارج مراکز زایا در چند نقطه دیگر بافت پولیمورفی آشکار میباشد. از اینجهت در روز ۲۱/۹/۳۲ جواب آزمایش

بعنوان لنفوگرانولوماتوز اولیه روده در تحت شماره ۲۳۴۴ برای آقای دکتر معتمد فرستاده شد .

۴- در ماه آبان ۱۳۲۵ بیماری بنام ح . فرزند ا . بواسطه دردی که در قسمت چپ شکم داشته در سرویس جراحی بیمارستان رازی با آقای دکتر هنجن مراجعه و گزارش میدهد که ۵۰ روز است بدرد شکم مبتلا گشته است . این درد ابتدا بطور دائمی نبوده و بشکل چنک زدگی بوده است که گاهی هم بشکل کم بندی از جلو به عقب تیر میکشیده است در آزمایش بالینی بیمار بسیار زرد رنگ و کاملاً منظره بیماران مبتلا به سرطان را دارا بوده . توموری در پهلو چپ شکم آشکار و تمام پهلو را پر میکند بطوریکه چون بیمار می نشیند برجستگی در پشت در محل مزبور تشکیل می یابد و با حرکت دست از پشت به جلو قابل حرکت است در حالیکه حرکت تنفس آن را ب حرکت در نمی آورد قسمت قدامی تومور ناهموار و سفت و انقباضی واضح در عضلات بطنی ایجاد نموده است بیمار در ده روز آخر بیماری دائماً استفراغ می نموده است . از بدو ابتلاء به دل درد از بیوست شاکی بوده و روز بروز هم سخت میشده . در آزمایش بوسیله ماده حاجب در رکتوم ورود تغییر مشهود نیست .

در هنگام عمل در فضای پشت صفاقی توموری بزرگ پر عروق موجود که تمام فضای بین دو ورقه مزانتر را پر کرده ولی روده سالم و تومور باستخوان ستون فقرات بقدری چسبندگی داشته است که عمل غیر قابل امکان بوده است ناچار عمل را ناتمام و بافتی برای آزمایش بافت برداری نموده و با آزمایشگاه میفرستند :

در آزمایش بافت شناسی بافتی پولیمورف بنظر رسید که در سلولهای مختلف و سلولهای اشترنبرک خیلی واضح ساخته شده است چیزی که در این بافت زیاد جلب نظر میکند وجود سلولهای ائوزینوفیل به مقدار زیاد است که در کمتر بافتی بدان برخورد کرده ایم . لذا جواب آزمایش به عنوان بیماری هوچکن با ساختمان عادی در تحت شماره ۵۴۳۲ برای آقای دکتر هنجن فرستاده شده است .

۵ - در ماه اردیبهشت ۱۳۲۶ بیماری بنام ع فرزند ا . ۳۲ ساله با علائم خاص سرطان روده در سرویس جراحی بیمارستان سینا به آقای دکتر عدل مراجعه و روز

۲۶/۲۶ عمل میشود پس از باز کردن شکم در روی روده کوچک تو موری باندازه يك نارنگی جلب نظر کرده غدد لنفاوی اطراف متورم. یکی از آنها را برای آزمایش به آزمایشگاه ارسال میدارند. چون مانعی در روده کوچک بود او را ایلئوستومی نموده اند.

در آزمایش بافتی که به آزمایشگاه ارسال شد تشخیصی به عنوان لنفو گرانولوماتوز باشکال سارکومی مشهور بوده است تشخیص در تحت شماره ۵۹۹۰ برای آقای دکتر عدل فرستاده شده است.

۶- در ۲۸/۱۲ از سرویس آقای دکتر عزیزی استاد دانشکده پزشکی بافتی با شرح کامل بالینی و کالبدگشائی آقای دکتر شفیعیان با آزمایشگاه میفرستند که در زیر عین آنرا می نگاریم.

بیمار بعلت درد ناحیه هیپو کوندراست و وجود اسیت به بیمارستان مراجعه نموده است. مدت بیماری (بر حسب گفته خود بیمار) ده روز است و پیش از آن هیچ نوع ناراحتی نداشته است. در سابقه مریض جز خود کشی شوهر و فوت سه کودک ۱-۲-۸ ماهه او چیز قابل توجهی دیده نمیشود. از اجاظ بالینی بیماری است مبتلا به اسیت آزاد و مختصری اپانشمان در قاعده ریتین. قلب سالم و کبد و طحال طبیعی بنظر می آیند. در پاها مختصری خیز بدون درد و سفید که در فشار گوده میگذارند دیده میشود، از اجاظ اینکه تشخیص علت مرض معلوم شده و تا حدی از تنگ نفس بیمار بکاهد از مایع اسیت پونکسیون بعمل آمد، مایع حاصل هموراژیک و منعقد نشده مستقیماً به آزمایشگاههای مختلفی فرستاده شده و جواب آزمایشگاه بقرار زیر است:

- ۱- ریوالتای مایع اسیت مثبت ۲- سینولوژی: چندین گلبول سرخ يك گلبول سفید چند هسته (در مقابل ۱۰ لنفوسیت و ۵ سلول اندوتلیال در هر میدان دید میکروسکوپی)
- ۳- باکتریولوژی در آزمایش مستقیم میکروبی دیده نشد. ۴- وجود زیادی سلولهای سوش هگاکاریوسیت، همو هیستيو بلاست، هموسیتو بلاست، مکالوپلاست لنفو بلاست
- ۵- در تجزیه ادرار چیز غیر طبیعی دیده نشد ۶- فرمول لوکوسیت خون بشرح زیر است: پولی نوکائر ۵۶. لنفوسیت ۳۲. مونوسیت ۱۰. ائوزینوفیل ۲. پلاسمو دیوم

مالاژیا واسپیروکت درخون دیده نشد ۷- در رادیوسکوپی ریتین و قاب چیز غیر طبیعی (در روزهای اول) دیده نشد ۸- واسرمان منفی ۹- اوره خون ۶۲۰ است .


۳ روز بعد از اولین پونکسیون، در ناحیه بزل علائم التهابی پیدا شد و بیمار از درد شدید این ناحیه شکایت داشت . پوست متورم شیه به پوست نارنج و قرمز رنگ باتورم شدیدی جاب نظر را اندوده از اجاظ اینک - عتوتی پیدا شده باشد دستور تزریق پنسیلین داده شد ولی متاسفانه با آنکه یک میلیون واحد پنی سیلین تزریق گردیده جز از بین رفتن تب فائده دیگری برای مریض نداشت و روز بروز هم حالت عمومی خراب تر شده و تنگ نفس شدیدی پیدا می کرد کم کم اپانشمان ریتین (خصوصاً سمت چپ) زیاد تر شد و ناچار به بزل شدیم . مایع بزل شده نیز مثل مایع اسیت همورازیک بود و نتیجه آزمایش بقرار زیر است .

۱- سیتولوژی : چندین گلبول سرخ و خبایی کم سلول اندوتال و تقریباً یک گلبول سفید چند هسته دره قابل . ۱- نفوسیت در هر میدان میکروسکوپی ۲- باکتریولوژیک : در آزمایش مستقیم میکروبی دیده نشده ۳- در حوزة میکروسکوپی چند میلیوسیت دیده میشود .

نتیجه آزمایش دستگاه تناسلی بقرار زیر است . در معاینه جسم رحم بزرگتر از طبیعی ، دردناک و باطراف چسبندگی دارد در طرف راست بیمار احساس درد زیادی می نماید . دهنه رحم در معاینه سفت تر از معمول متورم و مبتلا به اندوسروسیت و ضمناً گلوی رحم بطرف چپ منحرف شده است .

شرح کالبد شکافی - پس از باز کردن سینه و شکم مقداری زیاد مایع زرد رنگ مایل به قرمز و کدر از حفره صفاق و جنب خارج شد . در شکم سرتاسر سطح رودها تمام وسعت صفاق پارییتال و دیسرال پوشیده شده بود از دانه های خاکستری مایل بزر در رنگ با اندازه های یک عدس تا لوبیا که در بعضی نقاط بهم چسبیده و بلا کمی بزرگ درست کرده بخصوص در دو قسمت این دانه ها خبلی زیاد بود یکی در اطراف رحم و لوله ها بطوریکه تمام اعضاء تناسلی یک قسمت تو مور سفت درست کرده و دیگری در زاویه دوقونوزوژ نال ولی بخوبی نمیتوان اظهار نظر نمود که از کجا شروع شده .

این دانه‌ها به‌صفاق چسبیده و از آن بداخل احشاء نفوذ نکرده بود بطوریکه مخاط روده‌ها تماماً سالم و در داخل کبد و طحال و رحم هیچگونه عناصر غیرطبیعی مشاهده نشد. آدنوپاتی بهیچ وجه و جود ندات در ریه و جنب هر چند که مایع زیادی در جنب چپ وجود داشت ولی دانه‌ها خیلی کم و تنها جنب دیافراگماتیک را آزرده کرده بود، جنب راست و ریه‌ها سالم بود. قلب ضایعه نداشت از متاستازهای این دانه‌ها در هیچ محل اثری دیده نشده فقط در ضخامت جدار شکم در ناحیه انگوئینال راست و حتی در گرانولور همانطرف ضخامتی در حدود ۶ سانتیمتر جلب نظر می‌کند در میان این بافت سفت رنگهائی نظیر رنگهائی دانه‌های ناهبرده جلب توجه می‌کرد.



ش ۱۷- نمای بافت شناسی بافت شماره ۸۵۳۱ (بیمار آقای دکتر عزیزی)

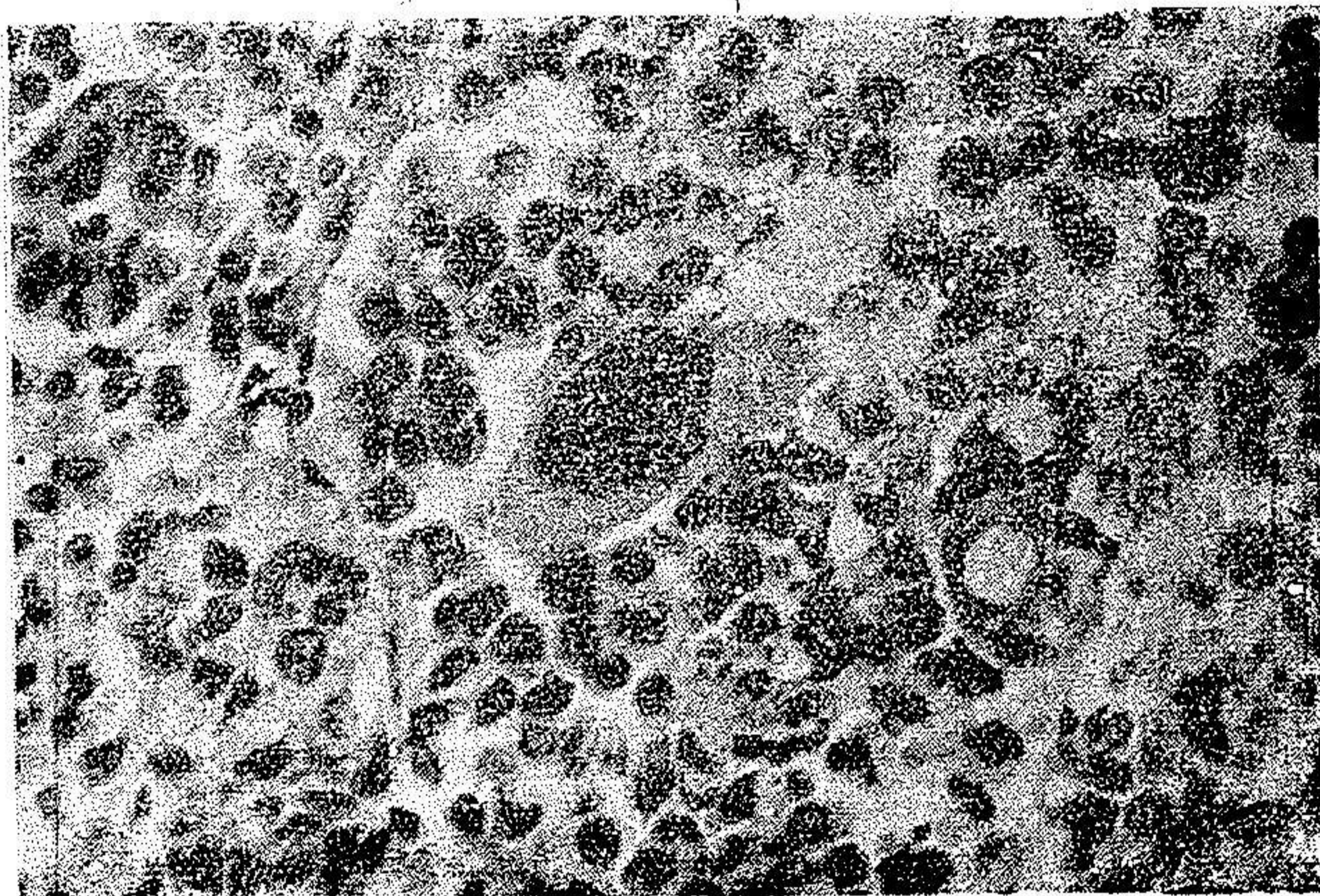
ساواپهانی که در این بافت جلب نظر می‌نمایند سلولهای هستند بولی مورف ولی اکثر ساواپها پر کروماتین و هسته آنها بزرگ و در حالت تقسیم میباشند و در داخل سینوسها را پر کرده اند

آزمایش بافت شناسی - در آزمایش بافت شناسی قطعات فرستاده شده ۲ نوع

بافت شناخته شد.

۱- يك بافتی پرسلول شیهه بساختمانهای لنفاوی که سلولهای آن پولیمورف دار

سلولهای لنفوسیت، پلاسموسیت، لنفوبلاست - سلولهای رتیکولر تشکیل یافته است در این بافت سلولهای اشترنبرک و سلولهای مانند آن بقدری زیاد است که در میدان دید ۵-۱۰ عدد از آنها را میشود دید وای چیزی که در اینجا بسیار جلب نظر میکند این است که سلولهای بافت اکثرشان درشت هسته شان بزرگ پر کروماتین میباشد و پادانه در دایره ای خوبی در بافت جلب نظر میکند، بعضی از سلولهای اشترنبرک خیلی درشت تر از حد معمول میباشد. ش ۱۷ ش ۱۸



ش ۱۸ نمای بافت شناسی بافت عکس ۱۷ با شماره قوی میکروسکوپ بیشتر سلولهای سلولهای رتیکولر و اشترنبرک هستند ولی کروماتین سلولها خیلی زیاد است در وسط يك سلول اشترنبرک بسیار درشت است

۲ - غده لنفاوی، فولیکولهای غده لنفاوی مراکز شان هی پر تروفی یافته ولی

سینوسهای آن خیلی گشاد شده و مملو از سلولهای پولیمورف هستند در داخل سینوسها

بعضی سلولها بقدری بزرگ هستند که هیچ شباهت به سلولهای اشترنبرک عادی ندارند

ولی سلولهای اشترنبرک عادی و سایر سلولهای میتوزیک و پرو کروماتین هم زیاد دیده میشود با

تغییرات بافتی نامبرده جواب آزمایش بنام لئفوگرا نواماتوز بدخیم سارکومی شکل

در تحت شماره ۸۵۳ جبهه آقای دکتر عزیزی فرستاده شد. ش ۱۷ ش ۱۸

## ۵- تغییرات خون در بیماری

تغییرات خون در بیماری هوچکین بسیار مهم و نمای آن با خون مبتلایان به اوسمی کاملاً متفاوت میباشد. چه در این بیماری هیچوقت عده لوکوسیتها مانند لوسمی زیاد نمیشود و اگر هم در بعضی موارد افزایشی یا بندنمای خون مانند خون لوسمی می یابوئید بیگاره و خون لوسمی لنفوئید مونوتن نمیباشد. بطور کلی تغییراتی را که خون و عناصر سلولی خون در بیماری هوچکین پیدا میکنند به دو دسته تقسیم میشوند

۱- تغییراتی که اغلب با بیماری همراه است ۲- تغییراتی که بطور استثنائی دیده میشوند

۱- تغییراتی که با بیماری همراه است. گلبول قرمز، در این بیماران وجود ندارد و اگر هم موجود باشد خیلی خفیف و سبک است. چیزی که گاهی در خون جلب نظر میکند پولی گلوبولی است که در بیماران بندرت دیده میشود « و یولا » به پولی گلوبولی اهمیت زیادی میدهد و معتقد است که بواسطه غلظت خون در اثر تعریق شدید پیش میآید پولی گلوبولی ممکنست مزمن و همیشگی و یا اتفافی باشد ولی باید دانست که در بیمارانی که در تهران آزمایش شده اند هیچوقت گلبول قرمز از ۶۰۰۰۰۰ بیشتر و از ۲/۵ میلیون کمتر نبوده است.

برخی از پزشکان معتقدند که گلبول قرمز در بیمارانی که ضعف دارند و یا آنکه پرمیباشند کاسته میشود ولی این قانون عمومیت ندارد و در بیماران ما صدق نمیکند. در بیمارانی که حالت عمومیشان خوب است ارزش گلوبولی آنها تقریباً طبیعی و یا ۸۰ - ۹۰ در صد طبیعی است. در هنگامی که انمی در بیماران نمایان میشود از نوع انمی های ثانویه وهی پوکروم میباشد و ارزش گلوبولی از یک کمتر و اگر بیمار دچار به کاشکسی شدیدی باشد ارزش گلوبولی به ۶۰ - ۷۰ درصد برسد. ارزش گلوبولی بالاتر از واحد استثنائی و زودگذر است ولی باید دانست که وجود پولی گلوبولی دلیل نیک خیمی مرض و انمی از شدت و سختی آن حکایت نمیکند و سند پیش بینی نیست. در موردیکه انمی موجودات انیزوسیتوز و گلوبولهای قرمز گرانولوفیلا مانتوز گاهی

در خون جلب نظر میکند.

پلاکت - در بیماری هوجکین افزایش پلاکت ها یکی از علائم مهم بیماری محسوب و عدد آنها به ۴۵۰ هزار و ۵۰۰ هزار وحتى ۹۶۰ هزار میرسد.

بون تیلاک (۱) بدین علامت اهمیت زیادی داده و آنرا یکی از دلایل تشخیص افتراقی سل از هوجکین میدانند زیرا بعقیده او در آدنوباتی های سلای پلاکت ها اینقدر افزایش نمی یابند.

گلوبول سفید - هی پرلوکوسیتوز خفیف - پالتوف و واگنر در این باره بسیار مطالعه نموده و معتقدند که اغلب مبتلایان هی پرلوکوسیتوز دارند و عدد لوکوسیت ها به ۱۵ - ۲۰ - ۲۵ هزار میرسد و ای در بیماران مورد مطالعه فقط در دو مورد عدد آنها ۱۲ و ۱۴ هزار دیده شده (بیمار آقای دکتر هنجن بیمار آقای دکتر اقبال). بر حسب بیمار و مرحله بیماری لوکوسیتوز غیر منظم و متغیر و بیشتر در مواردیکه مرض شدت می یابد پدیدار میگردد - لوکوسیتوز بیماری هوجکین را با لوکوسیتوز های بیماریهای مزمن میتوان تشبیه کرد. حال باید دانست که در چه بیماران و در چه مراحل بیماری لوکوسیتوز تشدید می یابد گوگزنهایم (۲) معتقد است که در موقعیکه عدد لنفاوی شروع به تورم مینماید لوکوسیتوز آشکار میشود ولی البته این فرضیه عمومیت ندارد چه ممکن است لوکوسیتوز های شدیدی در بیاریهایی که چندان خاصیت پیشروی ندارند مشاهده کرد و برعکس در اشکال شدید ممکن است که لوکوسیتوز موجود نباشد ولی آنچه را که در مطالعه خود مشاهده نموده ایم این است که لوکوسیتوز ارتباطی با تب ندارد و متناسب با مشی عمومی مرض نیست چه در بعضی بیماران مشاهده میکنیم که با پیشرفت بیماری لوکوسیتوز شدت می یابد و برخی دیگر که با ظهور علائم بیماری لوکوسیتوز موجود است یا پیشرفت بیماری از بین میرود.

فورمول لوکوسیتز - پولی نوکائوز نوتروفیلی - علامتی که موجب تشخیص هوجکین میشود و در حقیقت جزء صفات خاص بیماری بشماره پرود پولی نوکائوز نوتروفیلی میباشد که بنا بر عقیده اکثر پزشکان نسبت آنها ۷۴ درصد میرسد و در بیماران مورد

مطالعه ۸۰ و ۸۴ و ۸۵ درصد (بیمار آقای دکتر اقبال - آقای دکتر هنجن) میباشد. پولی - نوکلئوز نوتروفیلی حتی در مواقعی که عدۀ لوکوسیت ها هم زیاد نشده باشند دیده میشود. فرمول آرنت سمت چپ منحرف و هر قدر انحراف شدید تر باشد وخامت بیماری زیاد تر است.

انوزینوفیلی - اکثر پزشکان مانند فاوور و کارا به زیاد شدن انوزینوفیلیهای خون اهمیت زیادی داده و آنرا از علائم مهم بیماری میدانند و نسبت آنرا به ۲۴ در صد هم گوشزد نموده اند ولی انوزینوفیلی در بیماران مورد مطالعه هم از ۲ - ۳ در صد تجاوز نکرده فقط در دو مورد به ۴ درصد رسیده اند.

مونونوکلئر - نسبت انفوسیت ها نقصان می یابد هیچگاه زیادتر از طبیعی نمیشوند و بقدری این علامت عمومیت دارد که میتوان لنفوپنی را یکی از علائم خاص بیماری دانست.

۲- تغییراتی که استثنائاً دیده میشود - چنانکه شرح دادیم معمولاً در مبتلایان انمی وجود ندارد ولی باوجود این در بعضی موارد که مرض وخامت زیادی داشته باشد خون رنگ پریده میشود و عدۀ گلبولهای قرمز نقصان یافته و حتی به یک میلیون میرسد. اندکس کولوری متر یک مساوی یا کمی کمتر از واحد و میزان هموگلوبین هم ممکن است کمتر از طبیعی باشد. و در مواردی که ارزش گلبولی زیاد شود آنمی پر نی سی یوز و پولی کروماتوفیلی در خون جلب نظر میکند.

پلاکت - برخلاف آنچه که گفته شد ممکن است در بیماری هوچکین بجای سورپلاکتوز ترومبوپنی آشکار شود و بیمار دچار به خونریزی شدیدی گردد.

گلبول سفید - هی پر او کوسیتوز شدید - هی پر لوکوسیتوز شدید که در بیماران دیده میشود خیلی زود گذراست از این جهت است که نباید به یک مرتبه آزمایش خون اکتفا کرد و باید هر چند روز یک مرتبه آزمایش را تکرار کرد.

اوکی پنی - اگرچه در بیماران مورد مطالعه اغلب لوکوپنی موجود بوده است ولی عقیده پزشکان درباره اش یکسان نیست. برخی با نقصان شان مخالف و عدۀ دیگر عدۀ آنها را طبیعی میدانند.