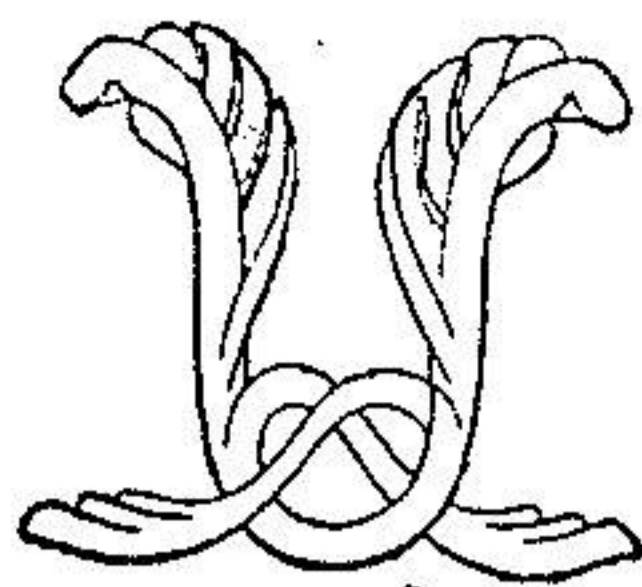


توانا بود، هر که دانا بود



نامه ما مانده
دانشکده پزشکی

سال سوم تیر و مرداد و شهریور ماه ۱۳۲۵ شماره ۱۰ و ۱۱ و ۱۲

درمان شناسی

درمان ذات‌الجنب چرکی با پنی سیلین

نگارش

دکتر نصرت‌الله عاملی

رئیس و جراح بیمارستان کودکان بنگاه نیکوکاری

در نوامبر ۱۹۴۳ ویلیام تیلت (۱) و همکارانش نتیجه درمان هشت بیمار مبتلا به ذات‌الجنب چرکی را با تزریق پنی سیلین داخل جنب (۲) در یکی از جلسات آکادمی پزشکی نیویورک شرح دادند و نشان دادند که نتایج خیلی خوبی میتوان بدون عمل جراحی بدست آورد و ثابت نمودند که پنی سیلین حتی تا ۷۲ ساعت بعد از تزریق داخل پرده جنب اثر خود را از دست نمیدهد و پنی سیلین را بایستی با مقدار زیادی سرم فیزیولوژیک مخلوط نمود تا پرده جنب را تحریک نکند.

طریقه که متخصصین فوق انتخاب نمودند بقرار ذیل است:

کشیدن چرک از داخل سینه تا مقدار ممکنه و تزریق ۳۰ تا ۴۰ هزار واحد

پنیسیلین حل شده در ۴۰ تا ۵۰ گرم سرم فیزیولوژیک این تزریق تاسه مرتبه تکرار میشود. فواصل تزریقات ۸ ساعت و تزریقات بیش از این مقدار و در فواصل کمتر لازم نیستند اکنون بشرح بیمارانی که شخصاً درمان نموده‌ام میپردازم. در سال ۱۳۲۴ هشت بیمار مبتلا به ذات‌الجنب چرکی به بیمارستان کودکان مراجعه نمودند که در ۵ نفر پنیسیلین استعمال گردید و سه نفر بدون کمک پنیسیلین درمان شدند از ۸ نفر بیمار در ۷ نفر میکرب بیماری پنوموкок بود و در يك نفر استافیلوکوک. شرح حال مختصر این ۸ بیمار به ترتیب ورود آنها در بیمارستان شرح داده میشود.

۱ - پروین ۳ ساله ذات‌الجنب چرکی پنوموкокسبک (۱) پس از ذات‌الریه (۲) پنج مرتبه پونکسیون شد و مقدار زیادی چرك خارج گردید ولی در حالت عمومی بیمار تغییری حاصل نشد در ۲۴/۲/۲۵ عمل دنده بری (۳) با درناژ بسته بعمل آمد و سولفامیدها نیز تجویز شدند.

در ۲۴/۳/۳۱ زخم بکلی التیام یافته و بیمار با بهبودی کامل مرخص شد.

۲ - فریده ۶ ساله ذات‌الجنب چرکی استافیلوکوکسبک در تاریخ ۲۴/۲/۲۴ بستری شد چون حالت بیمار خیلی سخت بود فوراً عمل شد (دنده بری) چرك زیاد در موقع عمل خارج شد و پانسمان هرروزه ترشح زیاد داشت و حالت عمومی بیمار روز بروز بدتر میشد در تاریخ ۲۴/۲/۲۵ يك درن باریك بلند در درن بزرگ گذارده شد و مقدار ۳۰۰۰ واحد پنیسیلین در ۲۰ سانتیمتر مکعب سرم فیزیولوژیک از راه لوله باریك داخل پرده جنب تزریق شد و هر دو درن با پنس بسته شد و اطراف دو لوله با پماد سولفانیلامید ۱۰٪ پانسمان شد تا پنیسیلین خارج ندرد پس از ۶ ساعت مجدداً پنیسیلین بهمین طریق تزریق گردید. از اینرو حالت عمومی بیمار روز بروز بهتر و چرك بزودی قطع شد در تاریخ ۲۴/۳/۲۴ با حالت عمومی خیلی خوب و ۲۵ کیلو وزن اضافه بر موقع ورود مرخص شد.

۳ - حسین ۶ ساله آمپیم پنوموкокسبک پس از ذات‌الریه با حالت عمومی خیلی ضعیف در تاریخ ۲۴/۴/۲۲ بستری گردید ۳ مرتبه پونکسیون شد در تاریخ ۲۴/۴/۱۹ دنده بری شد با درناژ بسته.

در تاریخ ۲۴/۵/۱۹ یعنی يك ماه پس از عمل با ۲۵ کیلو اضافه شدن وزن و حالت عمومی خیلی خوب مرخص شد.

سولفامیدها پس از عمل تجویز شده بود .

- ۴ - علی ۶ ساله با آمپیم پنومو ککسیک پس از ذات‌الریه بستری گردید در تاریخ ۲۴/۸/۶ عمل شد (دنده بری با درناژ بسته) سولفامید به بیمار داده شد در تاریخ ۱۲/۹/۲۴ با بهبودی کامل و با ۳ کیلو اضافه شدن وزن مرخص گردید .
- ۵ - اسدالله ۶ ساله با آمپیم پنومو ککسیک (همراه با ذات‌الریه) در تاریخ ۱۶/۸/۲۴ بستری گردید در ایام ۷ و ۱۸/۸/۲۴ ۱۵۰ هزار واحد پنسیلین بتدریج داخل عضله تزریق شد و در ۱۹/۸/۲۴ ۳۰۰۰۰ واحد داخل پرده جنب تزریق شد تب از ۲۰/۸/۲۴ قطع و بیمار در تاریخ ۱۲/۹/۲۴ با حالت عمومی خیلی خوب مرخص شد .
- ۶ - انانید ۲۵ سال ابتدا در تاریخ ۱۱/۵/۲۴ با تاریخچه دو ماه تب که با دارو های ضد مالاریائی معالجه شده بود به بیمارستان مراجعه مینماید حالت عمومی بیمار خیلی بد بود يك پلورزی آنکیسته در قسمت بالای ریه چپ وجود داشت که در چرک عده زیادی پنومو کک پیدا شد چرک کشیده شد و بجایش ۱۵۰۰۰۰ واحد پنسیلین در ۱۵ گرم سرم فیزیولوژیک تزریق گردید پس از ۶ ساعت مجدداً این عمل تکرار شد روز بعد تب قطع حالت عمومی بیمار زودی رو بهبودی رفت و دو ماه بعد که بیمار بعلت دیگری مراجعه نمود رادیو گرافی بعمل آمد و در رادیو گرافی سینه چیز غیر طبیعی مشاهده نشد .
- ۷ - ملوک ۲ ساله آمپیم پنومو ککسیک آنکیسته این بیمار فقط با تزریق داخل عضلانی پنسیلین ۱۰۰۰۰۰ واحد در دو روز درمان گردید .
- ۸ - حسین ۷ ساله این بیمار ابتداء در ۱۵ بهمن ۱۳۲۴ مراجعه نمود و پلورزی چرکی دو طرفی پنومو ککسیک داشت در طرف سطح مایع خیلی بالاتراز چپ و در پونکسیون چرک زیادی داشت چندین مرتبه هر دو طرف پونکسیون شدند ولی نتیجه مطلوبه حاصل نشد سپس تزریق داخل پرده جنب پنسیلین هر دفعه ۳۰۰۰۰ واحد دو دفعه بفاصله شش ساعت در سمت راست تزریق گردید و تزریق داخل عضلانی نیز تا ۲۰۰ هزار واحد بعمل آمد حالت عمومی بیمار خیلی زود رو به بهبودی رفت و پس از ۲۵ روز مرخص شد و در اینموقع امتحانات کلینیکی بنظر نمیآید که در هیچ طرف چرکی وجود داشته باشد .
- بیمار مجدداً در تاریخ ۲۹/۲/۲۵ مراجعه نمود و دیده شد که يك برآمدگی در

سمت چپ در زیر پوست وجود دارد و علائم يك ذات‌الجنب بزرگ در این سمت هویدا بود ولی سمت راست بنظر پاك می‌آمد.

دو ساعت پس از بستری شدن بیمار عمل پلوروتومی (۱) شد مقدار زیادی چرك خارج گردید در ناژ باز بعمل آمد و روز بعد پنی سیلین داخل پرده جنب تزریق شد تب بیمار روز بعد بکلی برید و چرك قطع گردید.

در تاریخ ۲۵/۳/۴ رادیوگرافی بعمل آمد در اینموقع سمت راست بکلی پاك و در سمت چپ نیز چركی وجود نداشت فقط کمی پرده جنب ضخیم بنظر می‌آمد.

نتیجه

پنی سیلین در درمان ذات‌الجنب چركی داروی مؤثری است و اگر بمقدار کافی در مقدار زیادی سرم فیزیولوژیک (یکهزار واحد در ده گرم سرم فیزیولوژیک) داخل پرده جنب تزریق گردد و رویهمرفته بقواصل ۶ تا ۸ ساعت دو تا سه مرتبه تکرار شود اغلب بیماران معالجه خواهند شد تزریق داخل عضلانی کافی نیست چنانکه در بیمار آخری ملاحظه شد در سمتی که داخل پرده جنب تزریق شده بود (سمت راست) بکلی معالجه نرید ولی در سمت چپ با آنکه ۲۰۰ هزار واحد داخل عضله تزریق شده بود پس از دو ماه مقدار زیادی چرك یافت شد تزریق داخل عضلانی فقط در هنگام امپی‌یم سین پنومونیک ممکن است مفید واقع شود.

پس از عمل دنده‌بری و در ناژ تزریق پنی سیلین داخل خفره چركی در تسریع بهبودی خیلی مؤثر است.