


توانا بودن کسکه دانا بود



نامه ما مانه  
دانشکده پزشکی

شماره ۷ و ۸ و ۹

سال دوم

بیماریهای دهان و دندان

مشاهدات بالینی در باب کشیدن دندان عقل

نهفته<sup>(۱)</sup>

نگارش

دکتر محمود سیاسی

استاد کرسی بیماریهای دهان در دانشکده دندان پزشکی

دندان نهفته دندانی است که داخل آرواره باقی مانده و با محیط دهان رابطه نداشته باشد.

بطور خلاصه کیسه پوشش و همبند<sup>(۲)</sup> که پوشش روی تاج را تشکیل داده و اطراف دندان را احاطه میکند مسدود مانده قدرت باز شدن و برقرار داشتن رابطه را با محیط دهانی نداشته باشد. اگر مدت بیرون آمدن دندان بتأخیر افتد و دندان در داخل آرواره مخفی بماند و بیرون نیاید سبب حوادث و عوارض میشود و بیرون آوردن و کشیدن آن بمشکلاتی برمیخورد.

موجبات نهفتگی دندان در داخل آرواره مربوط بچوانه های دندان و خود دندان و انساج و اعضای مجاور دندان نهفته و حالت همگانی بدن میباشد. خطرات ناشی از وجود دندانهای داخل آرواره یا مکانیکی است یا عصبی یا عفونی. بیرون آمدن دندانهای نهفته چه مستقیم انجام گیرد و یا غیر مستقیم از راه سائیدگی متمادی لته های آرواره که آنرا پوشانده است در هر دو صورت خطرات عفونی کیسه دندانی (۱) و عوارض حاصله از آن يك قسم میباشد. این نشانه موقعی دست میدهد که عفونت کیسه دندانی بر اثر ضربه یا دخالت دندان دیگر بی علت ظاهری یعنی از راه گردش خون حاصل شده باشد سوراخ شدن مخاط گوشت دندان یا مخاط سقف دهان (۲) و یا کف دهان (۳) عوارض عادی هستند که اهمیت چندان ندارد. ظهور يك کوسپید (۴) از سطح جوئنده دندان را در مخاط لته همیشه نباید دلیل بر بیرون آمدن تمام دندان دانست بلکه ممکن است بهمان حال باقی مانده اصلا تغییر نیابد التهاب کیسه دندان موقعی بروز میکند که سوراخی ولو خیلی ریز هم باشد کیسه دندان را با محیط دهان مربوط کند.

گاهی اتفاق میافتد که دندان نهفته علاوه بر سوراخ نمودن مخاط دهان سوراخهایی در گودال بینی (۵) یا جیب آرواره (۶) ایجاد نماید و در نتیجه التهاب گندزای پاشام مغز یا التهاب مخاط بینی (۷) یا التهاب جیب آرواره تولید میکند.

در مواقعی که بیماری درمان نگردد بسیار اتفاق میافتد که التهاب کیسه دندان موجب عفونت استخوان شود و این تورم در اطراف دندان باقی مانده بصورت مزمن در آید. این آماس استخوان (۸) عاقبت تولید دملهای عودکننده و ناسورهای دهان و بینی و جیبی و حتی پوستی مینماید. علت پیدایش ناسورهای پوستی آنست که چرك يك مسیر مارپیچی را در بافت یاخته اطراف آرواره پیموده بالاخره از راه پوست سر باز میکند.

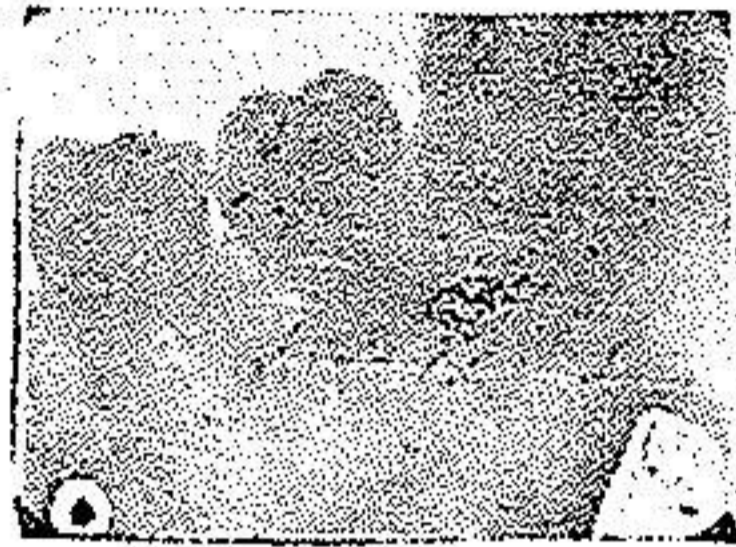پرتو نگاری همواره مکمل ضروری امتحانات بالینی و راهنمای درمانهای لازم میباشد بنابراین در صورت مشاهده عارضه باید فوری پرتو نگاری نمود تا قضیه کاملا واضح و آشکار گردد، و بالتیجه معالجه بیماری آسانتر شود. چون پرتو نگاری وضعیت

۱— sac dentaire. ۲— voûte palatin. ۳— plancher de la bouche.

۴— cuspide ۵— fosse nasale ۶— sinus maxillaire ۷— Rhinite

۸— Ostéite

قرار دندان و درجه احتقان و انحراف دندان و شکل و حجم تاج و ریشه هارا نشان میدهد پرتونگاریهائیکه اینجانب در این موارد نموده‌ام از فیلمهای داخل دهانی است ولی در صورت ترسیموس میتوان فیلم خارج دهانی بکار برد اگر فیلم را مابین دندانها در سطح جفت گیری و عمود بر محور دندانها قرار دهیم انحراف دندانها بهتر نمایان خواهد شد. بهترین درمان حوادث دندانهای داخل آرواره کشیدن آنهاست.



پرتونگاری شماره ۱

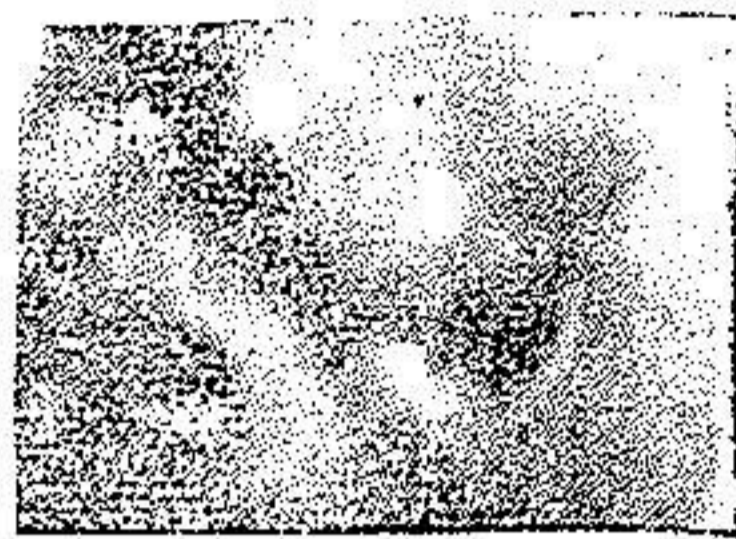دندان عقل پائین که بطور افقی در داخل آرواره قرار گرفته است

ما در اینجا از طرز عمل و بیرون آوردن و کشیدن دندانهای عقل پائین داخل آرواره که بیشتر اتفاق میافتد و نیز مشاهدات شخصی است گفتگو میکنیم. کشیدن دندانهای عقل پائین داخل آرواره مربوط به جراحی صغیر دهانی است اگر دندان بطور عمیق داخل آرواره قرار گرفته یا غیر طبیعی باشد یا اینکه عوارض عفونی و آماسی قبل از عمل و یا بعد از عمل داشته باشد ممکن است اشکالاتی ایجاد کند.

دندان ممکن است کمی داخل آرواره قرار گرفته باشد یعنی قسمتی از تاج آن بیرون باشد یا اینکه بطور کامل در داخل آرواره باشد در صورت اخیر ممکن است کاملاً در استخوان مخفی باشد و یا قسمتی از آن در استخوان مخفی و قسمت دیگر زیر مخاط باشد. هر اندازه دندان عقل در استخوان آرواره قرار گرفته و هر اندازه بطور غیر طبیعی قرار گرفته باشد کشیدن آن مشکلتر خواهد بود.

گاهی محور دندان عقل بطرف جلو و پائین منحرف شده و زمانی انحراف بقدری زیاد است که افقی میشود. نگارنده حالت افقی دندان عقل داخل آرواره را بیشتر مشاهده کرده است. در اینحالت افقی است که دندان عقل در موقع بیرون آمدن بسطح دیستال کرسی دوم دندان دوازده سالگی برمیخورد و داخل آرواره میماند (پرتونگاری شماره ۱ و ۲).

گاهی محور دندان داخل آرواره بطرف گونه منحرف شده و خیلی بندرت بطرف زبان میرود و زمانی بطرف عقب شاخه بالا رو آرواره زیرین انحراف پیدا میکند ولی بطور کلی هر قدر محور دندان از خط عمودی منحرف گردد کشیدن آن دندان مشکلتر میشود باینجهت است که انحراف سطح قدامی و جهت خط مورب خارجی و انحراف



پرتونگاری شماره ۲

پرتونگاری دندان عقل پائین که بطور افقی در داخل آرواره قرار گرفته است  
پرتونگاری قبل از بیرون آوردن دندان

بطرف عقب در سطح شاخه بالا رو آرواره و عمودی در صورتیکه دندان کاملاً داخل آرواره باشد مشکلترین حالات بوده و کشیدن این دندانها خالی از اشکال نیست .  
بیحسی موضعی و ناحیه ای و بیحسی عمومی بر حسب وضعیت دندان و انساج مجاور دندان قبل از کشیدن توصیه شده است .

اکنون شرح حال چهار بیمار که دارای دندانهای عقل داخل آرواره بودند و تحت نظر اینجانب درمان شده اند در زیر میآورد :

بیمار ۱ — آقای د. سی ساله . پزشك ارتش در تاریخ ۲۲ر۴ر۴ بیزشکخانه اینجانب رجوع کرد . بیمار اظهار میدارد که مدت یکماه است که سمت راست آرواره پائین در قسمت ناحیه دندان عقل حس ناراحتی شدید و درد مینماید . از چند روز پیش در دو روزها زیاد شده و آن ناحیه متورم میگردد. غذا خوردن و سخن گفتن او را برنج میافکند

جلسه اول در معاینه دهان و دندانها دهان درست باز نمیشود و مختصر ترسیموس وجود دارد ناحیه دندان عقل سمت راست آرواره پائین بدقت معاینه شد دندانها سالم و هیچ نوع پوسیدگی نداشت فقط در عقب دندان دوازده سالگی در روی لثه آماسی مشاهده میشود . دژیه های زیر زاویه فکی متورم و امتحان بوسیله سند وجود دندان عقل را ثابت نمود و معلوم شد که يك قسمت از آن بوسیله الیاف مخاطی پوشیده شده و سایر قسمتها در داخل آرواره بنظر میرسید . برای صحت تشخیص و دانستن وضع آن دندان دستور پرتونگاری داده شد (پرتونگاری شماره ۱) جلسه دوم در پرتونگاری دندان عقل پائین سمت راست بطور افقی داخل آرواره قرار گرفته بود

ولی این اختفا کامل نبود سطح جوته دندان تماس با سطح دیستال دندان آسیای دوم بود. قسمت مزیبال سطح جوته بطوق دندان آسیای دوم کاملاً چسبیده بود بطریقیکه يك قسمت از آن داخل آرواره بنظر میرسید. معمولاً در این حالات دندان آسیای دوم یعنی دندان دوازده سالگی را قبل از کشیدن دندان عقل بیرون میآورند. برای اینکه کشیدن این دندان سهلتر گردد



پرتو نگاری شماره ۳

پرتو نگاری ناحیه دندان عقل پائین پس از بیرون آوردن دندان عقل و دندان ۱۲ سالگی

و بمانعی بر نخورد ولی چون بیمار علاقه زیادی بنگاهداشتن دندان آسیای دوم داشت ناچار اینجانب دندان عقل را فقط بیرون آوردم. در این جلسه چون دهان کاملاً باز نمیشد و در ناحیه زاویه فك دژپه‌های لنگاوی کمی متورم بود تجویز کمپرس از خارج و شست و شوی گرم و ضد عفونی از داخل نمود.

جلسه سوم دوز بعد بیمار بهمرای یک نفر پزشك دیگر بپزشکخانه نگارنده رجوع کرد


**روش کار -** پس از مالش تتورید و تتورا کونیت دور دندان ولته اطراف بیدرنك در ناحیه دندان خرد يك آمپول نو کائین کور باسیل دوسانتیمتر مکعبی ۴۰٪ سوزن زدیم. چون بافت های اطراف محکم و باندازه کافی الیاف مخاطی داشت دو لوله پنبه در قسمت زبانی و گونه گذاشیم و با چاقوی جراحی لته و مخاط را بریدیم و استخوانهای اطراف لانه دندان مخصوصاً طرف دیستال را بوسیله فرزگی دو استوانه برداشتیم. پس از آن لانك دو کارپ را در سطح جانبی ما بین دندان کرسی دوم و دندان عقل برده و خواستم دندان را تکان داده بیرون آوریم. دندان خلع مفصل شد ولی تحذب سطح دیستال دندان آسیای دوم مانع از بیرون آمدنش شد. این بود که ناگزیر صفحه گرد سمپاده (۲) سر چرخ دندانهای زده فاصله سطح جانبی دودندان را چرخ نمودیم تا تحذب کاملاً از بین رفت و دندان از دندان آسیای دوم جدا شد. در آن موقع بوسیله لانك دو کارپ دندان را از پائین بیالا و از جلو بعقب حرکتی داده و با کلبتین مخصوصی دندان عقل بالا که دسته راست دارد دندان عقل پائین را با حرکت دورانی در آورده دندان در مجموعه دندانهای اینجانب ضبط است. شکل دندان

مخروطی و خیلی کوتاه‌ولی در عوض حجم آن زیاد بود . پس از کشیدن دندان به بیمار دستور داده شد که مراجعه کند . چون سطح دیستال دندان آسیای دوم سائیده شده و مینای آن از بین رفته بود و ممکن بود بعداً در ذناك و حساس شود . جلسه چهارم پس از اینکه زخم التیام پذیرفت يك روکش طلا بر دندان آسیای دوم گذارديم تا قسمت سائیدگنی ترمیم شود . اکنون يك سال می گذرد و بیمار کاملاً راحت است .

دانشجویان دندان پزشکی نیز حضور داشتند تا چگونگی کشیدن دندان مزبور را ببینند .

بیمار دوم — مردی ۲۸ ساله بواسطه ناراحتی و درد زیاد و آماس در سمت راست آرواره پائین ناحیه دندانهای آسیا بدانشکده دندان پزشکی مراجعه کرد .

در معاینه دندانها دندان آسیای دوم ، دندان دوازده سالگی ، مبتلی پوسیدگی عمیق و پولیت (۱) بود تفحص و تجسس (۲) در داخل حفره در ذناك بود . پوسیدگی سطح مزبال (۳) و دیستال را فرا گرفته دندان را کاملاً فاسد نموده بود . بیمار دردهای تحریک شده و هم دردهای خود بخود داشت ولی طبق اظهار بیمار دندان مزبور از چهار ماه قبل شروع بسوراخ شدن و پوسیده شدن نموده است در صورتیکه ناراحتی و سنگینی را از دو سال قبل در آن ناحیه حس مینموده است در عقب دندان آسیای دوم یا دندان دوازده سالگی مقدار کمی استخوان مانند برآمدگی يك دندان به طول دو میلیمتر و عرض يك میلیمتر نمایان بود قسمتهای دیگر دندان بوسیله مخاط و استخوان پوشیده شده بود .



پرتو نگاری شماره ۴

پرتو نگاری ناحیه دندان عقل پائین دندان در داخل آرواره فرار گرفته است .

جلسه اول — وضعیت و جهت بیرون آمدن آن ابداع پیدا نبود در بخش دندان سازی پرتو نگاری از دندان بیمار نمودیم . دندان عقل در داخل آرواره بطور افقی نمایان بود . اختلافی که با بیمار قبلی داشت این بود که دندان آسیای دوم این بیمار از دو طرف پوسیدگی عمیق داشت و قابل معالجه نبود و خود بیمار هم اصرار بکشیدن آن داشت . در جلسه اول دندان آسیای دوم کشیده شده و دستور داده شد که بیمار دو روز بعد برای کشیدن دندان عقل مراجعه کند . جلسه دوم — کشیدن این دندان آسانتر از بیمار قبلی صورت گرفت . چون دندان آسیبهای

مجاور یعنی دندان دوازده سالگی را کشیده بودیم و مانند بیمار سابق مانعی در بین نبود دندان بوسیله داویه دندان آسیای پائین کشیده شد. پس از کشیدن دندان چون در دانشکده دندان پزشکی این عمل اجرا شد و دستگاه پرتونگاری داشتیم يك پرتونگاری دیگر شد آرواره بحالت طبیعی درآمد و ریشه‌های دندان بکلی خارج شده بود. بیمار دوسه بار برای زخم بندی و شستشو رجوع کرد و اکنون زخم بکلی التیام یافته و حال مریض رضایتبخش است.

بیمار سوم — مردی ۳۵ ساله بواسطه ناراحتی و درد وآماس در ناحیه دندانهای آسیای پائین سمت چپ بپزشکخانه نگارنده رجوع کرد. بیمار به تریسموس مبتلی و از حیث غذا خوردن ناراحت بود بیمار از دو سال قبل اظهار میکرد که حس ناراحتی جزئی مینمود اخیرا ناراحتی بیشتر شده است ناحیه زاویه آرواره پائین سمت چپ متورم و مبتلی به استئوپروستیت از نوع ساده میبود. دهان را بوسیله دهان بازکن قدری باز نمودیم ناحیه دندان عقل متورم بود و مختصر دست زدن برای مریض طاقت فرسا بود. از دندان بیمار پرتونگاری بعمل آمد و وجود دندان عقل داخل آرواره نمایان گردید (پرتونگاری شماره ۴) روی دندان عقل کاملا گرفته و فقط قسمت کوسپیدهای مزیاال درطول دومیلیمتر نمایان بود.

جلسه اول — برش لثه و سرپوش مخاطی اجرا شد و شستشوی ضد عفونی لرم و کمپرس دستور داده شد. سه روز بعد بیمار مراجعه کرد. تریسموس از بین رفت وآماس بکلی بهبود یافته بود بیمار باخراج دندان تن دردناک و از آن پس مراجعه نمود.

بیمار چهارم — خانمی ۵۵ ساله در آذرماه ۱۳۱۹ بپزشکخانه اینجانب رجوع کرد. وی از طرف چپ آرواره پائین و ناحیه دندانهای آسیا و دندان عقل شکایت داشت طبق اظهار بیمار مدتی در بغداد بوده و پزشك مراجعه نموده است. تشخیص آماس آرواره و آماس مغز استخوان داده بودند سه سال پیش تمام دندانهایش را کشیده‌اند و یکدستگاه دندان مصنوعی گذاشته است. ناراحتی و درد و ورم کنونی از سه ماه قبل شروع شده و فعلا شدت کرده است.

جلسه اول — برای معاینه دقیق دندان هارا از دهان بیمار بیرون آوردیم و بوسیله سند و پنس و آئینه دهان بیمار و لثه را معاینه نمودیم. آثاری از دندان و ریشه هویدا نبود. دندانهای مصنوعی زخم و برش در دهان ایجاد نکرده بود که باعث آماس شود.

جلسه دوم — در درمانگاه دندانسازی دانشکده از سمت خارج دهان ناحیه دندانهای آسیا و عقل پرتونگاری شد. پرتونگاری وجود يك دندان عقل که عمیقا در داخل آرواره قرار گرفته بود نشان داد. این دندان بطور مایل و افقی مانند بیماران سابق در آرواره قرار نداشت بلکه غیر طبیعی بودن آن بواسطه عمیق بودنش بود برای بیرون آوردن دندان بیمار گفته شد که روز بعد بدانشکده مراجعه کند.

جلسه سوم — بیمار برای کشیدن دندان حاضر شد بوسیله نوکائین کو بازیل ۴٪ بیحسی انجام گرفت برش مخاط در ناحیه دندان عقل از يك سانتیمتر در عقب محل دندان آسیای دوم شروع کردیم و بطرف

محل دندان آسیای دوم بردیم . قطعه مخاطی را بوسیله روژین (۱) جدا نمودیم و به سوراخ کردن استخوان پرداختیم استخوان را بوسیله فرز تدیجا بردیم تا اینکه قسمتی از تاج دندان نمایان شد و کم کم منفذ استخوان را بزرگ کردیم تا سطح جونده دندان داخل آرواره نمایان شد و چون خرده های استخوان چرخ شده بوسیله فرز در حفره جمع بود بوسیله شستشوی با سرم فیزیولوژی نیم گرم بوسیله آبدوزك آن را خارج کردیم و برای آنکه درست اطراف دندان و خسود دندان نمایان شود بوسیله مایه (۱) و گوژ (۲) مقدار کمی استخوان لانه دندانی که دور دندان را گرفته بود برداشتیم تا تاج دندان کاملاً نمایان شد بعداً دندان را بوسیله الواتور حرکت خلع مفصل بطرف بالا و عقب بردیم . دندان کمی تکان خورد و بوسیله کلبتین مخصوص دندان عقل بیرون کشیده شد بعداً جدارهای استخوان و مخاط را بوسیله کورت صاف کردیم و قطعات متحرک و برجسته را بوسیله فرز برداشتیم و بعد با سرم فیزیولوژی زخم را شستشو داده جای عمل را بخیه گزاردیم چون اغلب پس از دندان کشیهای مشکل و اینگونه عملیات مشاهده کرده ایم که الیاف مخاطی جدا شده روی محل عمل را پوشانده و فشارگونه هم برای این عمل پوشش و التیام زخم مینماید در اینجا قنبله هم در حفره گذاشته شد . چون خون کاملاً منعقد شد و حفره را پر کرد در بعضی اوقات که قطعات مخاطی طویل و زخم کاملاً باز است بایستی دوبخیه یکی در قسمت قدامی و دیگری در فضا گاه عقب دندانی نمود . شستشوی ضد عفونی گرم به بیمار دستور داده شد و چون بیمار شکایت از درد داشت باو دستور داده شد که کیسه یخ دوسه مرتبه در روز مدت نیمساعت در روی گونه نزدیک زاویه فك بگذارد اینکار جلوگیری از آماس پس از عمل را هم مینماید . دندان بیمار نزد اینجانب در مجموعه دندان ضبط است دندانی است که دارای ریشه کوتاه و تاج دندان کلفت و شکل مخروطی است . پس از سه هفته جای زخم صاف و پس از سه ماه حفره های استخوان پر شد و بیمار کاملاً راحت است .

نگارنده مشاهدات زیادی که از کشیدن دندانهای عقل داخل آرواره داشته

است عوارض و عواقب زیر را بیشتر مشاهده نموده است :

۱- آماس بافت یاخته ای دور دندان مخصوصاً وقتیکه قسمت قدامی و یا ناحیه کف دهان را شامل شده باشد گاهی پنج یا شش روز طول میکشد و یا شستشوی گرم دهانی بوسیله جوشانده خطمی و کلرات دو پطاس درمان میگردد .

۲- درد ناحیه لانه دندان را داروهای بیحس کننده مانند خمیر یدو فرمه (۳) یا اسکور و فرمه (۴) یا خمیر کوتترالژین (۲) یا کوکائین گلیسرین که در داخل لانه دندان قرار میدادیم از بین میبردیم .

۳ - چرك آ مدن موضعی که بواسطه دیر التیام زیر فتن جای زخم پیدا میشود. این چرك کردن گاهی مدت سه الی چهار هفته و اکنشهای آماسی ایجاد میگردد مثلاً گاهی آماس زیاد آن ناحیه وزمانی بسته شدن فکین (۱) و گاهی خارج شدن چرك از لانه دندانی را عارض میشود و بیشتر این عوارض پس از تجسس معلوم میشود که در نتیجه شکسته شدن يك قسمت از لانه دندانی در موقع ضربه عمل بوده است که بعد انکروز (۲) شده است و پس از برداشتن آن قطعات و تراش دانه‌ها و قسمت‌های کوچک استخوانهای مرده زخم التیام زیر فته و چرك از بین رفته و بیمار بهبود پیدا میگردد.

مؤلفین و مصنفین يك عارضه دیگر هم ذکر نموده‌اند و آن عبارتست :

۴ - کشیدن یا قطع عصب دندانی پائین و ضربه در روی آن است در موقعیکه عصب دندانی ما بین ریشه‌ها عبور کند یا اینکه از داخل ریشه‌های دندان کشیده شد عبور کند در این صورت تولید دردهای عصبی یا بیحسی آن ناحیه را مینماید و عقیده دارند پس از چند ماه بیمار بهبود پیدا میکند.

۱ - trismus    ۲ - necrose