

چشم پزشکی

از کارهای بخش چشم پزشکی
بیمارستان فارابی

التهاب پی بینائی^(۱) و درمان آن

نقارش

آقای دکتر عباس ح. حریری

و

آقای پرفسور محمد قلی شمس

دستیار بخش چشم پزشکی
بیمارستان فارابی.

استاد کرسی چشم پزشکی در دانشکده پزشکی
رئیس بخش چشم پزشکی بیمارستان فارابی

پوشیده نیست که التهاب پی بینائی بعلم گوناگون از قبیل کوفت و عفونت و الکلیسم تولید میشود و هر یک را درمان مخصوصی است ولی چون هر یک از این بیماریها مدتی مدید احتیاج بمداوا دارد ممکن است بعلت کمی فرصت بضمور پی بینائی و کوری منجر شود.

بنا بر این نخست بساید بدرمان این عارضه پرداخت و سپس بهنگام فرصت درمان علت اصلی بیماری را آغاز کرد.

ساریون^(۲) در بخش چشم پزشکی لیون بیمارانی که بالتهاب پی بینائی دچار بوده اند و اتفاقاً بعمل جراحی بینی نیازمند گردیده اند تحت نظر گرفته و مشاهده کرده است که دید بیمار پس از جراحی داخل بینی رو بتزاید رفته است. این نتیجه اتفاقی ساریون و سایر همکارانش مانند روله^(۳) و کلرا^(۴) را بکنجکاوی و داشت و از بررسیها خود چنین نتیجه گرفتند که التهاب پی بینائی با برداشتن دم کر نه وسطی^(۵) و یا

۱- nevríte optique ۲- Sarignon ۳- Rollet ۴- Colera

۵- Cornet moyen

پولپ^(۱) و یا باز کردن حفره های اطراف چشم و تهویه مخاط بهبود حاصل کرده است.

عده دیگر عقیده دارند که نتیجه اتفاقی عمل ساریون بخونروی هنگام عمل مربوط بوده است و رفع احتمال موجب ازدیاد دید بیمار شده است.

پرفسور برتن^(۲) و شمس و سپس گیرمن^(۳) و شمس این بررسیها را دنبال کردند و تحقیقات کافی بعمل آوردند و مشاهده کردند که فشار سرخک مرکزی شبکیه چهل و یکتن از چهل و سه تن بیمار یکه تحت عمل جراحی درون بینی قرار گرفته اند تغییر یافته است بدین معنی که در ۹۲٪ موارد از فشار سرخک مرکزی کاسته شده و برای مدت زمانی بدانگونه باقی مانده است و نیز در ۴۴٪ موارد فشار سرخک مرکزی سخت بالا رفته و سپس فوراً کم شده و آن حالت باقی مانده است.

ار حاصل این بررسیها چنین دریافتند که بر اثر جراحی درون بینی فشار سرخک مرکزی شبکیه تغییر میکند و پائین میآید.

پرفسور ورمس^(۴) و شمس در دنباله این تحقیقات تجارب بسیاری بعمل آورده مشاهده کرده اند که هر بیمار مبتلی به التهاب پی بینائی به اسپاسم^(۵) و ازدیاد فشار

سرخک مرکزی شبکیه نیز دچار است و بهمین علت پی بینائی از غذا محروم مانده پڑ مرده میشود و سر انجام صغر مییابد.

باین تجارب نظریه ساریون که بهبود التهاب پی بینائی را بر اثر تهویه حفره های نزدیک چشم میدانست رد میشود بعلاوه از بررسیهاییکه در بیمارستان فارابی بعمل آمده است و از گزارشهای بعدی چنین بر میآید که حتی بیمار چند ثانیه پس از عمل بر کر نه وسطی بوسیله الکتروکواگولاسیون دید یافته است و این خود دلیل بر رد عقیده ساریون است زیرا اگر التهاب پی بینائی در دنباله التهاب کهنه جیب^(۶) باشد چند روزی لازمست تا بر اثر تهویه التهاب رافع کند.

امادر باب نظریه بعضی از دانشمندان که احتمال مخاط جیب را مسبب این بیماری دانسته اند و رفع آنرا دلیل بهبود میدانند باز شرح حال بیماران ما که مورد عمل قرار گرفته اند و هنگام جراحی هیچ نوع خونروی نداشتند بخوبی ثابت میکند که این نظریه هم قابل پذیرفتن نیست. ولی بهر حال فشار سرخک مرکزی مبتلی بالتهاب پی بینائی و التهاب قسمت و راه آن^(۷) زیاد است. این نکته علاوه بر تجارب پرفسور ورمس و شمس

۱- polype ۲- Bertin ۳- Guillermin ۴- Worms ۵- spasme

۶- sinusite ۷- nevríte rétro-bulbaire

در بیمارستان فارابی نیز با ثبات رسید. علت بهبود آنستکه جراحی درون بینی بر سمپاتیک اثر میکند و باعث پائین آمدن فشار سرخرک مرکزی شکبیه میشود.

چنانکه بطور تفصیل تذکار خواهیم داد بینی را مرکز سمپاتیک پاره‌ای از اندامها میدانند. و این موضوع از لحاظ کالبدشناسی و درمانشناسی، با ثبات رسیده است. اعتدال کار آنها مربوط به سلامتی بینی میباشد. بطور خلاصه میتوان گفت: جراحی درون بینی سبب از بین رفتن اسپاسم شده و بهالج سه پاتیک منجر میگردد و در نتیجه

اتساع عروق^(۱) تولید میشود و بر اثر آن اختلالات بینایی یعنی بیحسی رشته‌های

ماکولر^(۲) که در نتیجه عدم تغذیه موقت تولید شده از میان میرود و بطوریکه مشاهده

شده است دید بیمار دیر یا زود و حتی در ظرف چند ثانیه برگشته رو با افزایش میرود.

برای تأیید این مدعا بشرح دلایل زیر میپردازد:

۱ - پیش از عمل فشار سرخرک مرکزی شکبیه همیشه زیاد است و پس از عمل کم میشود (گیرمن و شمس)

۲ - پیش از عمل یکحال انقباض عروق^(۳) وجود دارد که پس از عمل رگگ کشائی شروع میشود.

۳ - تأثیر عمل فوری است (حتی چند ثانیه بعد از عمل) دید بیمار بسرعت رو بهبود رفته تقریباً طبیعی میشود.

۴ - با این عمل مقداری از رشته‌های سمپاتیک مشترک بینی و چشم بریده و کنده میشود و در نتیجه سمپاتیک فالج میگردد و تعادل پی‌های نباتی^(۴) برقرار و اختلالات برطرف میشود. بنابراین با رعایت آنکه هر نوع عمل جراحی درون بینی از فشار سرخرگ مرکزی شکبیه میکاهد و نوریت فشار سرخرگ مرکزی را بالا میبرد. بشرح یکرشته از کارهائیکه در بیمارستان فارابی انجام شده است میپردازد.

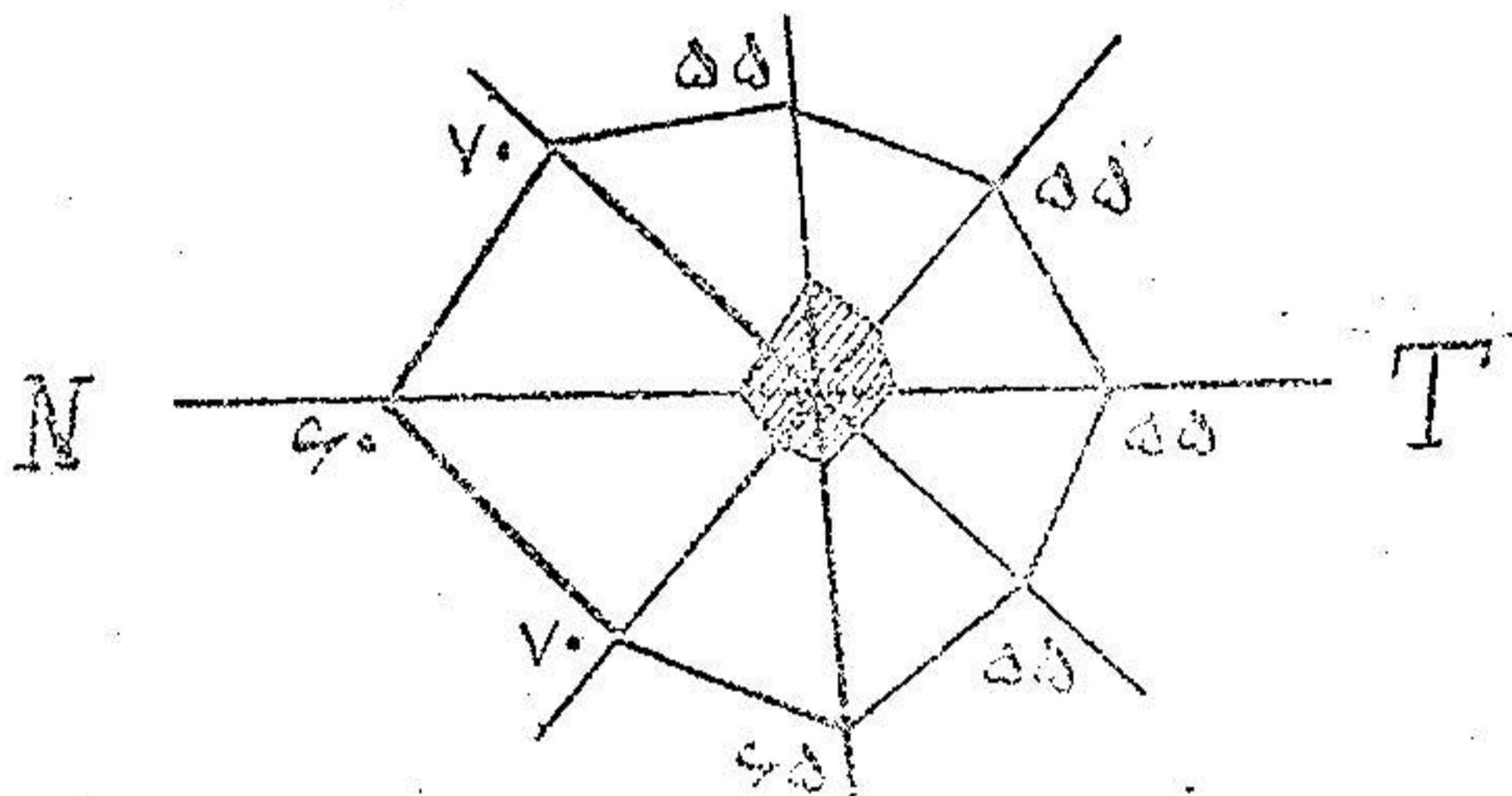
مشاهدات

۱ - م. ۱ - ۴ - ۵ - ۶ - ۷ - ۸ - ۹ - ۱۰ - ۱۱ - ۱۲ - ۱۳ - ۱۴ - ۱۵ - ۱۶ - ۱۷ - ۱۸ - ۱۹ - ۲۰ - ۲۱ - ۲۲ - ۲۳ - ۲۴ - ۲۵ - ۲۶ - ۲۷ - ۲۸ - ۲۹ - ۳۰ - ۳۱ - ۳۲ - ۳۳ - ۳۴ - ۳۵ - ۳۶ - ۳۷ - ۳۸ - ۳۹ - ۴۰ - ۴۱ - ۴۲ - ۴۳ - ۴۴ - ۴۵ - ۴۶ - ۴۷ - ۴۸ - ۴۹ - ۵۰ - ۵۱ - ۵۲ - ۵۳ - ۵۴ - ۵۵ - ۵۶ - ۵۷ - ۵۸ - ۵۹ - ۶۰ - ۶۱ - ۶۲ - ۶۳ - ۶۴ - ۶۵ - ۶۶ - ۶۷ - ۶۸ - ۶۹ - ۷۰ - ۷۱ - ۷۲ - ۷۳ - ۷۴ - ۷۵ - ۷۶ - ۷۷ - ۷۸ - ۷۹ - ۸۰ - ۸۱ - ۸۲ - ۸۳ - ۸۴ - ۸۵ - ۸۶ - ۸۷ - ۸۸ - ۸۹ - ۹۰ - ۹۱ - ۹۲ - ۹۳ - ۹۴ - ۹۵ - ۹۶ - ۹۷ - ۹۸ - ۹۹ - ۱۰۰ - ۱۰۱ - ۱۰۲ - ۱۰۳ - ۱۰۴ - ۱۰۵ - ۱۰۶ - ۱۰۷ - ۱۰۸ - ۱۰۹ - ۱۱۰ - ۱۱۱ - ۱۱۲ - ۱۱۳ - ۱۱۴ - ۱۱۵ - ۱۱۶ - ۱۱۷ - ۱۱۸ - ۱۱۹ - ۱۲۰ - ۱۲۱ - ۱۲۲ - ۱۲۳ - ۱۲۴ - ۱۲۵ - ۱۲۶ - ۱۲۷ - ۱۲۸ - ۱۲۹ - ۱۳۰ - ۱۳۱ - ۱۳۲ - ۱۳۳ - ۱۳۴ - ۱۳۵ - ۱۳۶ - ۱۳۷ - ۱۳۸ - ۱۳۹ - ۱۴۰ - ۱۴۱ - ۱۴۲ - ۱۴۳ - ۱۴۴ - ۱۴۵ - ۱۴۶ - ۱۴۷ - ۱۴۸ - ۱۴۹ - ۱۵۰ - ۱۵۱ - ۱۵۲ - ۱۵۳ - ۱۵۴ - ۱۵۵ - ۱۵۶ - ۱۵۷ - ۱۵۸ - ۱۵۹ - ۱۶۰ - ۱۶۱ - ۱۶۲ - ۱۶۳ - ۱۶۴ - ۱۶۵ - ۱۶۶ - ۱۶۷ - ۱۶۸ - ۱۶۹ - ۱۷۰ - ۱۷۱ - ۱۷۲ - ۱۷۳ - ۱۷۴ - ۱۷۵ - ۱۷۶ - ۱۷۷ - ۱۷۸ - ۱۷۹ - ۱۸۰ - ۱۸۱ - ۱۸۲ - ۱۸۳ - ۱۸۴ - ۱۸۵ - ۱۸۶ - ۱۸۷ - ۱۸۸ - ۱۸۹ - ۱۹۰ - ۱۹۱ - ۱۹۲ - ۱۹۳ - ۱۹۴ - ۱۹۵ - ۱۹۶ - ۱۹۷ - ۱۹۸ - ۱۹۹ - ۲۰۰ - ۲۰۱ - ۲۰۲ - ۲۰۳ - ۲۰۴ - ۲۰۵ - ۲۰۶ - ۲۰۷ - ۲۰۸ - ۲۰۹ - ۲۱۰ - ۲۱۱ - ۲۱۲ - ۲۱۳ - ۲۱۴ - ۲۱۵ - ۲۱۶ - ۲۱۷ - ۲۱۸ - ۲۱۹ - ۲۲۰ - ۲۲۱ - ۲۲۲ - ۲۲۳ - ۲۲۴ - ۲۲۵ - ۲۲۶ - ۲۲۷ - ۲۲۸ - ۲۲۹ - ۲۳۰ - ۲۳۱ - ۲۳۲ - ۲۳۳ - ۲۳۴ - ۲۳۵ - ۲۳۶ - ۲۳۷ - ۲۳۸ - ۲۳۹ - ۲۴۰ - ۲۴۱ - ۲۴۲ - ۲۴۳ - ۲۴۴ - ۲۴۵ - ۲۴۶ - ۲۴۷ - ۲۴۸ - ۲۴۹ - ۲۵۰ - ۲۵۱ - ۲۵۲ - ۲۵۳ - ۲۵۴ - ۲۵۵ - ۲۵۶ - ۲۵۷ - ۲۵۸ - ۲۵۹ - ۲۶۰ - ۲۶۱ - ۲۶۲ - ۲۶۳ - ۲۶۴ - ۲۶۵ - ۲۶۶ - ۲۶۷ - ۲۶۸ - ۲۶۹ - ۲۷۰ - ۲۷۱ - ۲۷۲ - ۲۷۳ - ۲۷۴ - ۲۷۵ - ۲۷۶ - ۲۷۷ - ۲۷۸ - ۲۷۹ - ۲۸۰ - ۲۸۱ - ۲۸۲ - ۲۸۳ - ۲۸۴ - ۲۸۵ - ۲۸۶ - ۲۸۷ - ۲۸۸ - ۲۸۹ - ۲۹۰ - ۲۹۱ - ۲۹۲ - ۲۹۳ - ۲۹۴ - ۲۹۵ - ۲۹۶ - ۲۹۷ - ۲۹۸ - ۲۹۹ - ۳۰۰ - ۳۰۱ - ۳۰۲ - ۳۰۳ - ۳۰۴ - ۳۰۵ - ۳۰۶ - ۳۰۷ - ۳۰۸ - ۳۰۹ - ۳۱۰ - ۳۱۱ - ۳۱۲ - ۳۱۳ - ۳۱۴ - ۳۱۵ - ۳۱۶ - ۳۱۷ - ۳۱۸ - ۳۱۹ - ۳۲۰ - ۳۲۱ - ۳۲۲ - ۳۲۳ - ۳۲۴ - ۳۲۵ - ۳۲۶ - ۳۲۷ - ۳۲۸ - ۳۲۹ - ۳۳۰ - ۳۳۱ - ۳۳۲ - ۳۳۳ - ۳۳۴ - ۳۳۵ - ۳۳۶ - ۳۳۷ - ۳۳۸ - ۳۳۹ - ۳۴۰ - ۳۴۱ - ۳۴۲ - ۳۴۳ - ۳۴۴ - ۳۴۵ - ۳۴۶ - ۳۴۷ - ۳۴۸ - ۳۴۹ - ۳۵۰ - ۳۵۱ - ۳۵۲ - ۳۵۳ - ۳۵۴ - ۳۵۵ - ۳۵۶ - ۳۵۷ - ۳۵۸ - ۳۵۹ - ۳۶۰ - ۳۶۱ - ۳۶۲ - ۳۶۳ - ۳۶۴ - ۳۶۵ - ۳۶۶ - ۳۶۷ - ۳۶۸ - ۳۶۹ - ۳۷۰ - ۳۷۱ - ۳۷۲ - ۳۷۳ - ۳۷۴ - ۳۷۵ - ۳۷۶ - ۳۷۷ - ۳۷۸ - ۳۷۹ - ۳۸۰ - ۳۸۱ - ۳۸۲ - ۳۸۳ - ۳۸۴ - ۳۸۵ - ۳۸۶ - ۳۸۷ - ۳۸۸ - ۳۸۹ - ۳۹۰ - ۳۹۱ - ۳۹۲ - ۳۹۳ - ۳۹۴ - ۳۹۵ - ۳۹۶ - ۳۹۷ - ۳۹۸ - ۳۹۹ - ۴۰۰ - ۴۰۱ - ۴۰۲ - ۴۰۳ - ۴۰۴ - ۴۰۵ - ۴۰۶ - ۴۰۷ - ۴۰۸ - ۴۰۹ - ۴۱۰ - ۴۱۱ - ۴۱۲ - ۴۱۳ - ۴۱۴ - ۴۱۵ - ۴۱۶ - ۴۱۷ - ۴۱۸ - ۴۱۹ - ۴۲۰ - ۴۲۱ - ۴۲۲ - ۴۲۳ - ۴۲۴ - ۴۲۵ - ۴۲۶ - ۴۲۷ - ۴۲۸ - ۴۲۹ - ۴۳۰ - ۴۳۱ - ۴۳۲ - ۴۳۳ - ۴۳۴ - ۴۳۵ - ۴۳۶ - ۴۳۷ - ۴۳۸ - ۴۳۹ - ۴۴۰ - ۴۴۱ - ۴۴۲ - ۴۴۳ - ۴۴۴ - ۴۴۵ - ۴۴۶ - ۴۴۷ - ۴۴۸ - ۴۴۹ - ۴۵۰ - ۴۵۱ - ۴۵۲ - ۴۵۳ - ۴۵۴ - ۴۵۵ - ۴۵۶ - ۴۵۷ - ۴۵۸ - ۴۵۹ - ۴۶۰ - ۴۶۱ - ۴۶۲ - ۴۶۳ - ۴۶۴ - ۴۶۵ - ۴۶۶ - ۴۶۷ - ۴۶۸ - ۴۶۹ - ۴۷۰ - ۴۷۱ - ۴۷۲ - ۴۷۳ - ۴۷۴ - ۴۷۵ - ۴۷۶ - ۴۷۷ - ۴۷۸ - ۴۷۹ - ۴۸۰ - ۴۸۱ - ۴۸۲ - ۴۸۳ - ۴۸۴ - ۴۸۵ - ۴۸۶ - ۴۸۷ - ۴۸۸ - ۴۸۹ - ۴۹۰ - ۴۹۱ - ۴۹۲ - ۴۹۳ - ۴۹۴ - ۴۹۵ - ۴۹۶ - ۴۹۷ - ۴۹۸ - ۴۹۹ - ۵۰۰ - ۵۰۱ - ۵۰۲ - ۵۰۳ - ۵۰۴ - ۵۰۵ - ۵۰۶ - ۵۰۷ - ۵۰۸ - ۵۰۹ - ۵۱۰ - ۵۱۱ - ۵۱۲ - ۵۱۳ - ۵۱۴ - ۵۱۵ - ۵۱۶ - ۵۱۷ - ۵۱۸ - ۵۱۹ - ۵۲۰ - ۵۲۱ - ۵۲۲ - ۵۲۳ - ۵۲۴ - ۵۲۵ - ۵۲۶ - ۵۲۷ - ۵۲۸ - ۵۲۹ - ۵۳۰ - ۵۳۱ - ۵۳۲ - ۵۳۳ - ۵۳۴ - ۵۳۵ - ۵۳۶ - ۵۳۷ - ۵۳۸ - ۵۳۹ - ۵۴۰ - ۵۴۱ - ۵۴۲ - ۵۴۳ - ۵۴۴ - ۵۴۵ - ۵۴۶ - ۵۴۷ - ۵۴۸ - ۵۴۹ - ۵۵۰ - ۵۵۱ - ۵۵۲ - ۵۵۳ - ۵۵۴ - ۵۵۵ - ۵۵۶ - ۵۵۷ - ۵۵۸ - ۵۵۹ - ۵۶۰ - ۵۶۱ - ۵۶۲ - ۵۶۳ - ۵۶۴ - ۵۶۵ - ۵۶۶ - ۵۶۷ - ۵۶۸ - ۵۶۹ - ۵۷۰ - ۵۷۱ - ۵۷۲ - ۵۷۳ - ۵۷۴ - ۵۷۵ - ۵۷۶ - ۵۷۷ - ۵۷۸ - ۵۷۹ - ۵۸۰ - ۵۸۱ - ۵۸۲ - ۵۸۳ - ۵۸۴ - ۵۸۵ - ۵۸۶ - ۵۸۷ - ۵۸۸ - ۵۸۹ - ۵۹۰ - ۵۹۱ - ۵۹۲ - ۵۹۳ - ۵۹۴ - ۵۹۵ - ۵۹۶ - ۵۹۷ - ۵۹۸ - ۵۹۹ - ۶۰۰ - ۶۰۱ - ۶۰۲ - ۶۰۳ - ۶۰۴ - ۶۰۵ - ۶۰۶ - ۶۰۷ - ۶۰۸ - ۶۰۹ - ۶۱۰ - ۶۱۱ - ۶۱۲ - ۶۱۳ - ۶۱۴ - ۶۱۵ - ۶۱۶ - ۶۱۷ - ۶۱۸ - ۶۱۹ - ۶۲۰ - ۶۲۱ - ۶۲۲ - ۶۲۳ - ۶۲۴ - ۶۲۵ - ۶۲۶ - ۶۲۷ - ۶۲۸ - ۶۲۹ - ۶۳۰ - ۶۳۱ - ۶۳۲ - ۶۳۳ - ۶۳۴ - ۶۳۵ - ۶۳۶ - ۶۳۷ - ۶۳۸ - ۶۳۹ - ۶۴۰ - ۶۴۱ - ۶۴۲ - ۶۴۳ - ۶۴۴ - ۶۴۵ - ۶۴۶ - ۶۴۷ - ۶۴۸ - ۶۴۹ - ۶۵۰ - ۶۵۱ - ۶۵۲ - ۶۵۳ - ۶۵۴ - ۶۵۵ - ۶۵۶ - ۶۵۷ - ۶۵۸ - ۶۵۹ - ۶۶۰ - ۶۶۱ - ۶۶۲ - ۶۶۳ - ۶۶۴ - ۶۶۵ - ۶۶۶ - ۶۶۷ - ۶۶۸ - ۶۶۹ - ۶۷۰ - ۶۷۱ - ۶۷۲ - ۶۷۳ - ۶۷۴ - ۶۷۵ - ۶۷۶ - ۶۷۷ - ۶۷۸ - ۶۷۹ - ۶۸۰ - ۶۸۱ - ۶۸۲ - ۶۸۳ - ۶۸۴ - ۶۸۵ - ۶۸۶ - ۶۸۷ - ۶۸۸ - ۶۸۹ - ۶۹۰ - ۶۹۱ - ۶۹۲ - ۶۹۳ - ۶۹۴ - ۶۹۵ - ۶۹۶ - ۶۹۷ - ۶۹۸ - ۶۹۹ - ۷۰۰ - ۷۰۱ - ۷۰۲ - ۷۰۳ - ۷۰۴ - ۷۰۵ - ۷۰۶ - ۷۰۷ - ۷۰۸ - ۷۰۹ - ۷۱۰ - ۷۱۱ - ۷۱۲ - ۷۱۳ - ۷۱۴ - ۷۱۵ - ۷۱۶ - ۷۱۷ - ۷۱۸ - ۷۱۹ - ۷۲۰ - ۷۲۱ - ۷۲۲ - ۷۲۳ - ۷۲۴ - ۷۲۵ - ۷۲۶ - ۷۲۷ - ۷۲۸ - ۷۲۹ - ۷۳۰ - ۷۳۱ - ۷۳۲ - ۷۳۳ - ۷۳۴ - ۷۳۵ - ۷۳۶ - ۷۳۷ - ۷۳۸ - ۷۳۹ - ۷۴۰ - ۷۴۱ - ۷۴۲ - ۷۴۳ - ۷۴۴ - ۷۴۵ - ۷۴۶ - ۷۴۷ - ۷۴۸ - ۷۴۹ - ۷۵۰ - ۷۵۱ - ۷۵۲ - ۷۵۳ - ۷۵۴ - ۷۵۵ - ۷۵۶ - ۷۵۷ - ۷۵۸ - ۷۵۹ - ۷۶۰ - ۷۶۱ - ۷۶۲ - ۷۶۳ - ۷۶۴ - ۷۶۵ - ۷۶۶ - ۷۶۷ - ۷۶۸ - ۷۶۹ - ۷۷۰ - ۷۷۱ - ۷۷۲ - ۷۷۳ - ۷۷۴ - ۷۷۵ - ۷۷۶ - ۷۷۷ - ۷۷۸ - ۷۷۹ - ۷۸۰ - ۷۸۱ - ۷۸۲ - ۷۸۳ - ۷۸۴ - ۷۸۵ - ۷۸۶ - ۷۸۷ - ۷۸۸ - ۷۸۹ - ۷۹۰ - ۷۹۱ - ۷۹۲ - ۷۹۳ - ۷۹۴ - ۷۹۵ - ۷۹۶ - ۷۹۷ - ۷۹۸ - ۷۹۹ - ۸۰۰ - ۸۰۱ - ۸۰۲ - ۸۰۳ - ۸۰۴ - ۸۰۵ - ۸۰۶ - ۸۰۷ - ۸۰۸ - ۸۰۹ - ۸۱۰ - ۸۱۱ - ۸۱۲ - ۸۱۳ - ۸۱۴ - ۸۱۵ - ۸۱۶ - ۸۱۷ - ۸۱۸ - ۸۱۹ - ۸۲۰ - ۸۲۱ - ۸۲۲ - ۸۲۳ - ۸۲۴ - ۸۲۵ - ۸۲۶ - ۸۲۷ - ۸۲۸ - ۸۲۹ - ۸۳۰ - ۸۳۱ - ۸۳۲ - ۸۳۳ - ۸۳۴ - ۸۳۵ - ۸۳۶ - ۸۳۷ - ۸۳۸ - ۸۳۹ - ۸۴۰ - ۸۴۱ - ۸۴۲ - ۸۴۳ - ۸۴۴ - ۸۴۵ - ۸۴۶ - ۸۴۷ - ۸۴۸ - ۸۴۹ - ۸۵۰ - ۸۵۱ - ۸۵۲ - ۸۵۳ - ۸۵۴ - ۸۵۵ - ۸۵۶ - ۸۵۷ - ۸۵۸ - ۸۵۹ - ۸۶۰ - ۸۶۱ - ۸۶۲ - ۸۶۳ - ۸۶۴ - ۸۶۵ - ۸۶۶ - ۸۶۷ - ۸۶۸ - ۸۶۹ - ۸۷۰ - ۸۷۱ - ۸۷۲ - ۸۷۳ - ۸۷۴ - ۸۷۵ - ۸۷۶ - ۸۷۷ - ۸۷۸ - ۸۷۹ - ۸۸۰ - ۸۸۱ - ۸۸۲ - ۸۸۳ - ۸۸۴ - ۸۸۵ - ۸۸۶ - ۸۸۷ - ۸۸۸ - ۸۸۹ - ۸۹۰ - ۸۹۱ - ۸۹۲ - ۸۹۳ - ۸۹۴ - ۸۹۵ - ۸۹۶ - ۸۹۷ - ۸۹۸ - ۸۹۹ - ۹۰۰ - ۹۰۱ - ۹۰۲ - ۹۰۳ - ۹۰۴ - ۹۰۵ - ۹۰۶ - ۹۰۷ - ۹۰۸ - ۹۰۹ - ۹۱۰ - ۹۱۱ - ۹۱۲ - ۹۱۳ - ۹۱۴ - ۹۱۵ - ۹۱۶ - ۹۱۷ - ۹۱۸ - ۹۱۹ - ۹۲۰ - ۹۲۱ - ۹۲۲ - ۹۲۳ - ۹۲۴ - ۹۲۵ - ۹۲۶ - ۹۲۷ - ۹۲۸ - ۹۲۹ - ۹۳۰ - ۹۳۱ - ۹۳۲ - ۹۳۳ - ۹۳۴ - ۹۳۵ - ۹۳۶ - ۹۳۷ - ۹۳۸ - ۹۳۹ - ۹۴۰ - ۹۴۱ - ۹۴۲ - ۹۴۳ - ۹۴۴ - ۹۴۵ - ۹۴۶ - ۹۴۷ - ۹۴۸ - ۹۴۹ - ۹۵۰ - ۹۵۱ - ۹۵۲ - ۹۵۳ - ۹۵۴ - ۹۵۵ - ۹۵۶ - ۹۵۷ - ۹۵۸ - ۹۵۹ - ۹۶۰ - ۹۶۱ - ۹۶۲ - ۹۶۳ - ۹۶۴ - ۹۶۵ - ۹۶۶ - ۹۶۷ - ۹۶۸ - ۹۶۹ - ۹۷۰ - ۹۷۱ - ۹۷۲ - ۹۷۳ - ۹۷۴ - ۹۷۵ - ۹۷۶ - ۹۷۷ - ۹۷۸ - ۹۷۹ - ۹۸۰ - ۹۸۱ - ۹۸۲ - ۹۸۳ - ۹۸۴ - ۹۸۵ - ۹۸۶ - ۹۸۷ - ۹۸۸ - ۹۸۹ - ۹۹۰ - ۹۹۱ - ۹۹۲ - ۹۹۳ - ۹۹۴ - ۹۹۵ - ۹۹۶ - ۹۹۷ - ۹۹۸ - ۹۹۹ - ۱۰۰۰ - ۱۰۰۱ - ۱۰۰۲ - ۱۰۰۳ - ۱۰۰۴ - ۱۰۰۵ - ۱۰۰۶ - ۱۰۰۷ - ۱۰۰۸ - ۱۰۰۹ - ۱۰۱۰ - ۱۰۱۱ - ۱۰۱۲ - ۱۰۱۳ - ۱۰۱۴ - ۱۰۱۵ - ۱۰۱۶ - ۱۰۱۷ - ۱۰۱۸ - ۱۰۱۹ - ۱۰۲۰ - ۱۰۲۱ - ۱۰۲۲ - ۱۰۲۳ - ۱۰۲۴ - ۱۰۲۵ - ۱۰۲۶ - ۱۰۲۷ - ۱۰۲۸ - ۱۰۲۹ - ۱۰۳۰ - ۱۰۳۱ - ۱۰۳۲ - ۱۰۳۳ - ۱۰۳۴ - ۱۰۳۵ - ۱۰۳۶ - ۱۰۳۷ - ۱۰۳۸ - ۱۰۳۹ - ۱۰۴۰ - ۱۰۴۱ - ۱۰۴۲ - ۱۰۴۳ - ۱۰۴۴ - ۱۰۴۵ - ۱۰۴۶ - ۱۰۴۷ - ۱۰۴۸ - ۱۰۴۹ - ۱۰۵۰ - ۱۰۵۱ - ۱۰۵۲ - ۱۰۵۳ - ۱۰۵۴ - ۱۰۵۵ - ۱۰۵۶ - ۱۰۵۷ - ۱۰۵۸ - ۱۰۵۹ - ۱۰۶۰ - ۱۰۶۱ - ۱۰۶۲ - ۱۰۶۳ - ۱۰۶۴ - ۱۰۶۵ - ۱۰۶۶ - ۱۰۶۷ - ۱۰۶۸ - ۱۰۶۹ - ۱۰۷۰ - ۱۰۷۱ - ۱۰۷۲ - ۱۰۷۳ - ۱۰۷۴ - ۱۰۷۵ - ۱۰۷۶ - ۱۰۷۷ - ۱۰۷۸ - ۱۰۷۹ - ۱۰۸۰ - ۱۰۸۱ - ۱۰۸۲ - ۱۰۸۳ - ۱۰۸۴ - ۱۰۸۵ - ۱۰۸۶ - ۱۰۸۷ - ۱۰۸۸ - ۱۰۸۹ - ۱۰۹۰ - ۱۰۹۱ - ۱۰۹۲ - ۱۰۹۳ - ۱۰۹۴ - ۱۰۹۵ - ۱۰۹۶ - ۱۰۹۷ - ۱۰۹۸ - ۱۰۹۹ - ۱۱۰۰ - ۱۱۰۱ - ۱۱۰۲ - ۱۱۰۳ - ۱۱۰۴ - ۱۱۰۵ - ۱۱۰۶ - ۱۱۰۷ - ۱۱۰۸ - ۱۱۰۹ - ۱۱۱۰ - ۱۱۱۱ - ۱۱۱۲ - ۱۱۱۳ - ۱۱۱۴ - ۱۱۱۵ - ۱۱۱۶ - ۱۱۱۷ - ۱۱۱۸ - ۱۱۱۹ - ۱۱۲۰ - ۱۱۲۱ - ۱۱۲۲ - ۱۱۲۳ - ۱۱۲۴ - ۱۱۲۵ - ۱۱۲۶ - ۱۱۲۷ - ۱۱۲۸ - ۱۱۲۹ - ۱۱۳۰ - ۱۱۳۱ - ۱۱۳۲ - ۱۱۳۳ - ۱۱۳۴ - ۱۱۳۵ - ۱۱۳۶ - ۱۱۳۷ - ۱۱۳۸ - ۱۱۳۹ - ۱۱۴۰ - ۱۱۴۱ - ۱۱۴۲ - ۱۱۴۳ - ۱۱۴۴ - ۱۱۴۵ - ۱۱۴۶ - ۱۱۴۷ - ۱۱۴۸ - ۱۱۴۹ - ۱۱۵۰ - ۱۱۵۱ - ۱۱۵۲ - ۱۱۵۳ - ۱۱۵۴ - ۱۱۵۵ - ۱۱۵۶ - ۱۱۵۷ - ۱۱۵۸ - ۱۱۵۹ - ۱۱۶۰ - ۱۱۶۱ - ۱۱۶۲ - ۱۱۶۳ - ۱۱۶۴ - ۱۱۶۵ - ۱۱۶۶ - ۱۱۶۷ - ۱۱۶۸ - ۱۱۶۹ - ۱۱۷۰ - ۱۱۷۱ - ۱۱۷۲ - ۱۱۷۳ - ۱۱۷۴ - ۱۱۷۵ - ۱۱۷۶ - ۱۱۷۷ - ۱۱۷۸ - ۱۱۷۹ - ۱۱۸۰ - ۱۱۸۱ - ۱۱۸۲ - ۱۱۸۳ - ۱۱۸۴ - ۱۱۸۵ - ۱۱۸۶ - ۱۱۸۷ - ۱۱۸۸ - ۱۱۸۹ - ۱۱۹۰ - ۱۱۹۱ - ۱۱۹۲ - ۱۱۹۳ - ۱۱۹۴ - ۱۱۹۵ - ۱۱۹۶ - ۱۱۹۷ - ۱۱۹۸ - ۱۱۹۹ - ۱۲۰۰ - ۱۲۰۱ - ۱۲۰۲ - ۱۲۰۳ - ۱۲۰۴ - ۱۲۰۵ - ۱۲۰۶ - ۱۲۰۷ - ۱۲۰۸ - ۱۲۰۹ - ۱۲۱۰ - ۱۲۱۱ - ۱۲۱۲ - ۱۲۱۳ - ۱۲۱۴ - ۱۲۱۵ - ۱۲۱۶ - ۱۲۱۷ - ۱۲۱۸ - ۱۲۱۹ - ۱۲۲۰ - ۱۲۲۱ - ۱۲۲۲ - ۱۲۲۳ - ۱۲۲۴ - ۱۲۲۵ - ۱۲۲۶ - ۱۲۲۷ - ۱۲۲۸ - ۱۲۲۹ - ۱۲۳۰ - ۱۲۳۱ - ۱۲۳۲ - ۱۲۳۳ - ۱۲۳۴ - ۱۲۳۵ - ۱۲۳۶ - ۱۲۳۷ - ۱۲۳۸ - ۱۲۳۹ - ۱۲۴۰ - ۱۲۴۱ - ۱۲۴۲ - ۱۲۴۳ - ۱۲۴۴ - ۱۲۴۵ - ۱۲۴۶ - ۱۲۴۷ - ۱۲۴۸ - ۱۲۴۹ - ۱۲۵۰ - ۱۲۵۱ - ۱۲۵۲ - ۱۲۵۳ - ۱۲۵۴ - ۱۲۵۵ - ۱۲۵۶ - ۱۲۵۷ - ۱۲۵۸ - ۱۲۵۹ - ۱۲۶۰ - ۱۲۶۱ - ۱۲۶۲ - ۱۲۶۳ - ۱۲۶۴ - ۱۲۶۵ - ۱۲۶۶ - ۱۲۶۷ - ۱۲۶۸ - ۱۲۶۹ - ۱۲۷۰ - ۱۲۷۱ - ۱۲۷۲ - ۱۲۷۳ - ۱۲۷۴ - ۱۲۷۵ - ۱۲۷۶ - ۱۲۷۷ - ۱۲۷۸ - ۱۲۷۹ - ۱۲۸۰ - ۱۲۸۱ - ۱۲۸۲ - ۱۲۸۳ - ۱۲۸۴ - ۱۲۸۵ - ۱۲۸۶ - ۱۲۸۷ - ۱۲۸۸ - ۱۲۸۹ - ۱۲۹۰ - ۱۲۹۱ - ۱۲۹۲ - ۱۲۹۳ - ۱۲۹۴ - ۱۲۹۵ - ۱۲۹۶ - ۱۲۹۷ - ۱۲۹۸ - ۱۲۹۹ - ۱۳۰۰ - ۱۳۰۱ - ۱۳۰۲ - ۱۳۰۳ - ۱۳۰۴ - ۱۳۰۵ - ۱۳۰۶ - ۱۳۰۷ - ۱۳۰۸ - ۱۳۰۹ - ۱۳۱۰ - ۱۳۱۱ - ۱۳۱۲ - ۱۳۱۳ - ۱۳۱۴ - ۱۳۱۵ - ۱۳۱۶ - ۱۳۱۷ - ۱۳۱۸ - ۱۳۱۹ - ۱۳۲۰ - ۱۳۲۱ - ۱۳۲۲ - ۱۳۲۳ - ۱۳۲۴ - ۱۳۲۵ - ۱۳۲۶ - ۱۳۲۷ - ۱۳۲۸ - ۱۳۲۹ - ۱۳۳۰ - ۱۳۳۱ - ۱۳۳۲ - ۱۳۳۳ - ۱۳۳۴ - ۱۳۳۵ - ۱۳۳۶ - ۱۳۳۷ - ۱۳۳۸ - ۱۳۳۹ - ۱۳۴۰ - ۱۳۴۱ - ۱۳۴۲ - ۱۳۴۳ - ۱۳۴۴ - ۱۳۴۵ - ۱۳۴۶ - ۱۳۴۷ - ۱۳۴۸ - ۱۳۴۹ - ۱۳۵۰ - ۱۳۵۱ - ۱۳۵۲ - ۱۳۵۳ - ۱۳۵۴ - ۱۳۵۵ - ۱۳۵۶ - ۱۳۵۷ - ۱

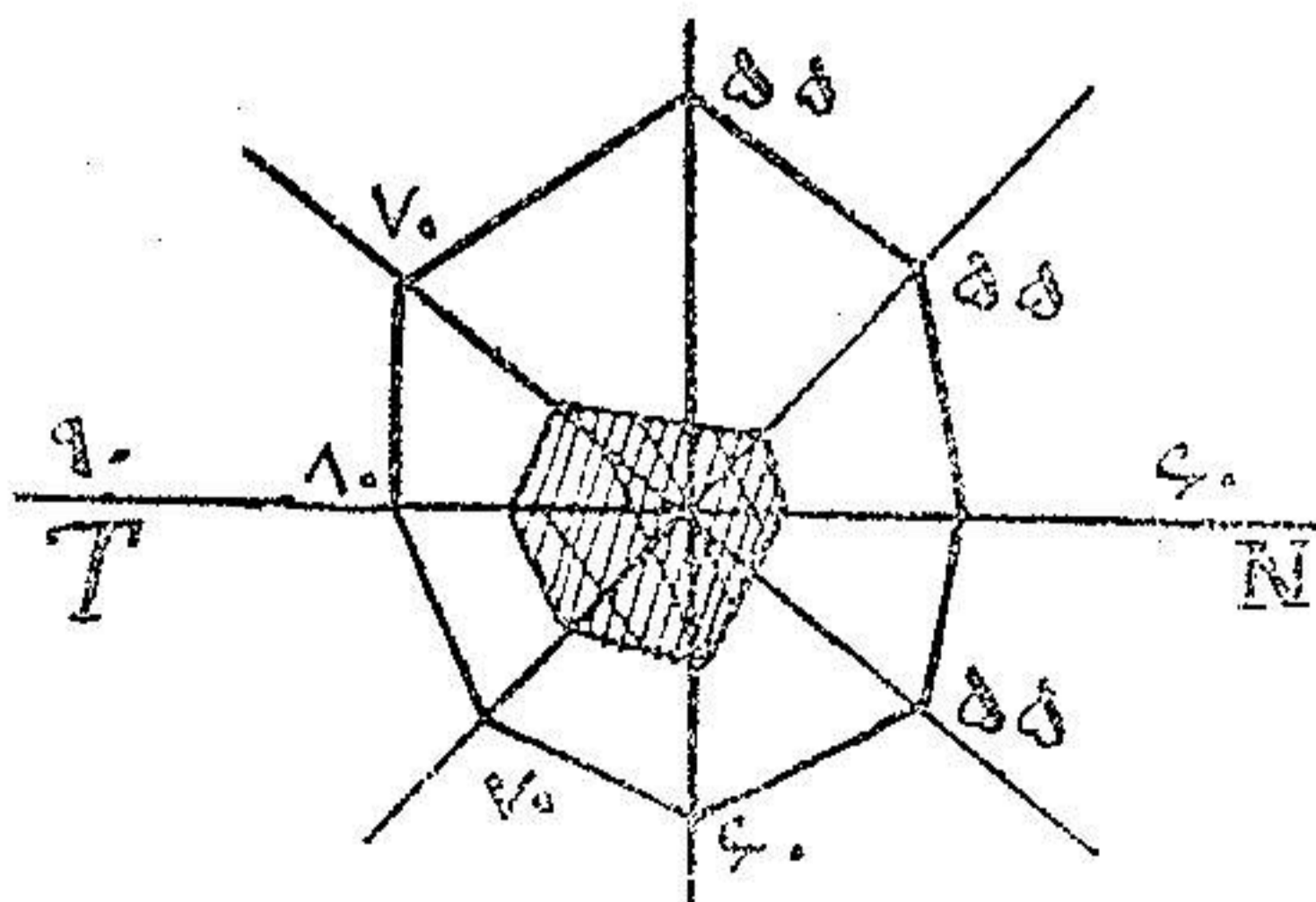
باشیاء نگاه میکند مثل آنست که از پشت دود و غبار میبیند.
 پیشینه بیمار - : دوازده سال پیش بر آلت جوش کوچکی داشته که با زرق نوسالوارسان روبه
 بهبود یافته است و دو سال بعد هم در همان محل باز جوش کوچکی دیده است که با سوزن نوسالوارسان
 مرتفع میشود. تا در روز قبل به بیماری کنونی دچار شده و رفته رفته دید کم میشود.
 دید بیمار : از فاصله یکمتر فقط انگشتان را تشخیص میدهد رنگ سرخ و سبز را درست نمیبیند.
 در ته چشم چیز مهمی دیده نمیشود فقط پاپی کم و بیش محو و بر افروخته بنظر میرسد. اسکوتوم (۱)
 مرکزی چشم راست موجود است.
 تشخیص : آماس پی بینائی یکطرفی .

۲۰/۱۱/۱۵ تصمیم بعمل درون بینی گرفته میشود. دید چشم چپ بیمار یک و چشم راست $\frac{1}{5}$
 است. پس از بیجسی موضعی با کوکائین کرانه تحتانی و بعداً میانی را در قسمت خلفی سوزاندیم.
 دید بیمار یک ربع ساعت پس از این عمل در چشم راست $\frac{2}{5}$ شد.

۲۰/۱۱/۱۶ بیمار مراجعه و دیدش به $\frac{2}{5}$ رسیده است و باز توصیه شد که یکروز در میان مراجعه نماید.



شکل ۱ - چشم راست پیش از عمل



شکل ۲ - چشم راست پس از عمل

۲۰/۱۱/۱۸ بیمار مراجعه و دیدش به $\frac{1}{10}$ رسید ولی پس از آن دیگر مراجعه نکرد تا پیشرفت عمل

ملاحظه شود .

مشاهده دوم : ا . ک . مستخدم . سن پنجاه تاریخ ورود ۱۹/۱۱/۲۰ .

عادت ورود . مدت سه ماه است که چشم چپ اندک اندک تار شده است .

نتیجه معاینه : چشم بظاهر سالم است . بیمار در ناحیه صدغی انگشتان را می شمارد ولی در ناحیه

افقی نمی بیند . رنگ در ناحیه صدغی تمیز داده میشود .

آزمایش ته چشم : پاپسی محو و پریده رنگ بنظر میرسد . صغر عصبی شروع شده است .

سابقه بیمار : دردو سال قبل زخم کوچکی بر آلت دیده که با زرق نوسالوارسان بهبود حاصل

شده است .

۲۰/۱۱/۲۰ . حدت بینائی در چشم راست یک و در چشم چپ $\frac{1}{50}$ است میدان دید اسکوتومی مرکزی وجود

دارد یک ربع بعد از عمل مدت بینائی $\frac{2}{50}$ است .

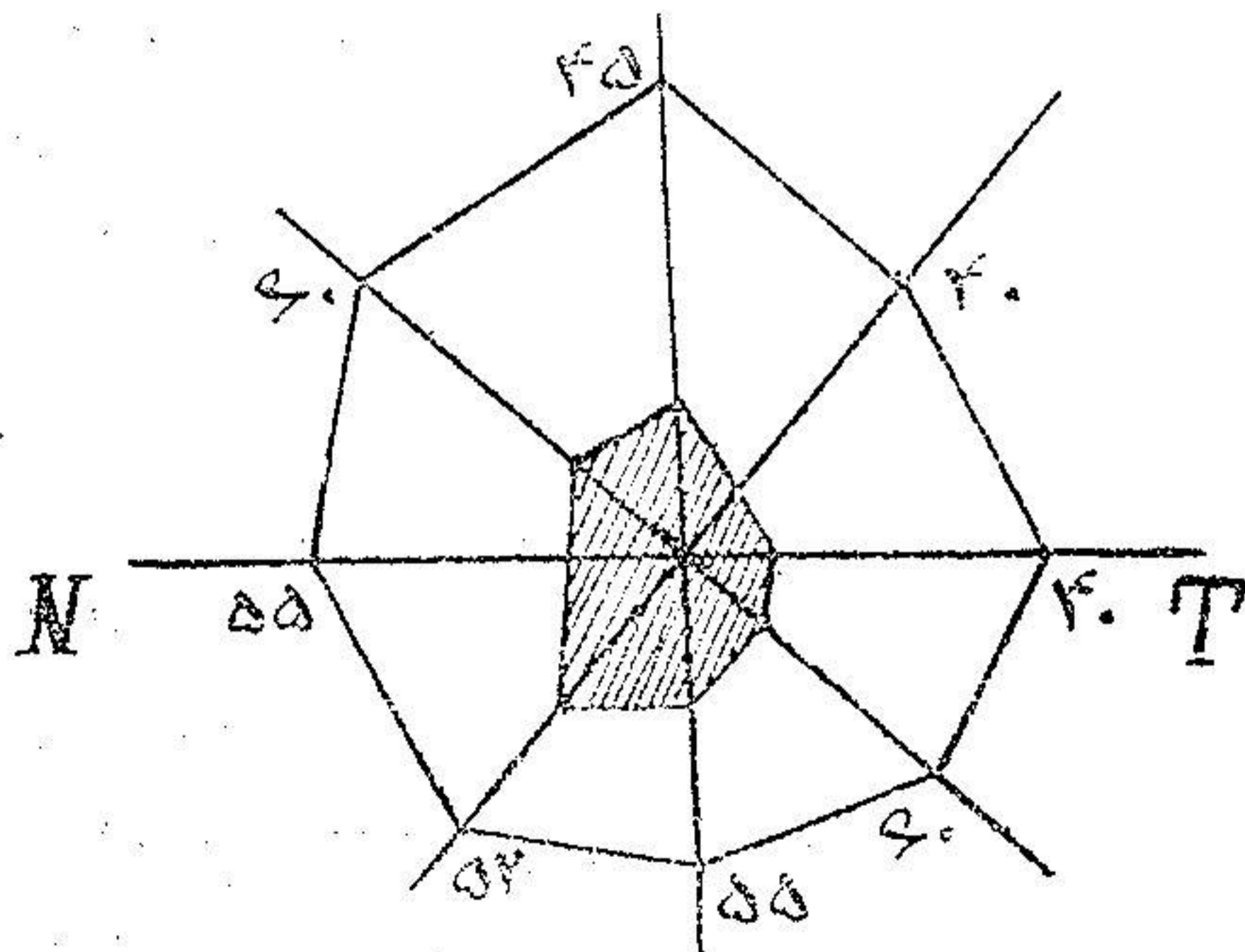
بیمار در تاریخ ۲۵/۱۱/۲۰ مراجعه و بنا باظهار خودش بواسطه نزله و زکام نتوانسته مراجعه نماید

و این خود نشانه تأثیر عمل بردستگاه سمپاتیک است حدت بینائی $\frac{4}{50}$ رسیده و نظر باینکه پیشینه کوفت داشته است

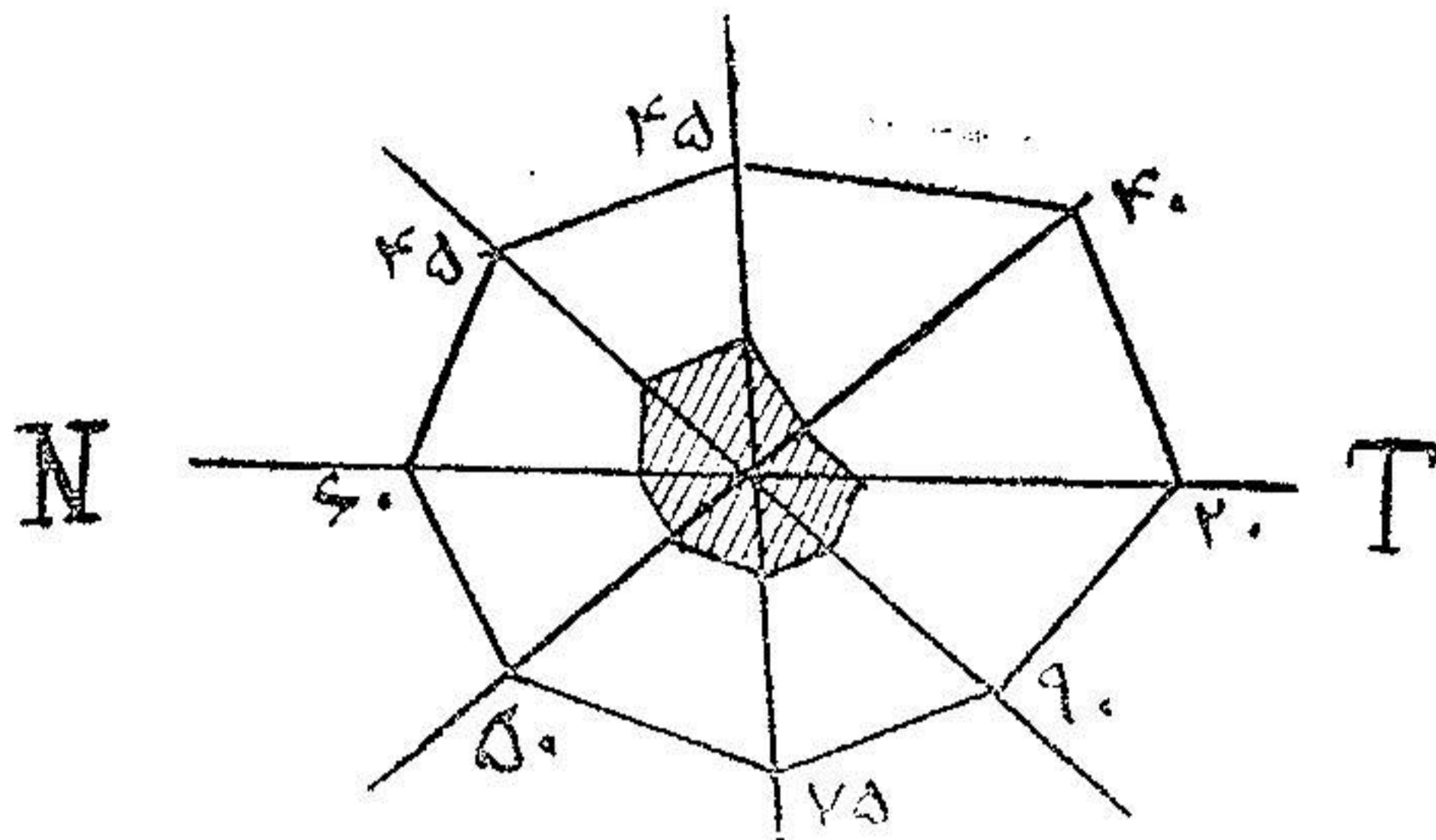
دستور داده شدند روز در میان یک سانی گرم سیانور دو مرکور در رنگ سوزن زنند .

حدت بینائی $\frac{2}{10}$ و در تاریخ ۲۰/۱۰/۲۰ به $\frac{2}{10}$ رسید و پس از آن دیگر بیمار مراجعه نکرد

تا از چگونگی دید او اطلاع حاصل شود



شکل ۲ - چشم چپ پیش از عمل در تاریخ ۲۱/۱۱/۲۰



شکل ۴ - چشم چپ پس از عمل در تاریخ ۲۰/۱۲/۰۵

مشاهده سوم: ع. ح. چهل ساله. تاریخ ورود ۲۰/۱۱/۰۴. شکایت بیمار از تاری دو چشم است. معاینه: بصورت ظاهر در چشمها علائم قابل ملاحظه دیده نشد. پس از گشاد کردن مردمک بواسطه اترپین در ته چشم پا پی کمی محو و سرخرگها اندکی نازک است. حدت بینائی در چشم راست $\frac{1}{10}$ و در چشم چپ $\frac{1}{6}$ است. با يك اسكوتوم مرکزی در هر دو چشم.

پیشینه بیمار: در اوائل سال زخمی بر آلت داشته که با مرهمی بهبود حاصل میشود و پس از آن زخم گسلو و گرفتگی صدا پیدا میشود. بیمار اکنون شکایت دارد که نمیتواند خوب بخواند و هرچه چشم را نزدیک میرد موفق بخواندن نمیشود.

با این پیشینه و همچنین از محو بودن پا پی و کم بودن دید بیمار و وجود اسكوتوم تشخیص آماس پی بینائی دو طرفی که با احتمال قوی منشاء آن کوفت است داده شد. ۲۰/۱۱/۰۵ خون از نظر واسرمن آزمایش شد و مرتباً زرق درون سیاهرگ سیانور دو مرکور تجویز گردید. چون نتیجه ای گرفته نشد دستور عمل داده شد. ۲۰/۱۱/۰۵ پس از بیحسی موضعی بینی بوسیله کواکائین قسمت خلفی کره وسطی و تحتانی الکتروکواگولاسیون شد. یک ربع ساعت بعد حدت بینائی چشم چپ $\frac{2}{10}$ شد بطوریکه این نتیجه سریع باعث تعجب گشت و پس از ده دقیقه دیگر حدت بینائی $\frac{4}{10}$ و پس از نیم ساعت $\frac{7}{10}$ شد چنانکه دیده میشود حدت بینائی متدرجاً بالا میرفت. بیمار در حین نگاه کردن حروف و خطوط مثل پاره ای از آنها را گو اینکه در يك خط افقی قرار داشت نمیتوانست به بیند و چنین معلوم میشود که این حروف در اسكوتوم قرار گرفته بود.

در ۲۰/۱۱/۰۶ حدت بینائی چشم چپ $\frac{7}{10}$ است و انگشتانرا از هر فاصله میسرود. بیمار اظهار

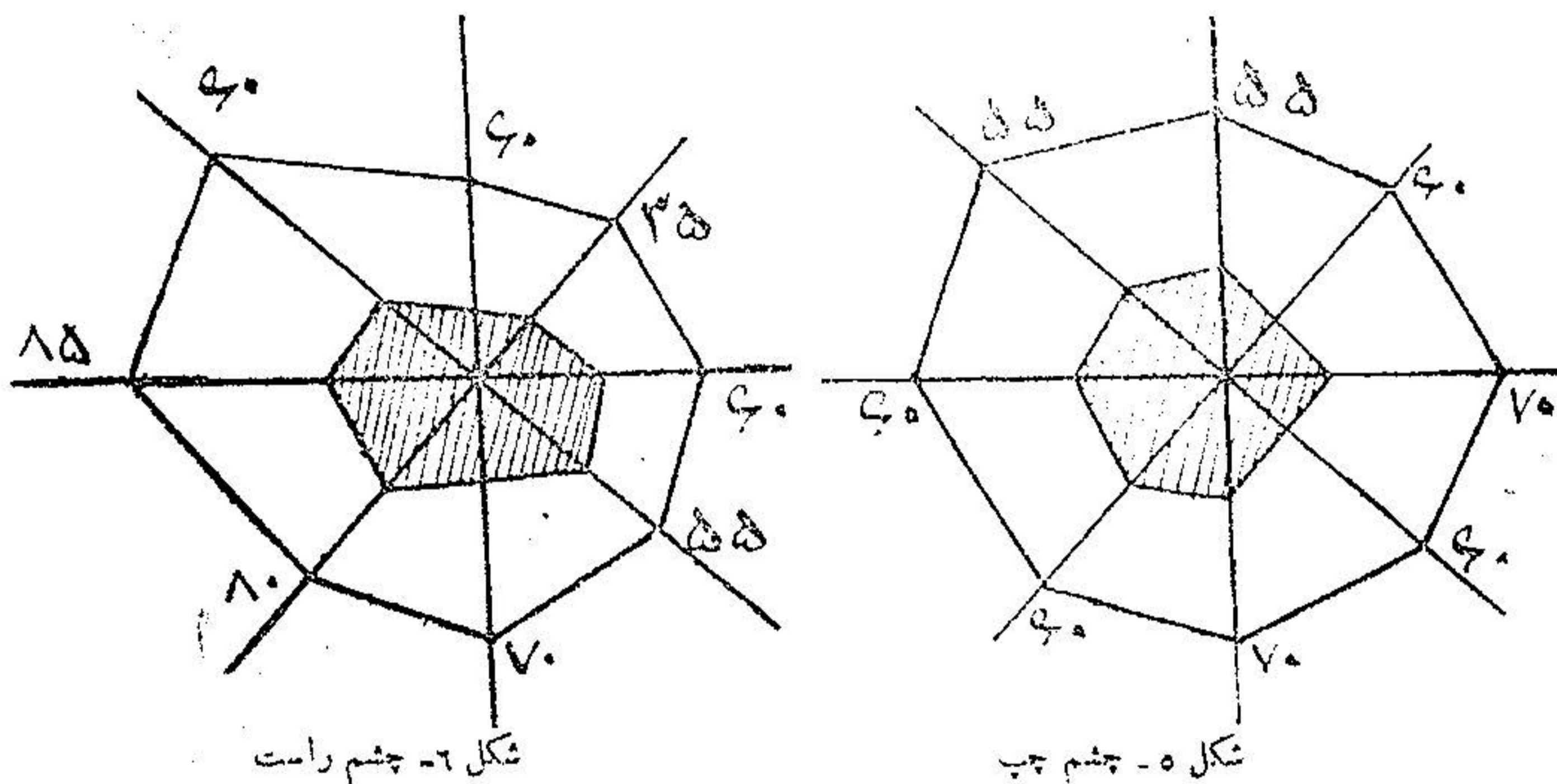
میداشت که زرق آن آمولها تبیخه نداد در صورتیکه این عمل مرا زنده کرد.

در تاریخ ۲۰/۱۱/۰۷ حدت بینائی $\frac{7}{10}$ و در تاریخ ۲۰/۱۱/۰۹ $\frac{8}{10}$ بود.

در تاریخ ۲۰/۱۱/۲۰ بینی الکتروکواگولاسیون شد. حدت بینائی چشم راست قبل از عمل

$\frac{1}{10}$ بود یک ربع ساعت بعد از عمل حدت بینائی $\frac{1}{10}$ و در تاریخ ۲۲/۱۱/۰۲ دید چشم چپ $\frac{9}{10}$ و چشم راست

۱. بود. بیمار میتواند انگشتانرا با چشم راست بشمارد. در ضمن سیانور در مرکز ذرق میگردد. بیمار بسیار خوشحال بود زیرا بگفته خودش قبل از عمل سکه دهشاهی را با سایر سکه ها تشخیص نمیداد ولی حالیه هم میتواند بخواند و هم اشیاء را بخوبی تمیز دهد. در ۲۷/۱۱/۲۰۲۰ دید چشم چپ تغییر نکرده ولی چشم راست به ۳ رسید. اسکوتوم مرکزی چشم چپ از بین رفت ولی در چشم راست کمی باقی مانده بود. باپی چشم چپ واضح ولی چشم راست کمی محو دیده میشود. به بیمار مرتباً سیانور ذرق میشود. در تاریخ ۲۷/۱۲/۲۰۲۰ دید هر دو چشم به ۴ رسید ولی باز مرتباً به بیمار سیانور ذرق میشد و بیمار با خوشحالی تمام از بیمارستان خارج شد.



میدان رویت پیش از عمل

مشاهده چهارم: ع. م. ح. در تاریخ ۲۲/۱۲/۲۰۲۰ بعلت تاری چشم راست مراجعه کرده

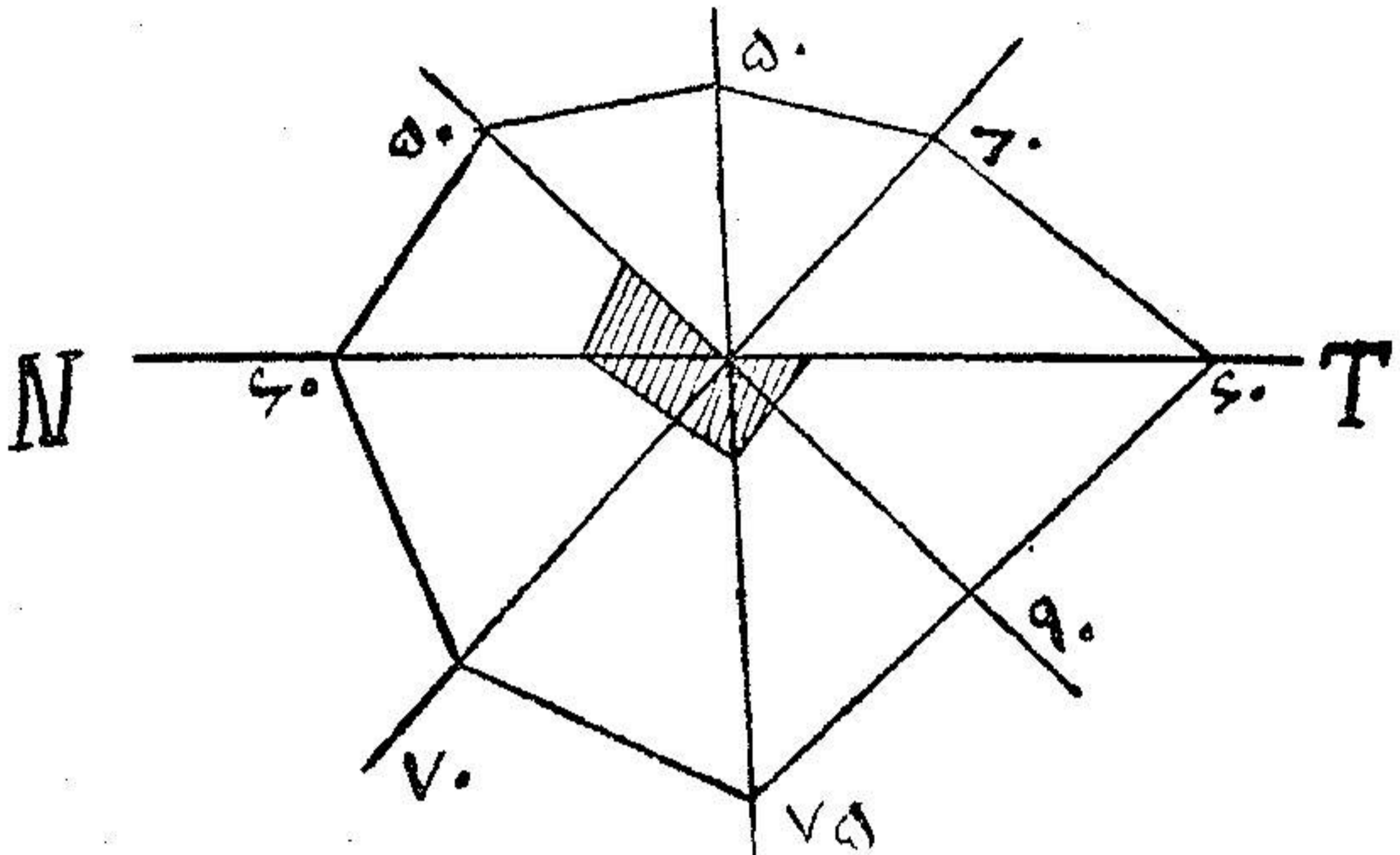
است.

مدت بیماری: سه روز است که چشم راست کم کم رویتاری میرود.

معاینه: در ظاهر چشم چیزی بنظر نمیرسد. در ته چشم باپی کمی محو است. سرخک و سیاهرک تقریباً طبیعی است. در قسمت بینی انگشتانرا میتواند بشمارد ولی در قسمت صدغی خوب تشخیص نمیدهد رنگهارا بطور مبهم تشخیص میدهد. رنگ سبز و سرخ را تمیز نمیدهد. (اسکوتوم مرکزی برای رنگها) حدت بینائی در چشم راست ۳ و در ضمن پیشینه بیمار نشان میدهد که هشت سال قبل برآلت زخمی داشته که با ذرق نوسالوارسان بهبود یافته است.

با نشانه های بالا (کاهش دید و اسکوتوم مرکزی) تشخیص ورم پی بینائی چشم راست داده شد. با کواکائین کرنه بینی راست را بیض نمودیم و در موقع الکترو کواگولاسیون چون در حفره وسطی پولپ

وجود داشت آنرا در آوریم و همچنین کورتاژاتموئید (۱) نموده بعداً کرنه وسطی را الکتروکواگولاسیون کردیم .
 فوراً بعد از عمل حدت بینائی $\frac{7}{1}$ گردید . در ۲۴ ر ۱۲ ر ۲۰ حدت بینائی $\frac{8}{1}$ بود . دیده ریزی برای
 رنگها آزمایش شد اختلالات رنگی از بین رفته بود . در تاریخ ۲۹ ر ۱۲ ر ۲۰ حدت بینائی یک و در میدان بینائی
 اسکوتوم دیده نشد .



شکل ۷ - چشم راست . میدان رویت پس از عمل

مشاهده پنجم : م . ع . بیست و سه ساله . تاریخ ورود ۱۱ ر ۱۲ ر ۲۲ .

علت ورود : بعلت نابینائی دو چشم به بیمارستان مراجعه کرد .

پیشینه بیماری : در بیست و هفت روز قبل چشم چپ بیمار پس از بیدار شدن به چوچه

بینائی نداشته و ده روز بعد چشم دیگر هم نابینا شده است ولی نور و روشنائی را احساس میکند .

معاینه : بصورت ظاهر علائم بیماری در چشمها دیده میشود . چشم راست : حدقه چشم بواسطه

ریختن اتروپین متع و در ساعت ۳ چسبیدگی دارد .

ته چشم : پایی و آورد ته چشم سالم است . شبکیه کم رنگتر از حد طبیعی است . در محل انشعابات

سیاهرگ در روی پای دو لکه کوچک سیاه که بنظر پیگمان میآید دیده میشود . قدرت بینائی زیاد نبوده است .

چشم چپ : مردمک بازتاب (رفلکس) ندارد و در چندین محل چسبیده است . پایی طبیعی و

شبکیه کم رنگ و عروق طبیعی و توانائی بینائی تا آنجاست که انگشتانرا فقط از فاصله یکمتر میتوانست بشمارد .

تشخیص : نوریت رترو بولبر

در ۱۲ ر ۱۲ ر ۲۲ بینی راست را بوسیله کواکائین بیچس موضعی نموده کرنه وسطی را الکتروکواگولاسیون

کردیم بلافاصله بیمار شروع بشمارش انگشتان نمود دید بیمار یک ربع بعد تقریباً $\frac{1}{1}$ و پس از نیمساعت تقریباً

یک شد .

۱۵/۱۲/۲۲ کرته وسطی بینی چپ را سوزاندیم. بیمار پس از یک ربع ساعت فقط از فاصله پنجاه سانتی متر انگشتان را تشخیص میداد و این دید هم تقریباً از ناحیه صدغی بود و بیمار انگشتانرا که باو نشان داده میشد نمیتوانست تشخیص بدهد معلوم شد که يك اسکوتوم مرکزی وجود دارد و چون بیمار پیشینه کوفت داشت دستور زرق سیانور داده شد. مرتباً سیانور زرق مینمود .

اسکوتوم مرکزی روز بروز کوچکتر میگردد ولی تا دو ماه بعد از عمل هنوز باقی بود .
مشاهده ششم: م. م. هفده ساله .

علت ورود: یک هفته است که بیمار به علت عدم بینائی دو چشم به بیمارستان مراجعه نموده است. سابقه بیماری: یکسال و نیم پیش در اراك مبتلی به حصه و پس از بهبودی حس کمی دید میکند ولی رفته رفته قدری بهتر میشود بطوریکه از حرکت دستها سایه ای تشخیص میدهد. نشانه های حس: از عدم بینائی شکایت میکند یکسال است مبتلی شده و بهمین علت به بیمارستان مراجعه کرده است .

نشانه های عملی: پلکها سالم است. رنگ عنبیه طبیعی و بازتاب (رفلکس) مردمک برابر نور حساس ولی قدری تپیل است.

واکنش کنسانسوس (۱) مثبت است .

حرکات چشم: بجهت مختلفه طبیعی است.

آزمایش ته چشم: پایی سفید و جدار آن کاملاً شناخته میشود. سیاهرک و سرخرک باریک و شبکه کمرنگ بنظر میرسد .

تشخیص: آتروفی کلی وساده (۲) پس بینائی درد چشم.

درمان: دوبار زرق سیانور در مرکز شده است. پاسخ آزمایش واسرین تا کنون معلوم نشده است. در اثر الکتروکواگولاسیون دم کرته وسطی بینی پس از نیمساعت بیمار احساس دید نموده بطوریکه قبلاً فقط حرکات انگشت را تشخیص میداد ولی در اثر الکتروکواگولاسیون بینی انگشتانرا از فاصله پنجاه سانتی متر میشمارد .

مشاهده هفتم: بانو ص. ف. علت ورود: کوری در چشم.

مدت بیماری: از سه ماه قبل شبها نمیدیده قریب دو هفته است که روزها هم نمی بیند . معاینه ته چشم: چشم راست: مردمک اندکی متسع و ته چشم کمرنگ و اطراف آن محو است. شبکه نیز کمرنگ و سیاهرگها پیچیده است. دید صفر ولی پرسپسیون (۳) و پروژکسیون (۴) دارد .

چشم چپ: تقریباً همان وضع چشم راست را دارد . محیط بینائی هر دو چشم کوچک و در مرکز اسکوتوم بزرگ دارد.

پیشینه: دو سال قبل ازدواج کرده است و در یکسال قبل جنین افکنده است و پس از آن تا کنون حامله نشده است.

۱- réaction consensuel ۲- atrophie totale simple

۳- perception ۴- projection

تشخیص نوروریتینیت (۱) : پس از بیجسی موضعی بوسیله کوکسائین کورنه وسطی دوطرف سوزانده شد. تا ۲۴ ساعت پس از عمل در بینائی بیمار تغییری حاصل نگردید. در این موقع زرق سیانور دومرکور درون سیاهرک شروع شد. در روز بعد بیمار توانست انگشتان را بشمارد و دید بیمار به $\frac{1}{4}$ رسید. بیمار هنوز تحت نظر و درمان است.

مشاهده هشتم : ح.ت. سی و دو ساله. بواسطه تاری چشم چپ و ندیدن چشم راست مراجعه نموده است.

مدت بیماری : از پنج ماه قبل چشم راست بتدریج نار شده است و مدت چهل روز است که بکلی فاقد بینائی گردیده است. تاری چشم چپ از چهل روز قبل شروع و اکنون فقط قادر بشمارش انگشتان از قسمت صدغی میباشد.

معاینه : چشم راست : پلك و قرنيه و بازتاب مردمك سالم است. محیط بینائی و اسکوتوم مرکزی دارد. ته چشم سالم. آوندها و شبکیه سالم. دید $\frac{1}{4}$.

چشم چپ : وضع خارجی چشم سالم. اسکوتوم مرکزی کوچک. محیط بینائی تنك $\frac{1}{4}$. ته چشم سالم است.

پیشینه بیماری : ششده ماه قبل روی آلت زخم میشود مدت دو ماه معالجه نموده و زخم بهبودی یافته است سپس مبتلی بگلو درد میگردد دو ماه معالجه کرده مجددا زخم میشود تا آنکه چشم رفته رفته تاری میشود و دید از بین میرود و میدان دید تنك شده و فقط انگشتان را تشخیص میدهد.

تشخیص: میتوان گفت که بیمار مبتلی بنوریت رتروبولبر (۲) میباشد. با این تشخیص کورنه زیرین را سوزاندیم ولی تا ۴۸ ساعت دید تغییر نکرد و از آن پس رو به بهبود رفت. یکروز در میان زرق سیانور مینمود. دید چشم راست به $\frac{1}{4}$ و دید چشم چپ به $\frac{1}{4}$ رسیده بود.

۱- Neuro-retinite ۲- nevríte rétro--bulbaire

BIBLIOGRAPHIE**مدارك و مأخذ**

1- Guillermin et Chams.

Les variations de la tension arterielle retinienne dans les interventions endonasales.

Revue oto-neuro ophthalmologie. Janvier 1931. (thèse d'agrégation d'ophtalmologie Chams 1931).

2- Worms et Chams.

Importance du facteur nasal dans l'étiologie des atrophies optiques par spasme arteriel.

Société d'ophtalmologie de Paris, Janvier 1931. (thèse d'agrégation d'ophtalmologie Chams 1931).

3- Worms et Chams.

angio-spasme rétinienne au cours de quelques affections du segment cephalique en particulier dans la paralysie faciale à frigore.

Société d'ophtalmologie de Paris, Fevrier 1931. (Thèse d'agrégation Chams 1931).

4- Worms et Chams.

scotome arciforme d'origine nasale, société d'ophtalmologie de Paris. Avril 1931. (Thèse d'agrégation d'ophtalmologie Chams 1931).

۵- عرفانی، ابراهیم. پایان نامه دکترا از دانشکده پزشکی تهران. آماس پی بینائی در آسیب های

بینی و اعمال دزون بینی. سال تحصیلی ۱۸-۱۳۱۷ شماره پایان نامه ۱۸۱.

۶- بهاءالدین طباطبائی. پایان نامه دکترا از دانشکده پزشکی تهران. عملیات جراحی و تأثیر

آن در فشار شریان شبکیه سال تحصیلی ۱۶-۱۳۱۵ شماره پایان نامه ۸۲.