

آسیب شناسی

تشخیص تو موره های پستانی

بر رویه گذر اندن نور از آنها (۱)

نگارش

آقای دکتر مصطفی حبیبی

استاد آسیب شناسی دانشکده پزشکی
رئیس آزمایشگاه آسیب شناسی دانشکده پزشکی
کارمند کمیسیون پزشکی فرهنگستان ایران

اگر چه در بادی امر تشخیص تو موره های پستانی سهل و آسان بنظر می آید ولی در بسیاری از موارد تشخیص جنس حقیقی آنها بی اندازه مشکل میگردد بویژه در تو موره های پستانی نکته قابل توجه آنست که باید هر چه زود تر و بهر وسیله که ممکن باشد معین نمود که تو موره موجود چنگاری (سرطانی) است یا غیر چنگاری چه نتیجه و عاقبت بیماری باین تشخیص و عملی که پزشک برای درمان مینماید بستگی کامل دارد. شك نیست که هر قدر تشخیص زود تر و مبادرت بعمل فوری تر انجام گیرد همان اندازه نتیجه حاصل از درمان حتمی تر و کاملتر خواهد بود.

علائم بالینی و عمومی چنگار پستانی هنگامی آشکار میشود که تو موره رشد و نمو قابل ملاحظه نموده باشد و اغلب در چنین موقع شانس بهبود بی اندازه کم است. خوشبختانه امروز در کشور ما همگان تا حدی بعاقبت وخیم این بیماری آشنا میباشند و در انتظار چنین روزی نمی نشینند ولی شك نیست که اطلاع مردم هنوز در این باب کافی نیست و باید بوسائل لازم اشخاص را از چگونگی این بیماری مطلع ساخت تا شاید بتوان باتشخیص و عمل بموقع از پیش رفت و نتایج وخیم آن جلوگیری

۱- la transillumination dans le diagnostic des tumeurs du sein.

نمود. ولی باید در نظر داشت که هر قدر مردم بدین نکته آشنا تر شوند و زود تر بفکر چاره بر آیند پزشك برای تشخیص بیشتر دچار اشکال میشود. چه در اینحال در معاینه جز گره یا برآمدگی کوچکی که بهیچ وجه دارای علائم معمولی (کلاسیک) چنگار نیست چیز دیگری مشهود نمیشود و در همین دوره است که تشخیص سریع و دقیق لازم میآید تا بتوان بیمار را از خطر آتی نجات داد. از سوی دیگر طرز نمو و رشد تومورهای چنگاری پستان با اندازه‌های متغیر است که نمیتوان هرگز بعلائم ظاهری بیماری اطمینان کامل داشت. چه بسا چنگارهای پستانی که با وجود رشد کامل بکلی از علائم کلاسیک بیماری عاری میباشد و یا بر خلاف اغلب دیده میشود که بسیاری از تومورهای نیک خیم در نتیجه واکنش‌های محیطی مختلف پیوست یا نوك پستان و غیره چسبندگی پیدا کرده منظره تومورهای چنگاری را بخود میگیرد.

همین اشکالات و نقص و سائل تشخیص بوده است که پیوسته پزشکان را بر آن داشته که وسائل مختلفی برای تشخیص فوری و تعیین جنس تومورهای پستانی جستجو نمایند تا بتوانند در موقع لازم بعملی که شایسته است مبادرت ورزند.

۱- یکی از این وسائل تشخیص پرتونگاری (رادیوگرافی) پستان است. از طرف عده‌ای از دانشمندان فن مانند لدولبار^(۱) گارسیا کالدرون^(۲) اسپایا^(۳) و نسان پاچتا^(۴) در این باب مطالعات زیادی بعمل آمده و چنین معلوم گشته است که تصویر تومورهای چنگاری بر روی کلیشه بصورت لکه سیاهی با محیطی غیر منظم و نامحدود ظاهر میشود (اینخاصیت مربوط بر گره‌های سلول‌های چنگاری است که باطراف پراکنده میباشد) بعلاوه خط روشنی که عموماً در پشت غده پستان ظاهر است در اینجا تاریک و محو بنظر میآید. با این وصف باید گفت که این کیفیات وقتی بر روی کلیشه آشکار میگردد که تومور دارای حجم قابل ملاحظه باشد. جای شك نیست که تومور اگر ریز و کوچک باشد ابداً روی کلیشه تصویری از خود نمی‌گذارد پس زمانی علائم پرتونگاری آشکار میشود که تومور رشد و نمو کامل پیدا کرده باشد در این حال عموماً علائم بالینی نیز بمنتهی درجه شدت خود رسیده است و برای تشخیص کافی میباشد.

۲- دیگر از وسائلی که بکاررفته است داخل کردن مواد کدر است مانند لیپودول^(۵) در داخل مجاری شیری و پرتونگاری عضو. این طریقه نیز معایبی چند در بر

۱- Ledoux Lebard ۲-Garcia Calderon ۳- Spaila ۴- Vincent Paschetta.

۵- lipiodol.

دارد: نخست - مورد استعمال این طریقه فوق العاده محدود است و تنها آنرا در تشخیص تومور هائی میتوان بکار برد که در داخل مجاری شیری نمو مینماید.

دوم - طرز عمل بی اندازه مشکل و درد ناک است و خالی از خطر نمیباشد. این عمل در يك مورد که شخصاً شاهد آن بوده است نه تنها نتیجه قابل ملاحظه نداد بلکه بر اثر برور عوارضی که در تعقیب آن پیش آمد بیریدن پستان ناچار گردیدند.

سوم - بعضی از دانشمندان به بزل^(۱) تومور اهمیتی خاص میدهند و در کشور ما عدّه از همکاران باین طریقه علاقه خاصی نشان میدهند. اگر چه این طریقه در تشخیص کیست ها کمک مینماید ولی اگر بوسیله بزل از توموری مایعی زرد رنگ و صاف خارج شد نمی توان چنین پنداشت که در مجاورت و نزدیکی آن هسته چنگاری موجود نیست بعلاوه همیشه بزل تومور پستانی آسان و بدون زحمت و بویژه بی خطر نیست. چه اگر اتفاقاً در داخل کیست جوانه های چنگاری موجود باشد (در این حال جوانه ها اغلب در اوایل امر تنها در داخل کیست موجود میباشد و باطراف انتشار نیافته است) نظر باینکه اغلب برای دست یافتن بداخل تومور ناگزیر از چند بار بزل میباشد این عمل سبب میشود که سلولهای چنگاری آزاد در مایع داخلی کیست از راه سوراخی که بوسیله سوزن تولید میشود باطراف دست یابد و سبب انتشار بیماری گردد بهمین مناسبت امروز این عمل را بهیچ وجه مجاز نمی دانند.

چهارم - طریقه دیگری که نتیجه آن از تمام طرق فوق مطمئن تر است آزمایش بافت شناسی تومور است در هنگام عمل. برای این کار دو طریقه موجود است:

الف - تهیه برش بوسیله منجمد ساختن بافت برداشته شده^(۲) که در بسیاری از نقاط متداول است ولی از جهاتی بی اشکال نیست. چه همیشه وسایل کار فراهم نیست و بعلاوه طرز عمل نیز گاهی بدشواری زیاد بر میخورد.

ب - آزمایش سریع بافت بدون منجمد ساختن آن^(۳) - این طریقه که مدیون زحمات پروفیسور لرو^(۴) است خیلی سهل و وسایل آن مختصر میباشد و تنها باید بوسیله میکروسکپ مخصوصی که بتواند سطح بافت را روشن نماید (اولترو پاک^(۵)) تصویر بافت را مشاهده نمود.

امروزه میتوان گفت که بوسیله دو طریقه بافت شناسی مذکور دیگر اشتباهاتی که در قدیم روی میداده از بین رفته است ولی متأسفانه تهیه این وسایل در همه

۱- ponction. ۲- coupe par congélation ۳- la biopsie extemporanée.

۴- Leroux. ۵- ultropak.

جا امکان پذیر نیست. بعلاوه تشخیص ریز بینی این قبیل برش های فوری از عهده هر متخصص بافت شناسی بر نمی آید و باید متخصص بخواندن این قبیل تصاویر آشنا و ورزیده باشد تا اشتباهی در تشخیص روی ندهد. ازین رو در سالهای اخیر وسیله ساده و آسان تری بمورد آزمایش و بررسی گذاشته شده که آنرا ترانس ایلو میناسیون^(۱) پستان می نامند. (گذراندن نور از پستان)

امروزه این طریقه در بعضی نقاط دنیا کاملاً متداول است و از آن در اغلب اوقات بی آنکه بیمار کمترین آزار و زیانی برساند استفاده میکنند و میتوان گفت هر پزشک باتمرین کمی میتواند ۹۰ الی ۹۵ درصد بتیجه آن اطمینان کامل داشته باشد و نظر باینکه این طریقه فوق العاده سهل و آسان است بمورد نمیداند که نتیجه مطالعات خود را که بر روی بیش از ۲۳۰ بیمار عمل نموده است بعرض همکاران گرام برساند.

پنجم - ترانس ایلو میناسیون پستان - این طریقه دیرزمانی است که بوسیله هرینگ^(۲) برای معاینه سینوس های سر و صورت و بینی و تشخیص تومورهای بیضه بکار رفته است و ای تا ۱۹۲۹ هیچ کس این طریقه را برای معاینه تومورهای پستانی بکار نبرده بود تا اینکه جام اونینگ^(۳) در ضمن مطالعاتی که در باب شفافیت اعضاء و بافتهای گوناگون در برابر نور مینمود بکدورت و تاریکی برخی تومورهای پستانی برخورد کرده و بفکر افتاد این وسیله را برای تشخیص تومورهای پستانی بکار برد ولی بعضی اشکالات کار از قبیل تهیه چراغ و گرمی حاصل از منبع نور مانع پیشرفت مطالعات او شد تا آنکه ماکس کوتلر^(۴) بتیجه چراغ پرنور و نسبتاً سردی موفق گردید و در سال ۱۹۲۹ نخستین نتیجه مطالعات خود را بر روی ۷۴ بیمار منتشر ساخت و پس از او علمای دیگر در انگلیس و ایتالیا و فرانسه ... دنباله تحقیقات او را گرفتند و هر یک نتایج قابل ملاحظه بدست آوردند و این روش را پشتیبانی کردند. قسمتی را که در این مختصر بنظر همکاران گرام میرساند چنانکه ذکر شد نتیجه مطالعاتی میباشد که بانظر استادان بزرگوار خود پروفیسور روسی و پروفیسور هوگن در انستیتو دوکانسر پاریس در مورد بیش از ۲۰۰ بیمار بعمل آورده است. در ایران بیش از عده معدودی که شماره آنان شاید از سی تن تجاوز نمی نماید مورد آزمایش قرار نداده است.

ساختمان غده پستان بواسطه وجود گستر بافت پیچی و چربی فراوانی که در آن است بخوبی مانند حباب چراغ سفیدی در جلوی نور روشن و درخشان میگردد بدین

ترتیب اگر در داخل این عضو سازمان سخت و کدبری وجود داشته باشد بر روی پوست پستان نقش خواهد بست . ولی باید گفت که اندازه و شکل و تغییرات فیزیولوژیکی و تغییر ساختمانی این اندام در هنگام بلوغ و قاعدگی و آبستنی و شیر دادن سبب تاریکی و کدورت میشود و بر خلاف در هنگام یائسگی که ساختمان غددی و تشدیلات لیفی عضو از بین میرود باعث شفافیت و درخشندگی کامل عضو میگردد .

طرز آزمایش پستان در برابر چشمه نور

مقصود از ترانس ایلومیناسیون قرار دادن پستان و تومور درون آن است میان چشمه نور و چشم ناظر تا نوری که ازین عضو عبور مینماید تصویر ساختمانی را که در آن است بر پوست پستان ظاهر سازد . بدیهی است که چشمه نور باید باندازه کافی قوی باشد تا پستان را روشن سازد و از طرف دیگر حرارت زیادی نیز تولید نکند که بیمار را ناراحت سازد .

چشمه نوری را که ما در تجربیات خود بکار برده ایم از لامپ کوچکی ساخته شده است که سه ولت قوه و دو شمع نور دارد . نور حاصله از سطح کوچکی خارج میشود که میتوان آنرا بوسیله رئوستائی بمیل خود کم یا زیاد نمود . این نکته در تصویر تومورهای کوچک دخالت تام دارد چه در غیر اینصورت بدست آوردن تصویر مشکل میشود . (ما کس کوتلر برای این عمل چراغی بکار برده است که دارای ۷۵ وات قوه بود . این اسباب باندازه قوی است که میتوان با نور آن از پستان عکس گرفت . برای سرد کردن آن دستگاه مفصلی بکار رفته است که از اطراف چراغ دائماً آب سرد میگذرانند . طرز استعمال این چراغ و تهیه وسایل آن خیلی مشکل و گرانبهاست و برای بکار بردن آن اشکالات فراوان در بین است) .

برای معاینه بیمار لازم است وسایل زیر فراهم باشد :


۱ - تاریکخانه نسبتاً بزرگ که گنجایش لوازم زیر را داشته باشد : يك صندلی متحرك برای بیمار ، يك صندلی برای پزشك ، يك تختخواب برای مواردی که باید بیمار را خوابیده معاینه کرد .

۲ - اسباب ترانس ایلومیناسیون با يك رئوستا

۳ - يکتن کمک

در تاریک خانه باید بیمار را در مقابل خود نشانند و تمام ناحیه سینه او را برهنه


ساخت سپس کمک پارچه سیاهی زیر پستان برابر چراغ آویزان مینماید تا نور آن هنگام جابجا کردن چراغ چشم را خیره نسازد. بهتر آنست که همیشه آزمایش را از طرف سالم شروع نمود تا بتوان وضعیت پستان را در حال سلامت و بیماری مشاهده



شکل ۱ - اسباب ترانس ایلومیناسیون

نمود. نخست چراغ را در قسمت زیر و پائین پستان قرار میدهند و آنرا روشن مینمایند بطوریکه نور از دورا دور توموری که آنرا با دست دیگر گرفته اند بگذرد. برای اینکه این عمل بهتر صورت گیرد کافی است پستان را کمی فشار داد و پوست آنرا میان دو انگشت دست کشید تا آنکه سایه حقیقی تومور بر پوست ظاهر گردد زیرا اغلب در نظر اول سایه تاریکی بر پستان پدیدار میشود که با فشار کمی بر طرف میگردد پس از آن که سایه اصلی بدست آمد آنرا مورد بررسی و دقت قرار میدهند. تا گفته نماند که نا مساعد بودن مکان و عجله در عمل و تاریک نبودن اطاق و گاهی وضعیت پستان و جای تومور و یا

تغییرات ساختمانی و فیزیولوژیکی این عضو مخصوصاً هنگام شیردادن ممکن است سبب مشکل شدن آزمایش و یا خطای در تشخیص گردد. پس باید کاملاً تمام این نکات را یکایک در نظر داشت.



شکل ۲ - تصویر یک پستان سالم با سایه نوك پستان و رگهای آن

تصویر پستان طبیعی در تاریکی مانند حباب سرخ درخشانی است که در آن چندین لکه تاریک وجود دارد. این لکهها عبارتست از تصویر نوك پستان که بشکل لکه گردی میباشد و تصویر رگهای پوست پستان که بشکل خطوط سیاه منشعبی ظاهر میشود (شکل ۲).

تغییر تصویر پستان در بیماریهای گوناگون

این روش را در آغاز برای تشخیص کیست های پستانی از سایر تومورهای سخت این عضو بکار میبردند ولی در نتیجه مطالعات دقیقی که در این باب شده دامنه استعمال آن وسعت یافته است و میتوان آنرا برای تشخیص بسیاری از بیماری های پستان بکار برد .

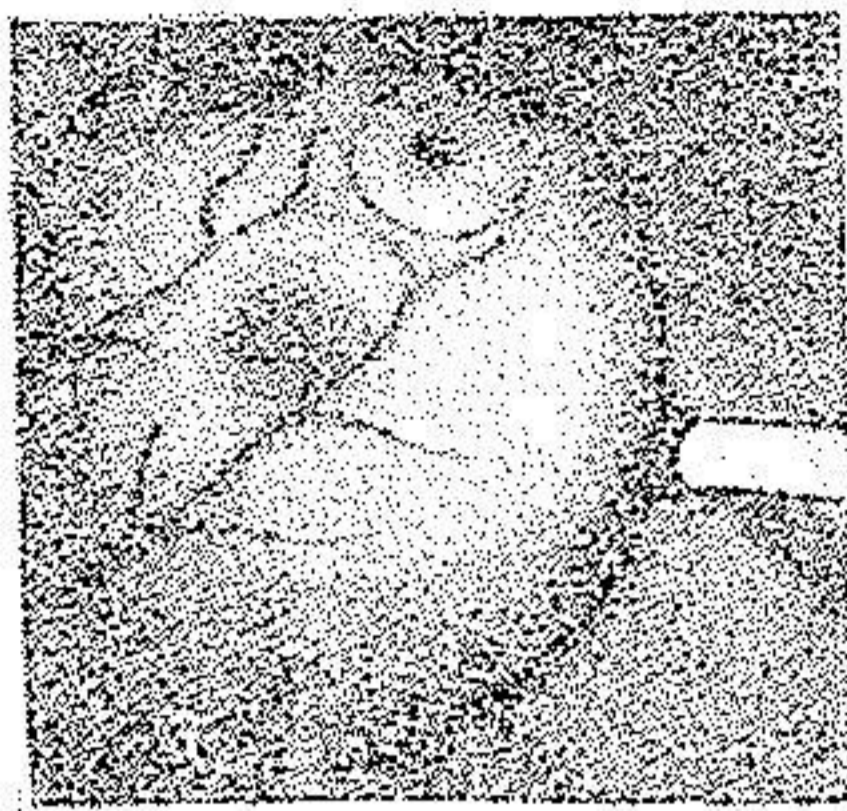
۱- هماتومها (۱)

ضربه و صدمه هایی که پستان وارد میآید گاهی در عضو تولید هماتومهایی مینماید که سبب جمع شدن خون در داخل پستان میشود . البته در مواردی که ضربه وارده شدید و علائم بالینی کامل باشد تشخیص آسانست . ولی گاه اتفاق میافتد که ضربه وارده باندازه ای کم اهمیت و مختصر است که ابداً بیمار بوجود آن پی نمیرد و ناگهان چند روز بعد در پستان خود توموری حس مینماید . گاهی نیز دیده شده است که خون مردگی بایک هسته چنگاری همراه است در این موارد تشخیص فوق العاده مشکل میشود و دو حال ممکن است پیش آید :

نخست - هماتوم در نزد زنی که مبتلا بچنگار پستان است اتفاق میافتد و بیمار تا روزیکه پستان او آسیبی نرسیده است بکلی از وجود آن تومور چنگاری اطلاع نداشته است . در این حال علائم هماتوم پستان اغلب مانع تشخیص تومور اصلی است و تشخیص بسیار مشکل میشود .

دوم - هماتوم بطور ناگهانی در پستان زن ظاهر میشود ولی بیمار ورود ضربه را پستان خود بخاطر ندارد در اینجا نیز ممکن است دو حال اتفاق افتد : یا آنکه ضربه وارده باندازه مختصر بوده که بیمار آنرا حس نکرده است و یا آنکه بیمار بچنگار پستان مبتلا بوده است که در نتیجه آن جدار رگهای درونی عضو خورده شده و خون در درون عضو باز میشود و تشکیل هماتوم میدهد در اینموارد است که ترانس ایلومیناسیون میتواند وضعیت را روشن نماید .

چنانکه در پیش ذکر شد رگهای پستانی در مقابل نور تاریک است پس خون مانع



شکل ۳ - تصویر یک خون مردگی
(هماتوم) پستان

گذشتن نور میباشد و تصویر یک هماتوم یعنی لخته خون تازه تشکیل شده بصورت لکه سیاهی است با محیطی غیر منظم و دندانه دار. شدت تیرگی لکه مزبور از محیط بمرکز تغییر مینماید، یعنی در وسط تاریکتر و هر قدر بمحیط نزدیک میشود کم رنگ تر میگردد. عموماً سطح این سایه زیاد تر از حدود توموری است که میان انگشتان حس میشود (دلیل آن نفوذ خون در بافت های اطراف است)

دیگر اینکه اگر بیمار را در فواصل مختلف مکرر مورد آزمایش قرار دهیم ملاحظه خواهیم کرد که تیرگی این سایه رفته رفته کمتر و بعلاوه از وسعت آن کاسته میشود. (شکل ۳) حال اگر با این هماتوم هسته چنگاری همراه باشد واضحست که سایه آن تومور پس از آنکه خون انباشته شده از میان رفت محور گردیده از میان میرود در حالیکه سایه تومور چنگاری تغییر نکرده بحال خود باقی میماند.

۴- آماسهای حاد پستان

ترانس ایلومیناسیون در دمل های پستانی سایه پررنگ و پراکنده تولید می کند که تمام غده را فرا میگیرد. در آماسهای سلی و کوفتی پستان نیز همین علائم مشاهده میشود ولی اگر در پستان یک گره سلی و یا یک گوم کوفتی تولید شود در مقابل نور لکه فوق العاده سیاه و کاملاً محدودی مشاهده خواهد شد.

۳- تومورهای هیپرپلازیک^(۱) پستان

تومورهای هیپرپلازیک پستان نسبتاً فراوان است و گاهی تشخیص این تومورها با چنگارهای پستانی فوق العاده مشکل میشود. ترانس ایلومیناسیون از تجاربی که در این باره بعمل آمده یکی از وسایل تشخیص این دو بیماری از یکدیگر است. تومورهای هیپرپلازیک با آنکه دارای حجم نسبتاً بزرگی میباشد در مقابل نور تاریک نیست جز در موردی که در ساختمان آنها الیاف لیفی زیاد وجود داشته باشد. در اینصورت

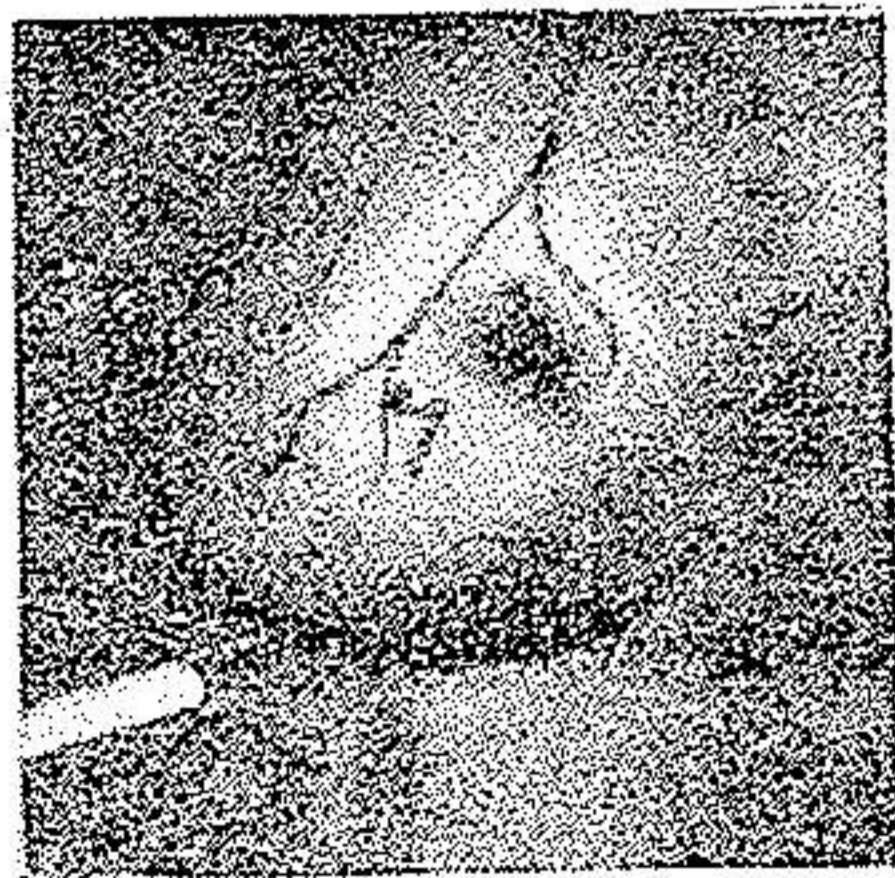
نیز تاریکی چنین توموری نسبت بتومور چنگاری هم حجم آن بسیار کمتر است .

۴- کیست های پستانی

گرچه تشخیص کیست های پستان ظاهرآ آسان بنظر میآید ولی اغلب اتفاق میافتد که تشخیص يك کیست مخصوصاً وقتیکه در اطراف آن واکنش های آماسی وجود داشته باشد با يك هسته چنگاری كوچك و محدود مورد بحث قرار میگیرد . از طرف دیگر همیشه کیست ها ساده نیست و ممکن است در مجاورت یا در جدار و یا در داخل آن جوانه های چنگاری تشکیل شود که بهیچ وجه در ظاهر بوجود آنها نمیتوان پی برد در این موارد است که ترانس ایلومیناسیون كلك فوق العاده ای در تشخیص مینماید . بتجربه معلوم شده است که کیست هائیکه محتوی مایع صاف و روشن یا زرد رنگ میباشد در مقابل نور کاملاً درخشان بنظر میآید . پس بطور کلی هر هسته سخت و گرد که در پستان ظاهر شود خواه محدود یا غیر محدود و خواه مربوط و متصل بجدار یا طبقات عمقی باشد و خواه آزاد باشد و اگر در مقابل نور شفاف بنظر آید بطور حتم کیست ساده ای بیش نیست باشد و اگر برخلاف تصویر توموری که محدود و گرد و آزاد است تاریك و کدر بنظر آید بی شك چنگاری است چه کیست هائی که مایع درونی آنها کدر یا سبز و یا خونین است بطور حتم جدار شان چنگاری میباشد و یا در داخل آنها جوانه های چنگاری وجود دارد و هرگز نباید بامید آنده تومور مزبور آزاد و محدود و متحرك است از برداشتن آن خود داری نمود .

۵- تومورهای نيك خیم پستان

این تومور ها اقسام مختلف دارد که مهمترین آنها آدنوم ها و



آدنوفیرومها میباشد . تومورهای مذکور بطور کلی در مقابل نور تاریك میباشد و گاهی تشخیص آنها از چنگار ها فوق العاده مشکل میشود ولی باید گفت که عموماً سایه این تومور ها از تومورهای هم حجم خود که چنگاری باشد روشن تر است . همین خاصیت در چند نوبت سبب شد که این دو بیماری از هم تشخیص داده شود و بعداً نیز تشخیص بوسیله آزمایش بافت شناسی تأیید گردید (شکل ۴) .

شکل ۴- سایه يك تومور سخت نيك خیم

بر روی پستان

۶- چنگارهای پستانی

بطور کلی برای رشد هسته های چنگاری سه دوره میتوان قائل شد .
دوره نخست - دوره ایست که هسته چنگاری مانند گره کوچک سفت و آزادی
در پستان ظاهر میشود و تا مدتی رشد آن تقریباً متوقف و بطلی است . ترانس ایلومیناسیون
وجود چنین هسته چنگاری را بخوبی آشکار میسازد و در آزمایش بصورت لکه سیاهی
بر روی پوست پستان نقش می بندد .

دوره دوم - تومور شروع برشد کرده قسمت های مجاور خود را فرا میگیرد
و طبقات زیرین چسبندگی پیدا میدهند در این وقت ترانس ایلومیناسیون سایه فوق العاده
تاریکی را نشان میدهد . (شکل ۵)

دوره سوم - تومور کاملاً بزرگ میشود و با طرف دست میاندازد و کاملاً پوست

و طبقات زیرین می چسبد و در گانگلیون های زیر

بغل متاستاز تولید میشود . سایه این تومورها فوق -

العاده تاریک است . شك نیست كه ترانس

ایلومیناسیون تنها در دوره اول و اوایل دوره دوم

مفید میباشد چه در اواخر دوره دوم و دوره

سوم تشخیص بالینی اغلب کافی است . بر هیچ کس

پوشیده نیست که هر اندازه تومور چنگاری زود تر

تشخیص داده شود بیشتر بنتیجه عمل جراحی آن

میتوان اطمینان داشت . سایه تومورهای چنگاری

بی اندازه تاریک و سیاه و مانند لکه مرکبی نمایان

میشود همین خاصیت است که سبب تشخیص این تومور از سایر توموهای پستانی میشود .

۷- پاپی یوم های داخل مجاری شیری

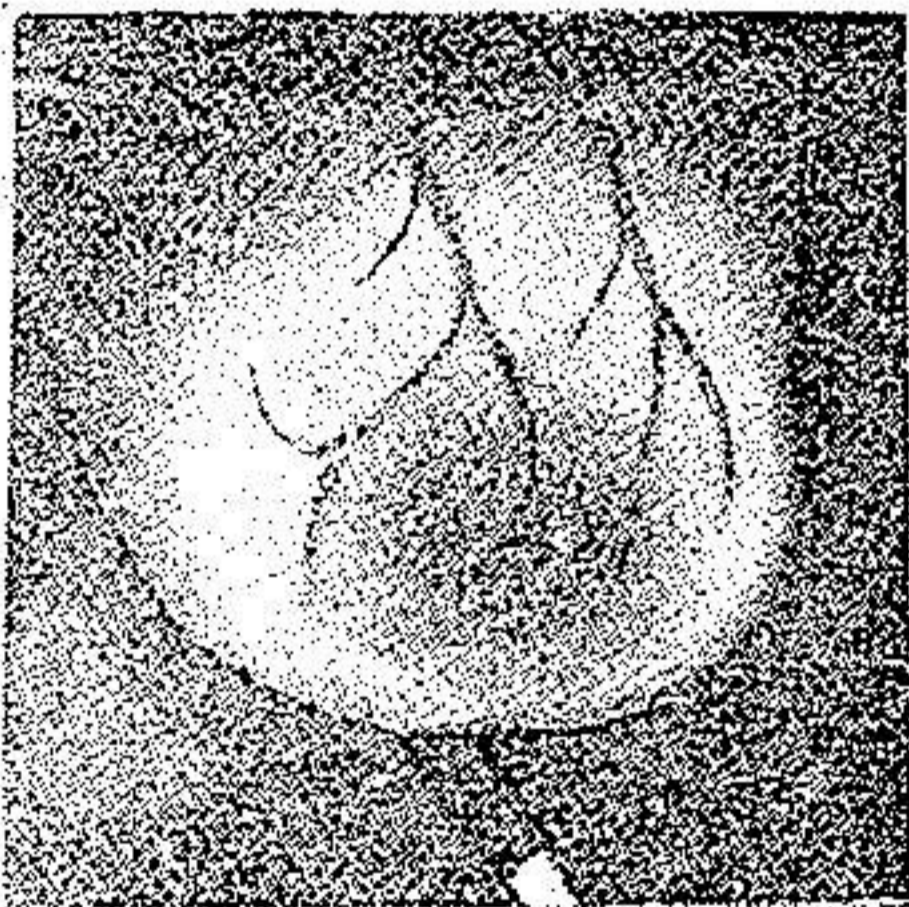
ترانس ایلومیناسیون در تشخیص تومور های مجاری شیری بسیار مورد

استعمال دارد و دارای اهمیت نراوان میباشد . این تومورها که اغلب در نزد زنان تولید

ترشحاتی سبز رنگ یا خونین از نوك پستان مینماید بصورت جوانه های ریزی میباشد

که در درون مجاری شیری میروید و ممکن است مدتها بحال خود باقی بماند ولی

ناگهان سرطانی میگردد و مجرائی را که جایگاه آنست ترکانده با طرف دست می یابد .

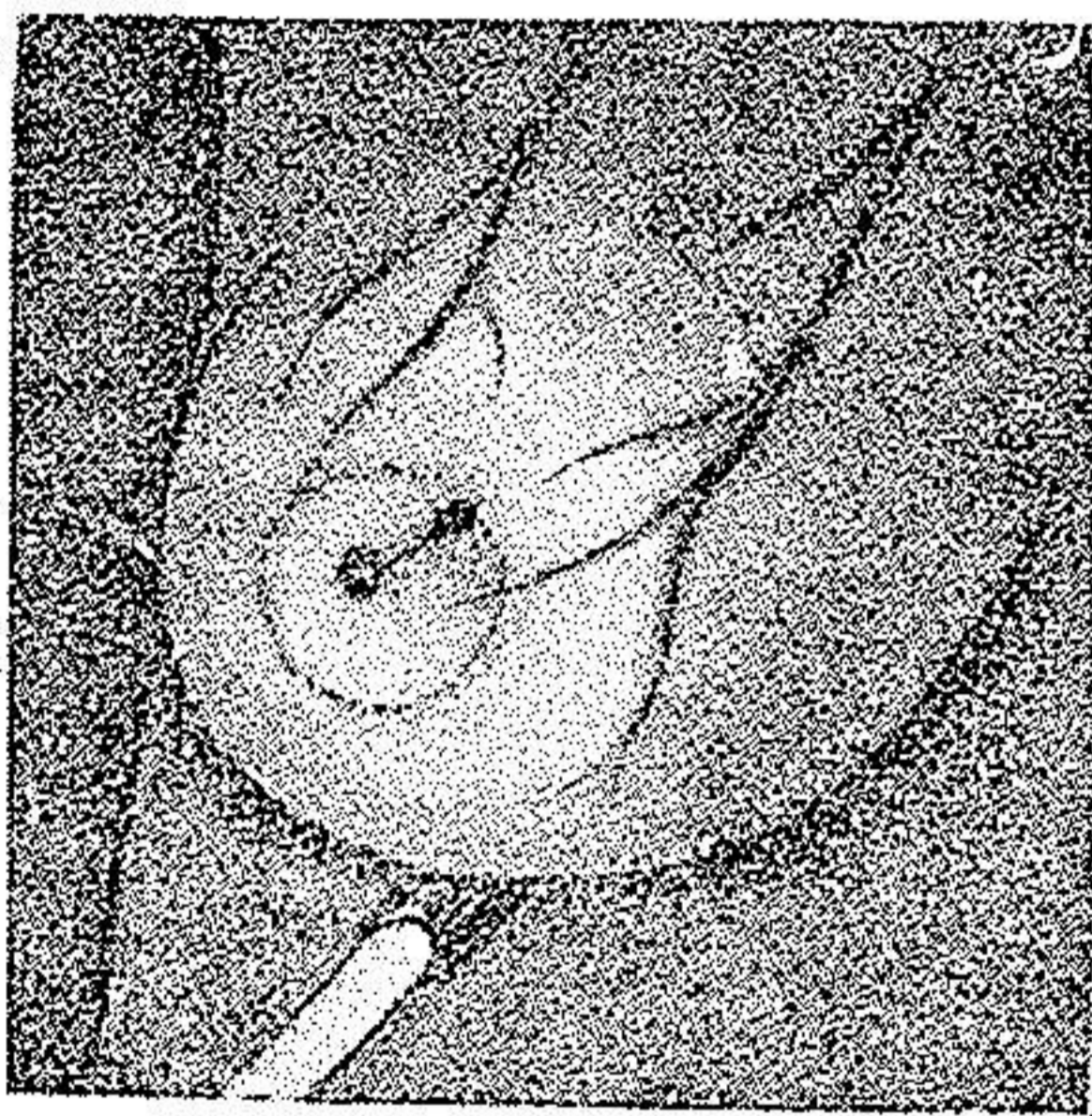


شکل ۵ - سایه يك تومور چنگاری
پستان

تشخیص این تومورها و تعیین موقعیت آنها بی اندازه مهم است چه اغلب با برداشتن قسمت کوچکی از پستان که محل تومور است بیمار شفا می یابد.

ترانس ایلومیناسیون یکی از وسایلی است که باسانی موقعیت این تومور را در پستان تعیین مینماید زیرا ترشچی که از این تومورها در مجاری شیری تولید میشود نظر بچرکین یا خونین بودن آن بصورت خط تاریکی بر پوست نقش می بندد که از تومور تانوک پستان امتداد دارد. بعلاوه تومور نیز بصورت لکه سیاه کوچکی نمایان میباشد (شکل ۶). واضح است که ترسیم امتداد مجرا و محل اصلی تومور بر پوست پستان هنگام عمل بر داشتن تومور و قسمتهای مجاور آن کمک بسیار مینماید.

از این مقدمات میتوان چنین نتیجه گرفت که ترانس ایلومیناسیون طریقه



شکل ۶- سایه يك پاپی یوم داخل مجرای شیری و ترشح آن

آسان و بی آزار و نسبتاً مطمئنی است که میتواند در بسیاری از اوقات کمک بسزائی بتشخیص تومورهای پستانی بنماید و برای پزشك راهنمای نیکوئی باشد. البته این طریقه نیز مانند سایر وسایل تشخیص ممکن است گاه موجب اشتباهاتی شود که دلیل بر عیب این طریقه تشخیص نمیباشد چه نیک میدانیم که در طب هیچ يك از وسایل تشخیص نمیتواند صد درصد هادی و راهنمای پزشك باشد. خطاهای حاصله از این طریقه بیشتر بر اثر صور گوناگون غیر

عادی و اشکال خاص و غیر طبیعی است که گاهی منظره تومورهای چنگاری بخود میگیرد. نگارنده معتقد است که اطلاع باین طرز معاینه و اقدام بآن در هر مورد بی اثر نیست و اگر نتواند مانند يك آزمایش بافت شناسی در هر مورد جواب کافی و شافی دهد لااقل برای جراح و طریقه عملی را که باید درپیش گیردهادی و راهنمای خوبیست بویژه آنکه طرز آزمایش و تهیه وسایل آن فوق العاده آسان و بطور حتم نتیجه آن از تشخیص بالینی بحقیقت نزدیکتر است.

نتیجه

- ۱- تصویر پستان طبیعی و درخشندگی آن بستگی کامل با مقدار بافت پیهی و پیشنی (لیفی) و همبند آن دارد بعلاوه تغییرات فیزیولوژیکی این اندام نیز در تصویر سایه حاصله دخالت تام دارد.
- ۲- در تومورهای هیپر پلازیک کوچک سایه کاملاً روشن است ولی در تومورهای نسبتاً درشت سایه اندکی تاریک است.
- ۳- کیست‌هائیکه محتوی مایع شفاف یا زرد رنگ میباشد در برابر نور کاملاً روشن است.
- ۴- کیست‌هائیکه محتوی مایع کدر سبزرنگ یا خونین میباشد سایه آنها تاریک است در اینصورت جدار کیست چنگاری (سرطانی) است.
- ۵- تومورهای نیک‌خیم پستانی عموماً دارای سایه تاریک میباشد ولی هرگز شدت تاریکی آنها بشدت تومورهای چنگاری با همان حجم نیست.
- ۶- تصویر تومورهای چنگاری سیاه است.
- ۷- تصویر پاپی بوم و جوانه‌های چنگاری درون مجاری و کیست‌ها مانند لکه سیاهی نمایان میگردد.
- ۸- در تشخیص جنس تومورهای پستانی بوسیله ترانس ایلو میناسیون باید شدت تاریکی سایه، وسعت، یکنواخت بودن، محدود بودن یا محو بودن محیط آن و بالاخره منظم بودن یا غیر منظم بودن حدود سایه را در نظر گرفت.

RESUME

La transillumination n'est pas une nouvelle découverte, elle a trouvé son application depuis Heryng dans l'affection des sinus craniens et les tumeurs du testicule. Mais ce n'est qu'en 1929 que pour la première fois Jame Ewing et Max cutler ont servi cette méthode pour le diagnostic des différentes affections de la glande mammaire.

La principe de la méthode est en somme d'interposer la masse intra-mammaire entre une source lumineuse et l'oeil de

l'observateur et étudier le passage de la lumière à travers les tissus plus ou moins transparents du sein .

Le sein normal avant tout est formé de graisse entourant la glande proprement dite . La graisse du sein comme le liquide de l'hydrocèle est translucide et apparait dans l'obscurité comme un petit ballon rougeâtre, et seules sont opaques certaines formations physiologiques et pathologiques qu'il faut les connaître pour faire un diagnostic précis . Cependant dans un sein normal quelques taches font ombres à la diascopie : ce sont d'une part le mamelon qui donne l'aspect opaque, d'autre part des images des veinules sous cutanées qui apparaissent sous forme de traînées sombres et ramifiées .

Les modifications physiologiques : la grossesse, la lactation diminues la transparence du sein .

Les formations pathologiques donnent des images polymorphes :

a) L'hématome au début présente une opacité intense, irrégulière à limite festonnée et imprécise .

b) Les kystes à contenu clair et liquide sont transparents

c) Les kystes à contenu liquide mais épais ou hémorragique sont opaques .

d) Les tumeurs malignes sont franchement opaques .

e) Les tumeurs bénignes sont généralement opaques mais d'une opacité beaucoup moins marquée que celle d'une tumeur maligne de même volume .

c) En résumé les tumeurs malignes, l'hématomes, les nodules inflammatoires (abcès, gomme, foyer tuberculeux...), les galactocèles, les kystes hémorragiques cancéreux, les papillomes intracanaliculaires sont opaques .

Les tumeurs hyperplasiques, les tumeurs bénignes, les seins kystiques (Reclus) sont peu opaques .

Le sein normal, les kystes simples, les séquelles de foyers inflammatoires et hémorragiques sont transparents .

Travail de l'Institut de Cancer de Paris (Thèse de Paris 1935)

BIBLIOGRAPHIE

هآخذ ومدارك :

ADAIRE.F.E. : Sanguineous Discharge frome the signif -
icance in relation to cancer of the breast (Ann. of Surg. vol.
XCI, P. 197 Février 1930.)

ALBOT Guy. - Les difficultés du diagnostic des cancers
du sein. Intérêt de la transillumination du sein (J.des praticiens,
26 Janvier 1935.)

BERTRAND I. - Examen histologique extemporané au
cours des interventions chirurgicales, particulièrement dans les
tumeurs du sein. (Bull. et Mém. de la soc. de chirurgie 1930,
P. 525.)

CAPORALE L. - La transilluminazion nelle affezioni
mammairis (Minerva, Med. I. 952-954. 23 June 1931.)

CUTLER (MAX). - Transillumination As.an aid in the
diagnostic of Breast lésions (N 48 Surg. Gynéc. and Obst. 1929
P. 721 vol. XI, XIII).

Transillumination of the Breast (Ann. Surg. N 93, 1931).

ESPAILLAT A. - Contribution à l'étude radiologique du
sein normal et pathologique. Thèse de Paris 1933.

HABIBI M. - La transillumination dans le diagnostic des
tumeurs du sein. Thèse de Paris 1935.

La transillumination dans le diagnostic des tumeurs du sien
Namé Pézéchi de l' Iran N. 3 .P.85 Aban 1318. 1938.

HUGUENIN R. - La trnsillumination dans le diagnostic
des tumeurs du sein La Presse Médi. N. 79. 3 Octobre 1934.

LEDOUX, LEBARD R. et GARCIA, CALDERON J. -
Étude radiographique de la glande mammaire. (Bull. et Mém. de
la soc. de radiolo-médi. de France N. 21. pp. 418, 423.)

LEROUX R. - Technique nouvelle pour l'examen histolo-
gique rapide (Bull. de l'Ass. Franc. pour l'étude de cancer N. 9,

t, XX, pp. 698, 702, 1931.)

RAVINA A. - La transillumination du sein (Presse Médi. 20 Février 1932.)

URLICH P. - Une nouvelle méthode pour le diagnostic des lésions de la glande mammaire, la transillumination ou la diascopie du sein. (Revue Franc. de gyné. et d'obs., N. 4, pp. 182-193. - Avril 1932.)

VINCENT PASCHETTA. - Etude radiologique de la glande mammaire. (Soc. de radiologie du Littoral Méditerranéen, Séance du 10 mai 1931.)