

نتایج درمان جراحی تنگی طویل پروگزیمال تراشه با استفاده از روش قطع دوطرفه استخوان هیوئید همراه با آزاد سازی عضلات سوپراهیوئید

تاریخ دریافت مقاله: ۱۳۸۷/۰۱/۱۵ تاریخ پذیرش: ۱۳۸۷/۰۲/۲۳

چکیده

رضا باقری^۱

محمد رضا مجیدی^{*۲}

احسان خدیوی^۲

۱- گروه جراحی توراکس

۲- گروه گوش و گلو و بینی

دانشگاه علوم پزشکی مشهد

زمینه و هدف: تنگی‌های خوش‌خیم تراشه بعد از انتوباسیون طولانی‌مدت یکی از مشکلات درمانی بوده و روش ارجح درمانی در تنگی‌های بلند جراحی است. هدف این مطالعه بررسی نتایج درمان جراحی در تنگی طویل تراشه و نقش تکنیک آزادسازی عضلات سوپراهیوئید توام با قطع دو طرفه استخوان هیوئید در این بیماران است. **روش بررسی:** در فاصله سال‌های ۸۷-۱۳۸۳، ۱۴ بیمار با تنگی طویل پروگزیمال تراشه که بیش از ۴۰٪ طول تراشه در آنها رزکسیون شده و مورد بازسازی تراشه قرار گرفته بودند از نظر تکنیک جراحی و کیفیت زندگی یک‌سال بعد از درمان مورد بررسی قرار گرفتند. **یافته‌ها:** متوسط سن بیماران ۲۲/۲±۰/۴ سال بود. اتیولوژی عارضه در تمامی بیماران ترومای سر و انتوباسیون طولانی‌مدت بود. متوسط زمان اولین مراجعه تا تصمیم‌گیری درمانی جراحی و رزکسیون ضایعه ۴/۵±۰/۵ ماه بود. متوسط طول تنگی ۳/۶±۰/۵ سانتی‌متر و متوسط طول رزکسیون تراشه ۴/۳±۰/۵ سانتی‌متر بود. متوسط طول اضافه شده به تراشه در حین آزادسازی با این مانور ۱/۱±۰/۳ سانتی‌متر بوده است. یک بیمار مبتلا به عفونت زخم و چهار بیمار مبتلا به عود تاخیری تنگی شدند که در سه مورد به دیلاتاسیون پاسخ داد. از نظر کیفیت زندگی ۷۱٪ از بیماران در گروه خوب و عالی قرار گرفتند. ما در بیماران خود مرگ و میر نداشتیم. **نتیجه‌گیری:** نظر به اینکه درمان ارجح تنگی‌های چند قطعه‌ای و طویل تراشه جراحی می‌باشد و یکی از عوامل مهم بروز عارضه جراحی کشش روی خط بخیه است، در رزکسیون‌های طویل پروگزیمال، جهت ایجاد طول بیشتر حین مانورهای آزاد سازی تراشه می‌توان از قطع دوطرفه استخوان هیوئید کمک گرفت.

کلمات کلیدی: تنگی تراشه، انتوباسیون طولانی، جراحی، تکنیک‌های آزادسازی.

* نویسنده مسئول: مشهد، بیمارستان قائم (عج)، گروه گوش و گلو و بینی، دانشگاه علوم پزشکی مشهد
تلفن: ۰۵۱۱-۸۴۱۳۴۹۲
email: majidimr@mums.ac.ir

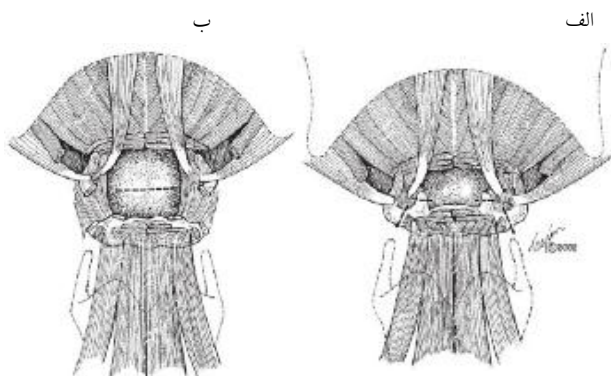
مقدمه

جزء اقدامات روتین می‌باشد در تنگی‌های فوقانی می‌توان از آزادسازی عضلات سوپراهیوئید سود برده و جهت رزکسیون ضایعات دیستال از تکنیک‌های آزادسازی ناف ریه راست و یا قطع برونش اصلی راست و آناستوموز آن به برونش چپ می‌توان سود برد.^۱ یکی از تکنیک‌هایی که در موارد خاص در آزادسازی تراشه در رزکسیون‌های فوقانی به‌کار برده می‌شود، برش دو طرفه استخوان هیوئید بعد از مانور آزادسازی عضلانی سوپراهیوئید می‌باشد که اغلب در رزکسیون چند قطعه‌ای و طویل تراشه به‌کار می‌رود.^۲ هدف از این مطالعه بررسی نتایج درمان جراحی ۱۴ بیمار با تنگی طویل تراشه بعد از انتوباسیون طولانی و نقش تکنیک مانور آزادسازی عضلات سوپراهیوئید توام با قطع دو طرفه استخوان هیوئید در این بیماران می‌باشد.

تنگی خوش‌خیم تراشه Benign tracheal stenosis اغلب ضایعه التهابی اکتسابی می‌باشد که به‌علت انتوباسیون طولانی و تراکتوستومی دیده می‌شود، شیوع تصادفات جاده‌ای و صدمات مغزی نیاز به لوله‌گذاری طولانی‌مدت و حمایت بیماران در بخش مراقبت‌های ویژه را افزایش داده و با توجه به زمان طولانی بستری، این بیماران اغلب دارای تراکتوستومی می‌باشند. عدم مراقبت صحیح از چنین بیمارانی موجب تنگی‌های چند قسمتی و طویل در تراشه می‌شود.^۱ با توجه به اینکه تنگی‌های بعد از لوله‌گذاری در تراشه تنگی‌های ترانس مورال می‌باشند، بهترین درمان آن رزکسیون و بازسازی اولیه تراشه است، معمولاً برای انجام بازسازی مانورهای آزادسازی تراشه از جمله آزادسازی قدام و خلف تراشه و بخیه چانه به قفسه صدی

روش بررسی

بوده‌اند. تمامی بیماران با تراکتوستومی از بیمارستان ترخیص و جهت ادامه درمان مراجعه نمودند. متوسط زمان اولین مراجعه تا تصمیم‌گیری جهت درمان جراحی در بیماران $4/5 \pm 0/5$ ماه بوده است. تمامی بیماران تنگی پروگزیمال تراشه داشته و متوسط طول تنگی بیماران $3/6 \pm 0/5$ سانتی‌متر بوده است. متوسط طول رزکسیون تراشه در بیماران با توجه به حذف محل تراکتوستومی که در بعضی بیماران گاهی در محل تنگی نبوده است بین $4/3 \pm 0/5$ سانتی‌متر بود. متوسط طول اضافه‌تر آزادسازی با استفاده از قطع دو طرفه استخوان هیوئید $1/1 \pm 0/3$ سانتی‌متر بوده است. تکنیک رزکسیون و آناستوموز در ۱۰ بیمار تکنیک رایج و در چهار بیمار به‌علت درگیری قدام استخوان هیوئید از تکنیک Posterior tracheal membranous flap سود برده شد. ۱۳ بیمار بعد از عمل اکستوبه به ICU منتقل و تنها یک بیمار، اکستوباسیون را تحمل نکرده که انتوبه به ICU منتقل و به‌علت عدم تحمل در روزهای بعد تراکتوستومی جهت بیمار دیستال به آناستوموز گذارده که نهایتاً تبدیل به تیوب گردید. عارضه بعد از عمل در بیماران به دو دسته زودرس و دیررس تقسیم‌بندی گردید. عارضه زودرس تنها در دو بیمار دیده شد که در یک بیمار ($1/7$) به‌صورت عفونت زخم بوده و در بیمار دیگر ($1/7$) نیز قادر به خروج تراکتوستومی به‌علت تراکتومالاسی و کلاپس محل آناستوموز نبودیم. عارضه دیررس به‌صورت تنگی بعد از عمل در چهار بیمار ($4/28$) رخ داد که در سه بیمار ($3/21$) با دیلاتاسیون تراشه برطرف و در یک بیمار به‌علت عود تنگی بعد از دیلاتاسیون مجبور به گذاشتن تیوب شدیم. ما در بیماران خود مرگ و میر نداشتیم. از نظر کیفیت زندگی یک‌ساله بعد از درمان یک بیمار ($1/7$) در گروه عالی و ۱۰

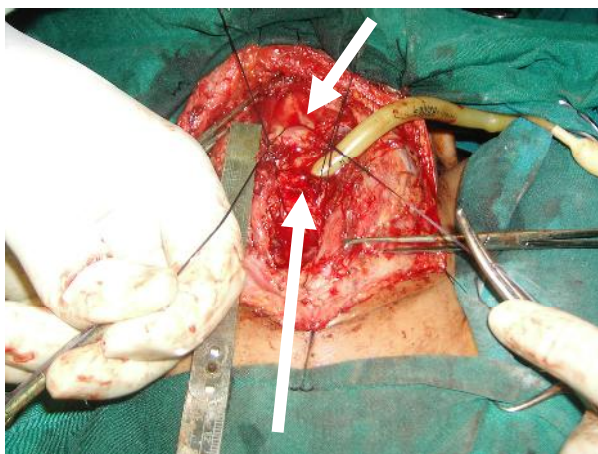


شکل ۱- تصویر آزادسازی عضلات سوپراهیوئید (الف) نمای حاصله بعد از قطع عضلات سوپراهیوئید (ب) نمای حاصله بعد از قطع دو طرفه غضروف هیوئید

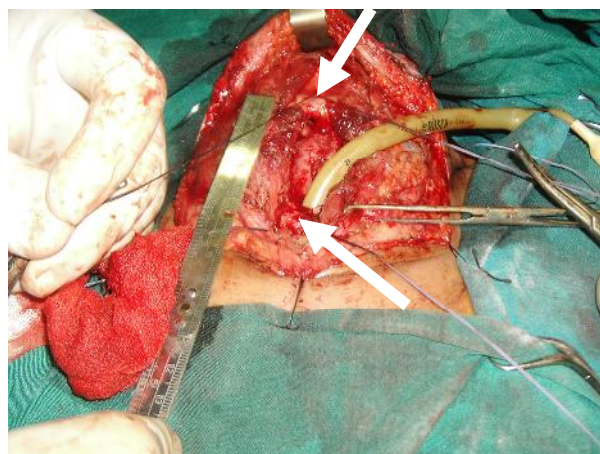
این کارآزمایی بالینی در فاصله سال‌های ۸۷-۱۳۸۳ بر روی بیمارانی که مبتلا به تنگی طولیل پروگزیمال تراشه بوده و در آنها بیش از 40% طول تراشه تحت رزکسیون قرار می‌گرفت در دو مرکز بیمارستانی قائم و امام‌رضا در مشهد انجام پذیرفت. پس از اخذ رضایت آگاهانه بیماران وارد مطالعه شده و اطلاعات بالینی نظیر سن، جنس، علائم بالینی، اتیولوژی تنگی، طول تنگی، جمع‌آوری گردید. جهت ارزیابی طول تنگی تمامی بیماران تحت سی‌تی‌اسکن گردن با بازسازی قرار گرفته و قبل از تصمیم‌گیری درمانی به‌کمک برونکوسکوپی رژیید ارزیابی شدند. جهت رفع تنگی پس از حذف تنگی علاوه بر استفاده از تکنیک‌های روتین آزادسازی تراشه مانند آزادسازی قدامی و خلفی تراشه و آزادسازی عضلات سوپراهیوئید، دو طرف جسم استخوان هیوئید قطع شده و میزان آزادسازی اضافه‌تر تراشه با این تکنیک اندازه‌گیری گردید. سپس دو انتهای تراشه با استفاده از نخ و ویکریل مورد آناستوموز قرار گرفت. در انتهای عمل از بخیه چانه به قفسه صدری جهت نگهداری وضعیت فلکسیون سر استفاده شد (شکل ۱-۵). سپس بیماران از نظر عوارض پس از جراحی و کیفیت زندگی یک‌سال بعد از درمان مورد بررسی قرار گرفتند. از نظر کیفیت زندگی بیماران در یکی از گروه‌های چهارگانه زیر قرار می‌گرفتند: ۱- گروه عالی: بیمار تمام فعالیت‌های روزانه را بدون مشکل انجام داده و قادر به انجام فعالیت‌های سنگین ورزشی می‌باشند و قدرت تکلم عادی دارند. ۲- گروه خوب: بیمار تمام فعالیت‌های روزانه را بدون مشکل انجام داده ولی قادر به انجام فعالیت‌های سنگین نباشد و قدرت تکلم عادی دارد. ۳- گروه متوسط: بیمار تنها در حالت استراحت بدون علامت بوده ولی در حال فعالیت عادی دچار مشکل می‌شود و قدرت تکلم عادی دارد. ۴- گروه ضعیف: بیمار قادر به تنفس بدون کمک (با لوله T. Tube یا تراکتوستومی) نبوده و قادر به تکلم عادی نمی‌باشد.

یافته‌ها

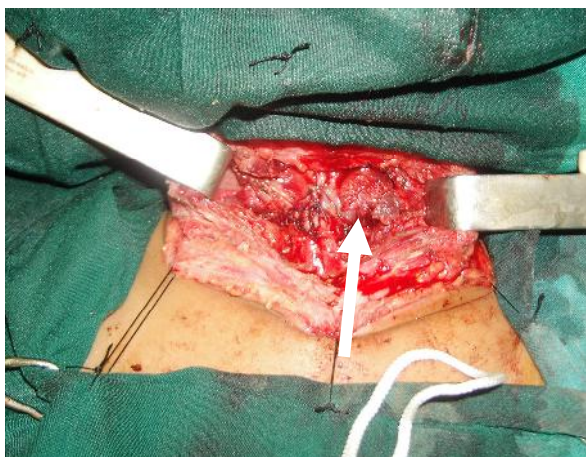
۱۴ بیمار وارد مطالعه شدند که ۱۰ بیمار مرد و چهار بیمار زن بودند. متوسط سن بیماران $22/2 \pm 0/4$ سال بود. جوان‌ترین بیمار ۱۲ سال و مسن‌ترین بیمار ۴۸ سال داشت. تمامی بیماران به‌علت صدمه سر و اختلال هوشیاری به‌مدت طولانی (متوسط زمان $5 \pm 0/8$ ماه) بستری



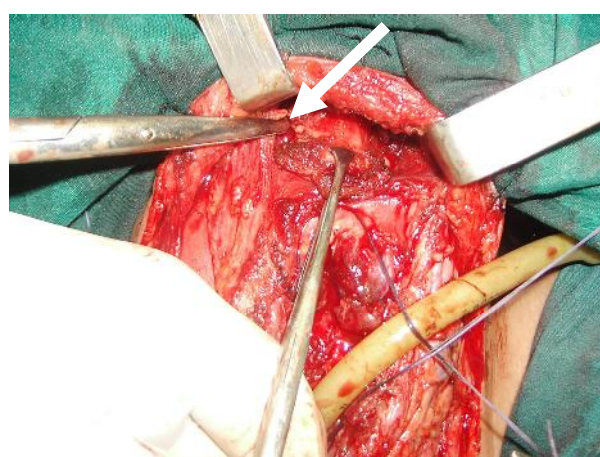
شکل ۴- فاصله دو لبه تراشه بعد از قطع دو طرفه هیوئید و قبل از فلکسیون سر (فلش سفید)



شکل ۲- فاصله بین دو لبه تراشه بعد از مانورهای آزادسازی قدامی و خلفی و برش عضلات سوپراهیوئید (فلش سفید لبه‌های تراشه را نشان می‌دهد)



شکل ۵- بعد از انجام آناستوموز در لبه تراشه (فلش سفید محل آناستوموز)



شکل ۳- قطع استخوان هیوئید بعد از آزادسازی عضلات سوپراهیوئید (فلش سفید)

می‌توان به محل نوک لوله و محل تراکتوستومی اشاره نمود که متأسفانه در بیمارانی که مدت طولانی تحت ونتیلاسیون مکانیکی می‌باشند منجر به بروز تنگی چند قطعه‌ای و طویل در تراشه می‌گردد.^۲ در صورت بروز تنگی تراشه، شایع‌ترین علامت در بیماران استریدور می‌باشد که حتماً باید ظن بالینی پزشک را به سمت این عارضه معطوف کند. به‌خصوص اگر بیمار در سابقه خود انتوباسیون را ذکر کند. حتی بعضی مطالعات به مدت ۲۴ ساعت انتوبه شدن بیماران را برای بروز این عارضه کافی می‌دانند. نکته قابل توجه این است که گاهی از زمان لوله‌گذاری مدت طولانی گذشته و حتی بعضی بیماران این نکته را به‌خاطر نمی‌آورند و بعضی مطالعات ذکر می‌کنند که گاهی حتی یک‌سال از زمان لوله‌گذاری نیز گذشته و بعد از یک‌سال بیمار علامت‌دار می‌گردد.^{۴و۵} همواره باید به این نکته تاکید

بیمار (۷۱٪) در گروه خوب و یک بیمار در گروه متوسط (۷/۱٪) و دو بیمار (۱۴/۲٪) در گروه ضعیف قرار گرفتند به طوری که بعد از یک سال از درمان قادر به خروج تیوب در این دو بیمار نبودیم.

بحث

جریان خون تراشه گردنی از سه شاخه منشعب از شریان تیروئید تحتانی تامین می‌گردد. ایسکمی در تراشه منجر به التهاب و گرانولاسیون و در نهایت تنگی ترانس دورال در تراشه می‌شود و یکی از دلایل شایع این عارضه استفاده از کاف‌های لوله‌های تراشه یا لوله تراکتوستومی می‌باشد که بدون دقت و با فشار بالا باد شده و در دراز مدت منجر به افزایش فشار در موضع و ایسکمی و تنگی تراشه می‌گردد. از دیگر نقاط شایع در بروز تنگی تراشه به‌غیر از محل کاف

نمود که در بیماری که دچار استرایدور شده و سابقه لوله‌گذاری طولانی مدت را ذکر می‌نماید، ضروری است قبل از هر گونه تصمیم‌گیری درمانی تحت بیهوشی عمومی قرار گرفته و با برونکوسکوپی رژیم ارزیابی کامل صورت گیرد تا مانع از آسیب اضافه‌تر به تراشه با یک تراکتوستومی ناخواسته در محل نامناسب در بیماران گردد.^{۶۷} ما در تمامی بیماران قبل از هرگونه تصمیم‌گیری تحت بیهوشی عمومی با برونکوسکوپی رژیم تراشه را مورد ارزیابی اولیه قرار دادیم تا آناتومی تراشه و محل و وسعت تنگی آشکار گردد. درمان تنگی‌های تراشه بعد از انتوباسیون طولانی مدت به‌عنوان یک معضل درمانی می‌باشد و تکنیک‌های متعدد درمانی از جمله دیلاتاسیون مکرر، لیزر درمانی، کرایوسرجری و جراحی مطرح بوده است. در سه تکنیک اول درصد عدم موفقیت بالا بوده و نیاز به تکرار پروسه مزبور وجود دارد و اغلب روش انتخابی درمانی در تنگی‌های تراشه بعد از انتوباسیون جراحی است.^۸ یکی از معضلات درمانی تنگی‌های تراشه رزکسیون تنگی‌های مولتی سگمنتال و طویل تراشه می‌باشد که اغلب بازسازی اولیه این بیماران را تحت تأثیر قرار می‌دهد. در مطالعه Grillo در مورد تنگی‌های تراشه، اشاره شده است از ۵۰۳ بیمار مبتلا به تنگی تراشه که تحت ۵۲۱ جراحی قرار گرفته‌اند (جراحی تراشه یا تراشه و حنجره) در ۹۳/۷٪ از بیماران نتایج درمانی، آنها را در گروه عالی و خوب قرار داده و وی درمان جراحی رزکسیون قطعه مبتلا و بازسازی آن را درمان ارجح در این عارضه می‌داند.^۲ در مطالعه مشابهی نیز که توسط Babarro بر روی رزکسیون‌های طویل تراشه انجام گرفته است، نتایج درمان جراحی را مناسب ذکر کرده و درمان جراحی را روش انتخابی بیان نموده است. البته به این مطلب نیز اشاره شده است که در بعضی بیماران با رزکسیون طویل از T.tube در انتهای عمل سود برده و تأکید نموده است که استفاده از مانور آزادسازی عضلات سوپراهیوئید و قطع دو طرفه استخوانی هیوئید در جلوگیری از کشش در رزکسیون تنگی‌های پروگزیمال مناسب است.^۶ در مطالعه Marulli، تنگی‌های طویل تراشه همراه با درگیری لارنکس در یک نوبت پس از بازسازی اولیه با نتایج خوب طولانی مدت (گروه عالی و خوب در حد ۹۳/۳٪) مورد درمان قرار گرفته است.^۸ در مطالعه Wynn نیز نتایج جراحی و بازسازی اولیه در درمان تنگی‌های تراشه مناسب و با درصد موفقیت بالا و عوارض پایین ذکر شده است.^{۱۰} در مطالعه Soon در مورد رزکسیون

تنگی‌های طویل پروگزیمال تراشه (بیش از ۴۰٪ طول تراشه) نیز تأکید خاصی برای مانورهای آزادسازی به‌خصوص مانور آزادسازی عضلات سوپراهیوئید و قطع دو طرفه استخوان هیوئید شده و بیان شده است که قطع استخوان هیوئید در رزکسیون‌های محدودتر اغلب ضروری نبوده و توصیه نمی‌گردد.^۳ عوارض جراحی تراشه می‌تواند به دو صورت زودرس و دیررس بروز کند. یک عارضه زودرس و خطرناک جراحی تراشه جدا شدگی محل آناستوموز به‌علت کشش بیش از حد در محل بخیه می‌باشد. سایر عوارض زودرس به‌صورت عفونت زخم و یا ادم راه هوایی خود را نمایان می‌سازد. شایع‌ترین عارضه تاخیری نیز عود تنگی تراشه به‌علت تشکیل نسوج گرانولاسیون می‌باشد. خطرناک‌ترین عارضه در واقع جداشدگی محل آناستوموز و شایع‌ترین عارضه گرانولاسیون تأخیری و عفونت زخم می‌باشد.^۲ در مطالعه ما نیز درمان جراحی در بیماران با تنگی‌های طویل با نتایج مناسب (مجموعاً دو گروه عالی و خوب ۷۸/۱٪) توأم بوده و شایع‌ترین عارضه بعد از عمل در بیماران، تنگی دیررس می‌باشد. نکته مهم در بیماران ما این بود که به‌علت انجام تکنیک‌های مناسب آزادسازی تراشه در هیچ موردی عارضه جدا شدگی محل آناستوموز ناشی از کشش بیش از حد در خط بخیه، دیده نشد. با توجه به اینکه یکی از معضلات جراحی‌های تراشه بروز نسج گرانولاسیون بعد از عمل بوده و به‌علت اینکه کشش نسبی روی محل آناستوموز اغلب وجود دارد، انتخاب نوع نخ در جراحی تراشه حائز اهمیت است و باید به این نکته تکنیکی اشاره نمود که همواره جهت جلوگیری از تشکیل هسته محل نسوج گرانولاسیون حتماً گره بخیه باید خارج تراشه قرار گیرد. در مطالعه Behrend نتایج درمان تنگی تراشه با استفاده از سه نوع نخ قابل جذب یعنی Polypropylene, polydioxanone, Polyglactin مشابه بود. در این مطالعه بیان شد که نخ در جراحی تراشه باید inert و با قدرت کشش بالا بوده و زودتر از شش ماه جذب نگردد. در این بررسی مسائل تکنیکی به‌خصوص کشش در محل آناستوموز در نتایج جراحی از انتخاب نوع نخ موثرتر دانسته شده است.^{۱۱} امروزه درمان‌های اندوسکوپیک تنگی‌های خوش‌خیم بعد از انتوباسیون نیز طرفداران خود را دارد. در مطالعه‌ای توسط Galluccio، به این نکته اشاره شده است که در تنگی‌های ساده و کوتاه تراشه به‌دنبال انتوباسیون طولانی، دیلاتاسیون مکرر و گذاردن استنت یا لیزر می‌تواند نقش درمانی داشته باشد ولی در تنگی‌های

استفاده از این نوع استنت در تنگی‌های خوش‌خیم مناسب نبوده است. در این بررسی بعد از چند ماه از تعبیه استنت، غالباً به دلیل بروز عوارض نیاز به خروج استنت بوده که با تشکیل نسوج گرانولاسیون و تنگی شدیدتر همراه بوده است. مولفین در انتها استفاده از تیوب را در تنگی‌های کمپلکس غیر قابل جراحی توصیه نمودند.^{۱۲} با توجه به افزایش شیوع تنگی‌های تراشه بعد انتوباسیون و به‌خصوص فرم‌های طولی آن با به‌کار بردن یک استراتژی چندگانه (درمان جراحی، درمان آندوسکوپی و درمان توأم) اغلب می‌توان این تنگی‌ها را با نتایج خوب درمان نمود. در رزکسیون‌های طولی تراشه انجام تکنیک‌های آزادسازی تراشه جهت جلوگیری از کشش روی خط بخیه ضروری است که از آن جمله می‌توان به نقش مکمل قطع دو طرفه استخوان هیوئید در مانور آزادسازی عضلات سوپراهیوئید اشاره نمود.

طول و متعدد اغلب بیماران نیاز به درمان جراحی دارند.^{۱۱} در مطالعه Nouraei نیز درمان‌های آندوسکوپی روش مناسب جهت تنگی‌های محدود بعد از انجام تراکتوستومی بیان گردیده و عنوان شده است که در تنگی‌های طولی و چند قطعه‌ای درمان مناسب جراحی می‌باشد.^{۱۲} در مطالعه‌ای که توسط Cavaliere انجام شد نیز درمان‌های آندوسکوپی را به‌عنوان یک روش مکمل در کنار جراحی برای بیماران خاصی به‌عنوان خط اول درمانی یا به‌عنوان یک روش مناسب در درمان عود تنگی بعد از عمل ذکر شده است.^{۱۳} در مطالعه ما نیز استفاده از درمان‌های آندوسکوپی (دیلاتاسیون مکرر) به‌عنوان درمان کمکی در موارد عود تنگی بعد از جراحی سود برده شد ولی به‌دلیل طول زیاد تنگی به‌عنوان روش اولیه درمانی استفاده نشده است. یکی دیگر از متدهای درمانی تنگی‌های تراشه در فرم‌های عود شده بعد از جراحی استفاده از استنت‌های پلی فلکس می‌باشد. در مطالعه باقری

References

1. Bricchet A, Verkindre C, Ramon P, Marquette CH. Post-intubation tracheal stenosis. *Rev Mal Respir* 1999;16(4 Pt 2):685-92.
2. Grillo HC, Donahue DM, Mathisen DJ, Wain JC, Wright CD. Postintubation tracheal stenosis. Treatment and results. *J Thorac Cardiovasc Surg* 1995;109(3):486-92.
3. Soon JL, Agasthian T. Total tracheal resection for long-segment benign tracheal stenosis. *Ann Thorac Surg* 2008;85(2):654-6.
4. Cuisnier O, Righini Ch, Pison Ch, Ferretti G, Reyt E. Surgical and/or endoscopic treatment of acquired tracheal stenosis in adult patients. *Ann Otolaryngol Chir Cervicofac* 2004;121(1):3-13.
5. Tsuchida M, Hashimoto T, Shinohara H, Hosaka Y, Koike T, Hayashi J. Tracheal resection and reconstruction for tracheal stenosis. *Kyobu Geka* 2008;61(11):914-9.
6. Babarro Fernández R, Martínez Morán A, Martínez Vidal J, Vázquez Barro JC, Sarandeses García A. Resection with end-to-end anastomosis for postintubation tracheal stenosis. *Acta Otorrinolaringol Esp* 2007;58(1):16-9.
7. Softah A. Rigid bronchoscopic dilatation of postintubation tracheal stenosis. *West Afr J Med* 2005;24(3):234-8.
8. Marulli G, Rizzardi G, Bortolotti L, Loy M, Breda C, Hamad AM, et al. Single-staged laryngotracheal resection and reconstruction for benign strictures in adults. *Interact Cardiovasc Thorac Surg* 2008;7(2):227-30.
9. Wynn R, Har-El G, Lim JW. Tracheal resection with end-to-end anastomosis for benign tracheal stenosis. *Ann Otol Rhinol Laryngol* 2004;113(8):613-7.
10. Behrend M, Klempnauer J. Influence of suture material and technique on end-to-end reconstruction in tracheal surgery: an experimental study in sheep. *Eur Surg Res* 2001;33(3):210-6.
11. Galluccio G, Lucantoni G, Battistoni P, Paone G, Batzella S, Lucifora V, et al. Interventional endoscopy in the management of benign tracheal stenoses: definitive treatment at long-term follow-up. *Eur J Cardiothorac Surg* 2009;35(3):429-33.
12. Nouraei SA, Kapoor KV, Nouraei SM, Ghufloor K, Howard DJ, Sandhu GS. Results of endoscopic tracheoplasty for treating tracheostomy-related airway stenosis. *Clin Otolaryngol* 2007;32(6):471-5.
13. Cavaliere S, Bezzi M, Toninelli C, Foccoli P. Management of post-intubation tracheal stenoses using the endoscopic approach. *Monaldi Arch Chest Dis* 2007;67(2):73-80.
14. Bagheri R, Fattahi S H, Banazadeh M. The role of tracheal stenting in the alternative treatment of tracheal stenosis. *Iranian J Otorhinolaryngology* 2005;17(3):147-54.

The results of surgical treatment of proximal long segment tracheal stenosis using bilateral hyoid bone cutting with suprahyoid release

Received: April 04, 2009 Accepted: May 13, 2009

Abstract

Bagheri R.¹
Mjidi M.R.^{2*}
khadivi E.²

1- Department of Thoracic Surgery
2- Department of
Otorhinolaryngology

Mashhad University of Medical
Sciences

Background: Post-intubation tracheal stenosis is a serious problem and surgical resection is the method of choice in long segment tracheal stenosis treatment. The aim of this study was to review the results of surgical treatment of long segment post intubation tracheal stenosis and the role of bilateral hyoid bone cutting in supra-hyoid release technique.

Methods: Between 2004 to 2008, 14 patients with proximal long segment tracheal stenosis with resection of more than 40% of trachea length were evaluated regarding surgical technique and post-operative results.

Results: The mean age of patients was 22.2 ± 0.4 years. Etiology in all patients were head trauma and prolonged intubation and all patients had tracheostomy at the time of treatment. Average time between surgery and first admission was 4.5 ± 0.5 months. Average length of stenosis and resected segment were 3.6 ± 0.5 and 4.3 ± 0.5 cm respectively. Average increased length of trachea after bilateral hyoid bone cutting was 1.1 ± 0.3 cm. Postoperative complications occurred in one patient with wound infection, and 4 patients had stenosis recurrence which was treated in 3 patients using multiple dilation. Quality of life 2 years after surgery in 71% of patients were classified in good and excellent group. We didn't have any mortality.

Conclusion: Based on the fact that surgery is the best method of treatment in long and multi segment tracheal stenosis and tension in suture line is a serious problem, we recommend extended releasing technique including bilateral hyoid cutting in surgical treatment of these patients.

Keywords: Tracheal stenosis, prolonged intubation, surgery, releasing techniques.

* Corresponding author: Dept. of
Otorhinolaryngology, Ghaem Hospital,
Mashhad University of Medical Sciences,
Mashhad, Iran
Tel: +98-511-8413492
email: majidimr@mums.ac.ir