

## تکنیک جدید pull out در ترمیم و بازسازی تاندون‌های فلکسور

تاریخ دریافت مقاله: ۱۳۸۸/۰۱/۲۹ تاریخ پذیرش: ۱۳۸۸/۰۲/۲۲

### چکیده

**زمینه و هدف:** آسیب تاندون‌های فلکسور دست مشکلی پیش روی جراحان است که برای آن روش‌های متفاوتی وجود دارد که از این میان روش pull out می‌باشد که با وجود مزایای فراوان دارای اشکالاتی در ساختار می‌باشد. آنچه در تکنیک‌های مختلف مشترک می‌باشد، این است که پس از انجام این روش باید برای مدتی انگشت ترمیم شده را بی‌حرکت کنیم تا خطر پارگی تاندون از ناحیه گره با شروع حرکت به حداقل برسد. از طرف دیگر بی‌حرکتی در انگشت منجر به ایجاد چسبندگی در تاندون به‌عنوان یکی از مهمترین عوامل عدم موفقیت ترمیم تاندون شناخته شده است. از این رو در این مطالعه با ارائه تکنیکی جدید سعی در اصلاح اشکالات شده است. **روش بررسی:** ۸۰ انگشت را که با آسیب‌های متفاوت از جمله پارگی در زون یک فلکسورها، بعضی از پارگی‌های تاندون فلکسور در زون دو، گرفت تاندونی به‌صورت یک یا دو مرحله، تحت جراحی با تکنیک جدید قرار دادیم. در این گره تاندونی مسیر اعمال نیرو عمود بر مسیر تاندون بوده و اضافه بر آن، این گره، تاندون را در اطراف در بر می‌گیرد و لذا با کشیده شدن نخ گره، گره محکم‌تر می‌شود. **یافته‌ها:** نتیجه از لحاظ پاسخ به pull out ۹۷٪ خوب و ۳٪ ضعیف و همچنین نتیجه جراحی (عملکرد بیماران) ۲۳/۹٪ عالی، ۵۲/۲٪ خوب ۱۷/۹٪ متوسط و ۶٪ ضعیف بود. **نتیجه‌گیری:** با توجه به نتایج قابل قبول به‌دست آمده می‌توان برای بیمار بعد از جراحی حرکات فعال و غیر فعال را سریع‌تر شروع نمود. برای تکمیل نتیجه مطالعه بهتر است در مطالعاتی دیگر این روش جراحی جدید با روش‌های قدیمی مقایسه شود. همچنین در مطالعات بیومکانیک می‌توان قدرت این گره را مورد ارزیابی قرار داد.

**کلمات کلیدی:** تاندون فلکسور، جراحی دست، ترمیم تاندون.

رضا شهریار کامرانی  
رامین حاج زرگر باشی\*  
سعیدرضا مهرپور  
آرش شرافت وزیری  
مریم طباطبائیان

گروه ارتوپدی، دانشگاه علوم پزشکی تهران

\* نویسنده مسئول: تهران، خیابان کارگر شمالی،  
بیمارستان شریعی، بخش ارتوپدی. تلفن: ۸۸۹۹۷۴۳۵  
email: zargar.sramin@yahoo.com

### مقدمه

در کندگی‌های تاندون زون یک (که شامل همان تاندون فلکسور عمقی می‌باشد)، چه کندگی استخوانی باشد یا صرفاً تاندونی به‌کار می‌رود. استفاده دیگر این تکنیک در بازسازی تاندون به‌صورت گرفت تاندونی خواه به‌صورت یک مرحله‌ای و خواه به‌صورت دو مرحله‌ای می‌باشد. ترمیم تاندون به‌روش Pull out تکنیک‌های مختلفی دارد که هر کدام به نوبه خود مزایا و معایب خاص خود را دارند. در روش‌های معمول این تکنیک گره‌های مختلفی به استامپ انتهای تاندون زده می‌شود که رایج‌ترین این روش‌ها، روش پانل می‌باشد.<sup>۱</sup> آنچه در تکنیک‌های مختلف مشترک می‌باشد، این است که پس از انجام این روش باید برای مدتی انگشت ترمیم شده را بی‌حرکت کنیم تا خطر پارگی تاندون از ناحیه گره با شروع حرکت به حداقل برسد. از طرف دیگر بی‌حرکتی در انگشت منجر به ایجاد چسبندگی در

یکی از مشکلاتی که در جراحی دست (Hand surgery) در ارتوپدی مطرح می‌باشد پارگی تاندون‌های ناحیه فلکسور دست می‌باشد. روش‌های متفاوتی برای ترمیم یا بازسازی تاندون‌های فلکسور وجود دارد که هر کدام با موفقیت‌ها و شکست‌هایی همراه بوده‌اند. یکی از روش‌های شناخته شده در ترمیم تاندون، تکنیک Pull out می‌باشد که موارد استفاده متفاوتی دارد. در این روش انتهای تاندون به‌وسیله یک گره به داخل تونلی در استخوان برده می‌شود و در طرف دیگر استخوان بر روی پوست گره زده می‌شود. به این ترتیب تاندون به استخوان جوش می‌خورد. از جمله استفاده‌های این تکنیک ترمیم پارگی‌های تاندون فلکسور در زون یک کف دست می‌باشد، وقتی که باقیمانده تاندون پاره‌شده کمتر از یک سانتی‌متر باشد.<sup>۱</sup> طبعاً این روش

یک مرحله‌ای یا دو مرحله‌ای انجام شود.

بر این اساس بیماران به چهار دسته تقسیم می‌شوند:

۱- بیماران دچار لاسراسیون (پارگی) که خود به دو دسته تقسیم می‌شوند: پارگی در زون یک یا پارگی در زون دو.

۲- بیماران دچار کندگی (Avulsion) تاندونی که خود به دو دسته تقسیم می‌شود: کندگی تاندونی و کندگی استخوانی.

۳- بیمارانی که به‌صورت یک مرحله‌ای برای آنها بازسازی تاندونی با گرافت انجام می‌شود (Istg).

۴- بیمارانی که به‌علت آسیب شدید بافت نرم بازسازی تاندونی به‌صورت دو مرحله‌ای برای آنها صورت می‌گیرد (2stg).

برای تمام این بیماران با گره جدید، ترمیم یا بازسازی تاندونی به‌روش Pull out انجام شد و برای بیماران از روز بعد از عمل حرکات فعال انگشت (Active range of motion) شروع شد. برای بررسی نتایج با توجه به اینکه عملکرد انگشت شست با بقیه انگشتان متفاوت است، لذا انگشت شست را از دیگر انگشتان جدا کردیم.

تکنیک عمل: در این روش ابتدا با نخ لوپ صفر تاندون را گره زده به طوری که گره نخ دور تا دور تاندون قرار گیرد (شکل ۱). با چاقوی جراحی یک تونل کوچک در سطح پالمار استخوان فالنکس دیستال ایجاد و با آنژیوکت خاکستری استخوان فالنکس دیستال سوراخ و این سوراخ از دیستال به لانولا خارج شده و حین دریل کردن استخوان از کناره ناخن محل خروج دریل را چک می‌کنیم (شکل ۲). پس از خروج آنژیوکت از ناخن نخ لوپ رد می‌شود و روی دکمه گره‌های متعدد زده می‌شود (شکل ۳، ۴ و ۵) و یک هفته پس از جراحی زخم بیمار بررسی می‌گردد و چهار هفته بعد دکمه بیمار کشیده می‌شود.

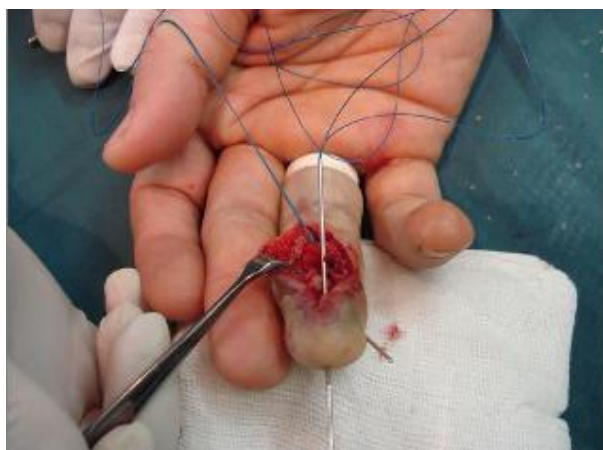### یافته‌ها

جهت ارزیابی نتایج به بررسی دو معیار پرداختیم: معیار اول نتیجه Pull out می‌باشد و بدین‌گونه ارزیابی شد که اگر بیمار قادر به حرکت دادن انگشت باشد این به آن معنا می‌باشد که تاندون متصل شده به استخوان، دچار پارگی یا شکست نشده و نتیجه خوب است ولی اگر هیچ حرکتی در انگشت نداشته باشیم لزوماً به معنای شکست ترمیم تاندونی نمی‌باشد بلکه ممکن است علت چسبندگی یا شکست باشد که مهمترین روش برای افتراق این دو اکسپلور جراحی می‌باشد. به هر حال اگر در اکسپلور جراحی پارگی تاندون مشاهده شد این به

تاندون به‌عنوان یکی از مهمترین عوامل عدم موفقیت ترمیم تاندون شناخته شده است.<sup>۳</sup> به‌همین جهت ما تکنیکی برای گره تاندونی ابداع کردیم که بر خلاف روش‌های دیگر گره‌های تاندونی که امتداد نیروی کشش گره در امتداد مسیر تاندون بود و احتمال پارگی وجود داشت، در این گره مسیر اعمال نیرو عمده‌تاً بر مسیر تاندون می‌باشد و اضافه بر آن، این گره تاندون را در اطراف در بر می‌گیرد و لذا با کشیده شدن نخ گره، گره محکم‌تر می‌شود. لذا اگر فرض کنیم که این گره قدرت کافی برای مقابله با پاره شدن در طی حرکت را دارد، می‌توان پس از ترمیم تاندون بلافاصله حرکات اندام را شروع کرد و از چسبندگی‌های بعدی جلوگیری کرد. برای اثبات این ایده، از این گره در ترمیم تمامی تاندون‌هایی که امکان استفاده از تکنیک Pull out در آنها بود، استفاده شد و نتایج آنها بررسی شد.

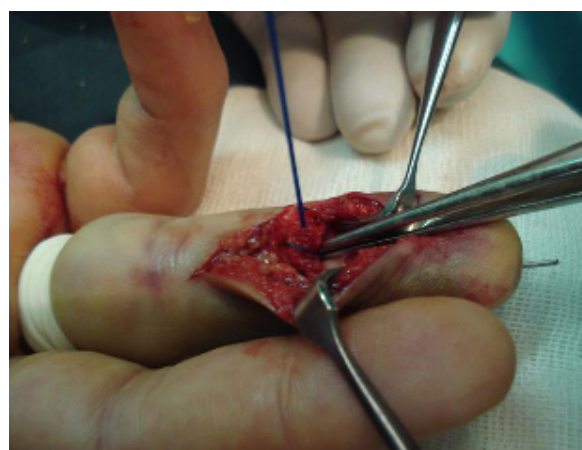### روش بررسی

این مطالعه از نوع مطالعه تجربی به‌صورت Case series می‌باشد. بیمارانی که در سال‌های ۱۳۸۲ تا ۱۳۸۶ به هر دلیلی نیاز به ترمیم تاندونی یا بازسازی تاندونی داشتند و در آنها روش Pull out قابل استفاده بود، انتخاب شدند. این بیماران گروه‌های مختلفی را شامل می‌شدند. یک دسته بیمارانی که پارگی در زون یک فلکسور داشتند و در آنها انتهای تاندون پاره شده، کمتر از ۱cm بود که در این گروه بهترین روش ترمیم تاندونی Pull out بود. دسته دیگر بیمارانی بودند که پارگی در زون دو فلکسورها را داشتند اما استامپ دیستال تاندون آنها به‌قدری کوچک بود که امکان ترمیم برای آنها نبود و یا اینکه محل پارگی درست در زیر پولی A4 بود که ترمیم تاندون به تاندون برای آنها با عوارض زیادی همراه بود. دسته بعدی افرادی بودند که دچار کندگی تاندون شده بودند، که این کندگی می‌تواند به‌صورت کندگی تاندونی یا کندگی استخوانی باشد. اگر کندگی تاندونی باشد به‌روش معمول Pull out ترمیم صورت می‌گیرد و در صورتیکه کندگی استخوانی باشد قطعه کوچک استخوان به‌همراه تاندون متصل به آن به محل کندگی کشیده می‌شود و روش Pull out انجام می‌شود و دسته آخر بیماران افرادی بودند که به گرافت تاندونی نیاز داشتند. یعنی بیمارانی که امکان ترمیم اولیه برای آنها وجود ندارد و در حقیقت بازسازی تاندونی برای آنها انجام می‌شود. بازسازی تاندونی به‌وسیله گرافت با توجه به وضعیت بافت نرم بیمار می‌تواند به‌صورت




شکل-۴: نحوه عبور دادن نخ لوپ از داخل آنژیوکت

پس از خروج آنژیوکت از ناخن نخ لوپ رد می‌شود و روی دکمه گره‌های متعدد زده می‌شود



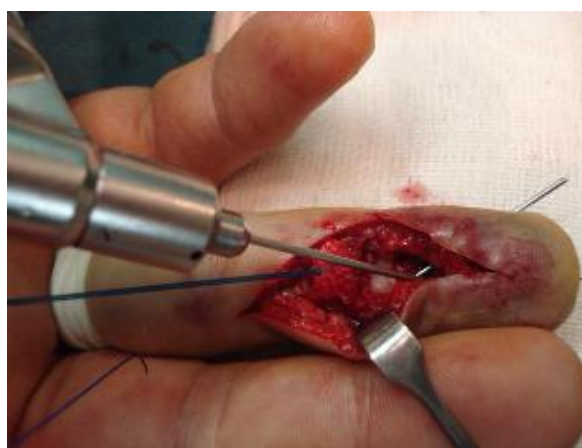شکل-۱: نحوه گره زدن

تاندون گره زده می‌شود به طوری که گره نخ دور تا دور تاندون قرار گیرد.



شکل-۵: نحوه گره زدن بر روی تکمه pull out

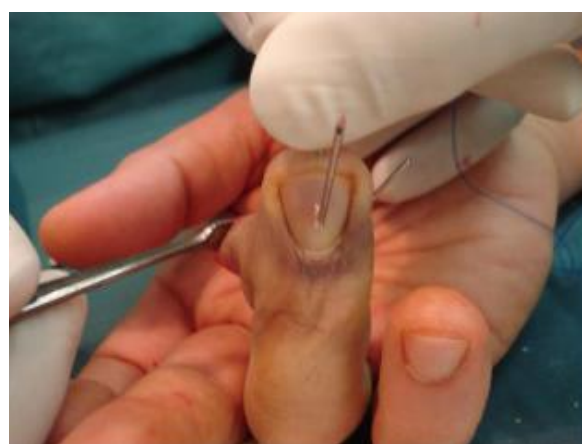بر روی دکمه گره‌های متعدد زده می‌شود



شکل-۲: سوراخ کردن استخوان جهت عبور دادن نخ لوپ

در هنگام دریل کردن استخوان از کناره ناخن محل خروج دریل چک می‌گردد.

معنای شکست نتیجه Pull out می‌باشد. معیار دوم نتیجه جراحی می‌باشد که منظور عملکرد بیمار می‌باشد. برای ارزیابی این نتیجه از مقیاس pulp to palm استفاده کردیم و بیماران را به صورت زیر تقسیم کردیم: در صورتی که بیمار حرکت طبیعی داشته باشد و کانتراکچر مفصلی نداشته باشد، نتیجه عالی می‌باشد. در صورتی که انگشت به کف دست می‌رسد اما فلکشن کانتراکچر زیر ۳۰ درجه دارد نتیجه خوب می‌باشد. در صورتی که انگشت حرکت دارد اما به کف دست نمی‌رسد نتیجه متوسط می‌باشد و در صورتی که انگشت از مفاصل DIP, PIP حرکت ندارد و فلکشن کانتراکچر بالای ۳۰ درجه دارد، نتیجه ضعیف می‌باشد ولی در مورد انگشت شست در صورت خم شدن مفصل اینترفالانژیال (IP) نتیجه خوب و در صورت فقدان هر



شکل-۳: محل خروج آنژیوکت از ناخن

پس از خروج آنژیوکت از ناخن نخ لوپ رد می‌شود و روی دکمه گره‌های متعدد زده می‌شود

جدول ۱- نتیجه عملکرد جراحی در انواع آسیب‌های تاندونی

یافته‌ها	عالی	خوب	متوسط	ضعیف
لاسرسیون	٪۲۰/۸	٪۷۰/۸	٪۴/۲	٪۴/۲
Avulsion	٪۱۸/۲	٪۵۴/۵	٪۲۷/۳	٪۰
ترمیم یک مرحله‌ای	٪۶۶/۷	٪۰	٪۰	٪۳۳/۳
ترمیم دو مرحله‌ای	٪۲۴/۱	٪۴۱/۴	٪۲۷/۶	٪۶/۹

جدول ۳- نتیجه عمل جراحی در آسیب تاندونی خالص (بدون ضایعه استخوانی)

یافته‌ها	عالی	خوب	ضعیف
لاسرسیون	٪۱۰۰	٪۰	٪۰
ترمیم یک مرحله‌ای	٪۰	٪۱۰۰	٪۱۰۰
ترمیم دو مرحله‌ای	٪۱۱/۱	٪۷۷/۸	٪۱۱/۱

جدول ۲- نتیجه عملکرد جراحی بر اساس حد یا مزمن بودن پارگی

یافته‌ها	عالی	خوب	متوسط	ضعیف
حاد	٪۲۰/۰	٪۶۵/۷	٪۱۱/۴	٪۲/۹
مزمن	٪۲۸/۱	٪۳۷/۵	٪۲۵	٪۹/۴

بیمارانی که با شروع حاد آسیب مراجعه کرده‌اند قرار بگیرند (laceration و avulsion) و در دسته دوم بیمارانی که به‌صورت مزمن آسیب داشته‌اند (1stg و 2stg) نتایج زیر حاصل گشت: در گروه حاد نتیجه جراحی ۹۷/۱٪ و در گروه مزمن ۹۶/۹٪ خوب بود و نتایج عملکرد بدین‌صورت بود که اختلاف میان دو گروه معنی‌دار نبود (جدول ۲). در بیمارانی که با درگیری شست مراجعه کرده بودند ۷/۷٪ (n=۱) در گروه لاسرسیون، ۲۳/۱٪ (n=۳) 1stg و ۶۹/۱٪ (n=۹) 2stg بودند. پس از انجام جراحی نتیجه pull out در تمامی بیماران خوب بود همچنین نتیجه جراحی ۱۵/۴٪ (n=۲) عالی، ۷۶/۹٪ (n=۱۰) خوب و ۷/۷٪ (n=۱) ضعیف می‌باشد. نتایج بر اساس گروه‌بندی اولیه در جدول ۳ آورده شده است.

### بحث

مطالعات بالینی و تجربی مختلفی در مورد نتایج ترمیم تاندونی به روش ترمیم تاندون به استخوان (Tendon to bone) در تاندون‌های خم‌کننده عمقی انگشتان وجود دارد. این مطالعه هم در مورد تکنیک عمل و هم در مورد نوع نخ استفاده شده در ترمیم تاندون و هم در مورد توانبخشی و اقدامات بعد از عمل می‌باشد. در مطالعات قبلی آقای Packer, Leddy توصیه کرده‌اند که برای ترمیم تاندون، بخیه زدن تاندون مستقیماً به استخوان نتیجه خوبی ندارد و حتماً باید تاندون درون استخوان فرو برده شود.<sup>۵</sup> آقای Kleinert برنامه فلکشن دینامیک را بعد از جراحی توصیه کرد.<sup>۶</sup> اما عوارض ناشی از این رژیم درمانی را متذکر نشدند. آقای Skoff اخیراً از انکورسوچور در ترمیم تاندونی استفاده کرده است اما تفاوت واضحی در میزان حرکت انگشت ترمیم شده با انگشت سمت مقابل وجود داشت.<sup>۴</sup> روش‌های مختلف ترمیم تاندونی به هر روش که باشند باید آنقدر قدرت داشته باشند که اجازه حرکت فعال (active ROM) را بعد از عمل به بیمار بدهند. میزان نیروی لازم برای قدرت گره در ناحیه ترمیم تاندون جهت حفاظت از پارگی تاندون در حرکات فعال انگشت در مطالعات

حرکتی نتیجه بد گزارش می‌شود. اطلاعات جمع‌آوری شده از بیماران توسط نرم‌افزار SPSS مورد تحلیل قرار گرفت و نتایج زیر حاصل شد. در این مطالعه ۸۴ بیمار حضور داشتند که ۱۳ نفر (٪۱۵/۴۷) با آسیب در انگشت شست و ۷۱ نفر (٪۸۴/۵۲) با درگیری سایر انگشتان مراجعه کرده بودند. پنج نفر (٪۶) از بیماران با آسیب چند انگشت و بقیه با درگیری یک انگشت مراجعه کرده بودند هفت بیمار (٪۸/۳۵) به‌علت عدم مراجعه مجدد از مطالعه حذف شدند و یکی از بیماران جهت عمل جراحی مراجعه نکرد و در مجموع ۸۰ تاندون تحت ترمیم قرار گرفتند که از این میان ۱۳ تاندون (٪۱۶/۲۵) مربوط به انگشت شست و ۶۷ تا (٪۸۳/۷۵) در سایر انگشتان بود. در مجموع ۳۱ تاندون (٪۳۸/۷۵) در دست راست و ۴۹ تاندون (٪۶۱/۲۵) در دست چپ ترمیم گردید. در میان انگشتان ۲، ۳، ۴ و ۵ (٪۳۵/۸) در گروه لاسرسیون، ۱۶/۴٪ (n=۱۱) avulsion، ۴/۵٪ (n=۳) 1stg و ۴۳/۳٪ (n=۲۹) 2stg بودند. در گروه لاسرسیون ۵۴/۲٪ (n=۱۳) درگیری زون یک و ۴۵/۸٪ (n=۱۱) درگیری زون دو داشتند و در گروه avulsion ۶۳/۶٪ (n=۷) کندگی تاندون و ۳۶/۴٪ (n=۴) کندگی استخوان داشتند. پس از انجام جراحی نتیجه pull out به این صورت بود: ۹۷٪ (n=۶۵) خوب و ۳٪ (n=۲) ضعیف، همچنین نتیجه جراحی ۲۳/۹٪ (n=۱۶) عالی، ۵۲/۲٪ (n=۳۵) خوب، ۱۷/۹٪ (n=۱۲) متوسط و ۶٪ (n=۴) ضعیف می‌باشد. اگر بخواهیم با توجه به تظاهر اولیه تفکیک کنیم: نتیجه pull out در گروه لاسرسیون ۹۵/۸٪ خوب و ۴/۲٪ ضعیف، در گروه avulsion ۱۰۰٪ خوب در 1stg و ۶۶/۷٪ خوب و ۳۳/۳٪ ضعیف و در نهایت در 2stg ۱۰۰٪ خوب بود (جدول ۱). همچنین اگر بیماران را به دو دسته تقسیم کنیم که در دسته اول

است که در گپ‌های بیش از دو میلی‌متر این نخ‌ها تحمل انرژی حرکتی را خواهند داشت.<sup>۹</sup> در یک مطالعه دیگر بیومکانیکی توسط saliva نشان داده شده است که افزایش در نیروی نهایی (ultimate force)، سفتی و مقاومت به ایجاد فاصله بیش از دو میلی‌متر در ترمیم تاندون به استخوان وجود دارد که واضحاً از لحاظ آماری معنی‌دار است<sup>۱۰</sup> و این کاملاً از روش pull out ترمیم تاندون به استخوان حمایت می‌نماید. در یک مطالعه که اخیراً در مورد اثرات مکانیکال ترمیم تاندون به استخوان توسط آقای Matsutaki انجام شده است این طور نتیجه‌گیری شده است که ترمیم به روش pull out قدرت خوب اما سفتی (stiffness) ضعیفی دارد. همچنین در این مطالعه گفته شده است که روش anchor suture در افراد بالای ۷۵ سال کنترل اندیکاسیون دارد.<sup>۱۱</sup> در مطالعه Miller قدرت نخ‌های مختلف از جمله اتی باند و نایلون و فایبروایر در ترمیم تاندون فلکسور بررسی شده و به این نتیجه رسیده‌اند که نخ‌ها فایبروایر در گره‌های از نوع قفل شونده (locked) مفید است اما در انواع گره‌هایی که تاندون با آنها گرفته می‌شود (grasping) چندان تفاوتی ایجاد نکرده است.<sup>۱۲</sup> در مطالعه ما علاوه بر اینکه از روش pull out که به نظر روش قوی‌تری می‌باشد، استفاده شده است، از گره جدیدی نیز استفاده شده است که به نظر این گره از گره‌هایی که قبلاً در تاندون‌ها استفاده می‌شد، قوی‌تر باشد و کمک کرد که با جرات بیشتری برای بیمار حرکت پس از عمل را شروع کنیم و محدودیتی برای حرکات بعد از عمل بیمار ایجاد نکنیم. با توجه به نتایج به دست آمده میزان شکست تکنیکی این جراحی که همان PO Result می‌باشد بسیار پایین می‌باشد و در مقایسه با روش‌های قبلی به نظر روش موفق‌تری می‌رسد. هر چند در صورتی که بخواهیم این مطلب را به اثبات برسانیم نیاز به انجام یک مطالعه مقایسه‌ای بین این روش و روش‌های دیگر می‌باشد. با توجه به اینکه بیماران ما طیف وسیعی از بیماران بوده‌اند و حتی عده‌ای نیاز به بازسازی تاندونی داشته‌اند نباید انتظار نتیجه جراحی عالی با درصد بالا داشته باشیم ولی همان‌طور که در نتایج دیده شد، در صورتی که انتخاب بیمار محدود به بیمارانی شود که در شرایط حاد عمل می‌شوند و بیمارانی که زمینه‌های آسیب قبلی را داشته‌اند از مطالعه حذف شوند نتایج جراحی نیز بسیار بهتر خواهد بود. در این روش عوارضی نیز وجود خواهد داشت که عبارتند از: عفونت (دو مورد که یک مورد باعث شکست عمل شد)، عدم نارضایتی بیمار علی‌رغم

مختلف بررسی شده است. Matthew silva در مطالعه‌ای تجربی این میزان را در روش 6strand بررسی کرد.<sup>۱</sup> به هر حال با توجه به میزان عدد قدرت تاندون که در مطالعات متعدد تجربی به دست آمده است تمامی روش‌های جدید ترمیم تاندون درصدد فائق آمدن بر این عدد می‌باشند. با توجه به مطالعات متعددی که انجام شده است نتیجه ترمیم تاندونی از لحاظ عملکرد کاملاً وابسته به شروع سریع حرکات می‌باشد. این مطلب خصوصاً در نواحی از کف دست که حاوی پولی در مسیر تاندون می‌باشد، واضح‌تر می‌باشد. در مطالعه Osaada، تاندون‌ها به روش 6 strand دوخته شده و حرکت سریع بعد از عمل جراحی برای آنها شروع شد که این باعث نتایج کاملاً رضایت‌بخشی در زون II شد<sup>۷</sup> اما تمامی مطالعات که حرکات سریع تاندونی را شروع کرده‌اند از مطالعاتی هستند که در مورد زون II تاندون‌های فلکسور انجام شده است. اما در مورد زون I هیچ‌گونه مطالعه‌ای انجام نشده است. اما در مطالعه‌ای که اخیراً توسط Mc callister انجام شده است روش جدید انکورسوجور در ترمیم تاندون تحت بررسی قرار گرفته که بعد از عمل ROM قابل قبولی برای بیماران گزارش شده است ولی باز هم میزان ROM با روش‌های دیگر تفاوت قابل توجهی نداشت.<sup>۳</sup> در مطالعه Matthew silva برای روش Pull out نسبت به روش انکورسوجور مزایا و معایبی ذکر شده است.<sup>۱</sup> من جمله آنها؛ کمتر بودن عفونت در روش انکورسوجور از مزایای این روش می‌باشد که مشکلی است که با روش Pull out به کرات گزارش شده است. همچنین در روش انکورسوجور آسیب ناخن به چشم نمی‌خورد اما در مطالعه تجربی آقای Matthew silva به نظر قدرت ترمیم تاندون به روش Pull out از انکورسوجور بهتر بوده است. در مطالعه‌ای که توسط آقای توماس بر روی سگ‌ها انجام شده یک ارزیابی هیستولوژیک و عروقی در مورد وضعیت بافت‌شناسی در تاندون‌های فلکسور در ترمیم به روش تاندون به استخوان صورت گرفته است. در این مطالعه نشان داده شده است که یک پدیده نئوواسکولاریزاسیون در طی شش هفته در تونل استخوانی ایجاد می‌شود و پس از دست رفتن بافت طبیعی تاندون، واکنش‌های التهابی جایگزین بافت طبیعی خواهند شد. این پدیده دژنراتیو در ناحیه می‌تواند عامل شکست این ترمیم تاندون در طی انجام حرکات باشد.<sup>۸</sup> در یک مطالعه بیومکانیک دیگر در مورد ترمیم تاندون‌های فلکسور صورت گرفته است نخ‌های فلزی به صورت single strand به کار رفته است و نشان داده شده

شدیم که این هم جز شکست Pull out نمی‌باشد. روش Pull out با تکنیک گره جراحی جدید روش مناسبی است که با نتایج خوبی از لحاظ عملکرد همراه خواهد بود. اما در موارد کندی استخوان Bone (Avulsion) با توجه به عوارض شکستگی زیاد که در استخوان بند انتهایی دیده می‌شود توصیه می‌شود قبل از عمل با بین طولی استخوان ابتدا ثابت شود و سپس عمل جراحی pull out انجام شود. با توجه به نتایج فوق طراحی دو مطالعه دیگر یکی مقایسه بین این روش و روش‌های جراحی قبلی و دیگری مطالعه بیومکانیک جهت ارزیابی قدرت این نوع گره توصیه می‌گردد.

نتیجه عالی (یک مورد)، آسیب استخوانی (سه مورد که هر سه مورد، موارد همراه کندی استخوان بودند)، کانتراکچر مفصلی که باعث اختلال عملکرد شده بود (دو مورد)، آترونی ناخن و پولپ (یک مورد که در آن مورد همراهی با آسیب عصب دیژیتال بود). ضمناً عارضه ناخن در همه بیماران دیده می‌شود که در تمام موارد در عرض سه ماه ناخن جدید در زیر ناخن بیمار تشکیل می‌شود و در عرض شش ماه کلیه عوارض ناخن برطرف می‌شود و هیچ عارضه‌ای از آن باقی نمی‌ماند. در یک مورد شکست عمل جراحی وجود داشت ولی در اکسپلور جراحی متوجه پارگی گرافت تاندونی از ناحیه پروکزیمال

## References

1. Silva MJ, Hollstien SB, Fayazi AH, Adler P, Gelberman RH, Boyer MI. The effects of multiple-strand suture techniques on the tensile properties of repair of the flexor digitorum profundus tendon to bone. *J Bone Joint Surg Am* 1998;80(10):1507-14.
2. Green D, Hotchkiss R, Pederson W, Wolfe S, editors. Green's Operative Hand Surgery. 5th ed. Philadelphia: Churchill Livingstone; 2005.
3. McCallister WV, Ambrose HC, Katolik LI, Trumble TE. Comparison of pullout button versus suture anchor for zone I flexor tendon repair. *J Hand Surg Am* 2006;31(2):246-51.
4. Skoff HD, Hecker AT, Hayes WC, Sebell-Sklar R, Straughn N. Bone suture anchors in hand surgery. *J Hand Surg Br* 1995;20(2):245-8.
5. Leddy JP, Packer JW. Avulsion of the profundus tendon insertion in athletes. *J Hand Surg Am* 1977;2(1):66-9.
6. Kleinert HE, Forshef FC, Cohen MJ. Repair of zone I flexor tendon injuries. In: Hunter JM, Schneider LH, editors. AAOS Symposium on Tendon Surgery in the Hand. St. Louis: CV Mosby; 1975. p. 115-22.
7. Osada D, Fujita S, Tamai K, Yamaguchi T, Iwamoto A, Saotome K. Flexor tendon repair in zone II with 6-strand techniques and early active mobilization. *J Hand Surg Am* 2006;31(6):987-92.
8. Dovan TT, Ritty T, Ditsios K, Silva MJ, Kusano N, Gelberman RH. Flexor digitorum profundus tendon to bone tunnel repair: a vascularization and histologic study in canines. *J Hand Surg Am* 2005;30(2):246-57.
9. Su BW, Protosaltis TS, Koff MF, Chang KP, Strauch RJ, Crow SA, et al. The biomechanical analysis of a tendon fixation device for flexor tendon repair. *J Hand Surg Am* 2005;30(2):237-45.
10. Dovan TT, Gelberman RH, Kusano N, Calcaterra M, Silva MJ. Zone I flexor digitorum profundus repair: an ex vivo biomechanical analysis of tendon to bone repair in cadavera. *J Hand Surg Am* 2005;30(2):258-66.
11. Matsuzaki H, Zaegel MA, Gelberman RH, Silva MJ. Effect of suture material and bone quality on the mechanical properties of zone I flexor tendon-bone reattachment with bone anchors. *J Hand Surg Am* 2008;33(5):709-17.
12. Miller B, Dodds SD, deMars A, Zagoreas N, Waitayawinyu T, Trumble TE. Flexor tendon repairs: the impact of fiberwire on grasping and locking core sutures. *J Hand Surg Am* 2007;32(5):591-6.

## New pull out technique for flexor tendon repair

Received: April 18, 2009 Accepted: May 12, 2009

### Abstract

Kamrani RS.  
Haj zargarbashi R.\*  
Mehrpour SR.  
Sharafat vaziri A.  
Tabatabaeiyan M.

Department of Orthopedic Science

Tehran University of Medical  
Sciences

**Background:** Flexor tendon injury is one of the unanswered problems in reconstructive surgery of the hand. Although pull out method is one of the best reconstructive approaches but still is controversial. Surgeons prefer immobilization to prevent laceration at the site of the suture but it may cause adhesion and lead to surgical failure. The aim of this study was to perform a new surgical method to achieve a tendon repair without these problems.

**Methods:** In this case-series study, 80 fingers with flexor tendon impairment selected and divided into four groups (tendon laceration & avulsion, tendon graft reconstructed in 1 & 2 stages) then patients were surgically treated by the new technique. The most important aspect of the technique is the placement of the suture in the direction of strength therefore, following any tension the suture would be tighter and this point help us to mobilize the injured tendon immediately after the surgery then we analyzed the results depends on the patient's group.

**Results:** The pull out and surgical (functional) results were evaluated. 97% of the pull out results were good and 3% were poor and surgical results were 23.9% excellent, 52.2% good, 17.9% fair and 6% poor.

**Conclusion:** Depend on the acceptable results, immobilization in these patients is unnecessary & active and passive range of motion would be gradually increased as soon as possible. However biomechanical studies would be beneficial to evaluate this suture influence and designing future studies to compare this technique with old methods would be essential.

**Keywords:** Flexor tendons, tendon repair, hand surgery.

\* Corresponding author: Dept. of Orthopedic, Shariati Hospital, Tehran University of Medical Sciences, Northern Kargar St., 14114, Tehran, IRAN  
Tel: +98-21-88997435  
email: zargar.sramin@yahoo.com