

## دیسکراتوز مادرزادی: گزارش موردی

### چکیده

دریافت: ۱۳۹۲/۰۲/۲۹ پذیرش: ۱۳۹۲/۰۶/۲۳ آنلاین: ۱۳۹۲/۰۹/۱۰

مینا میرنظامی<sup>۱</sup>

بهفر پاکباز<sup>\*۲</sup>

زینب سعیدی نژاد<sup>۳</sup>

**زمینه:** دیسکراتوز مادرزادی، یک بیماری نادر ارثی با میزان شیوع در حدود یک در یک میلیون نفر می‌باشد. این بیماری توسط تریاد کلاسیک تغییرات ناخن، رنگ پوست مشبک و لکوپلاکیای مخاط دهان مشخص می‌شود. مرگ زودرس اغلب با نارسایی مغز استخوان، عفونت‌ها، عوارض ریوی یا بدخیمی همراه است.

**معرفی بیمار:** بیمار پسر ۱۶ ساله، بدون سابقه بیماری خاصی که با تب و لرز ضعف و بی‌حالی مراجعه و با تشخیص اولیه Sepsis در بیمارستان ولیعصر (عج) بستری گردید. در آزمایشات، پانسیتوپنی داشت که بیوپسی مغز استخوان انجام گردید. در معاینه، ضایعات هایپوپیگمانته منتشر در تنه و اندام‌ها، دیستروفی ناخن‌ها و لکوپلاکی مخاط دهان مشهود بود. بیوپسی پوست منطبق با بیماری دیسکراتوز مادرزادی بود.

**نتیجه‌گیری:** لکوپلاکی و ضایعات پوستی باید در سنین پایین به‌خصوص افراد بدون سابقه مصرف تنباکو مورد توجه قرار گیرد. توجه به سابقه خانوادگی، معاینه فیزیکی و به‌ویژه تظاهرات خونی اهمیت به‌سزایی دارد. تشخیص و درمان به موقع دیسکراتوز مادرزادی باعث بهبودی پیش‌آگهی بیماران می‌شود.

**کلمات کلیدی:** دیسکراتوز مادرزادی، لکوپلاکی، هایپوپیگمانتاسیون، پانسیتوپنی.

۱- گروه پوست، بیمارستان ولیعصر (عج)، دانشکده پزشکی، دانشگاه علوم پزشکی اراک، اراک، ایران. ۲- گروه داخلی، بیمارستان امیرالمومنین، دانشکده پزشکی، دانشگاه علوم پزشکی اراک، اراک، ایران. ۳- گروه عفونی، بیمارستان ولیعصر (عج)، دانشکده پزشکی، دانشگاه علوم پزشکی اراک، اراک، ایران.

\* نویسنده مسئول: اراک، سردشت، میدان بسیج، بیمارستان امیرالمومنین، بخش داخلی  
تلفن: ۰۸۶-۳۴۱۷۳۶۰۱-۹  
E-mail: behfar.pakbaz@yahoo.com

### مقدمه

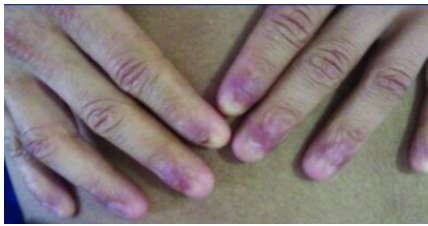اول زندگی ایجاد می‌شود. درگیری ناخنی در ابتدای کودکی و لکوپلاکی در اوایل نوجوانی رخ می‌دهد.<sup>۱</sup> نارسایی مغز استخوان در ۵۰ تا ۹۰٪ بیماران دیده می‌شود که علت عمده مرگ و میر آنها محسوب می‌شود.<sup>۴</sup> در این گزارش به توصیف یک مورد از این بیماری نادر پرداختیم.

### معرفی بیمار

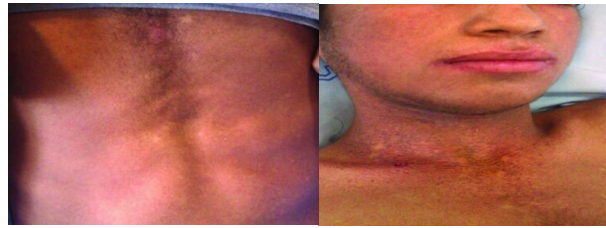بیمار پسر ۱۶ ساله‌ای است ساکن اراک بدون سابقه بیماری خاصی که به علت تب و لرز و بی‌حالی و درد و محدودیت حرکت در ناحیه هیپ سمت راست با تشخیص آبسه مفصلی در بخش عفونی بیمارستان ولیعصر اراک بستری می‌گردد و به علت ضایعات

دیسکراتوز مادرزادی (Zinsser-Cole-Engmann syndrome)

بیماری نادر ارثی می‌باشد. شایع‌ترین فرم بیماری اتوزومال مغلوب وابسته به کروموزوم X می‌باشد که بر این اساس بیش از ۹۰٪ بیماران مرد هستند، اما فرم‌های اتوزومال غالب و مغلوب نیز دیده می‌شود. چندین موتاسیون ژنی مختلف مانند NPH2, TINF2, TERT, DKC1. شناسایی شده است.<sup>۱</sup> این بیماری با نارسایی پیش‌رونده مغز استخوان و تریاد جلدی مخاطی پیگمانتاسیون شبکه‌ای، دیستروفی ناخن و لکوپلاکی مشخص می‌شود.<sup>۴-۱</sup> این بیماران در معرض خطر ابتلا به سرطان سلول سنگفرشی به‌خصوص در سطوح مخاطی، لوکمی حاد میلوپیتی و بیماری هوچکین هستند.<sup>۵,۶</sup> معمولاً پیگمانتاسیون در دهه

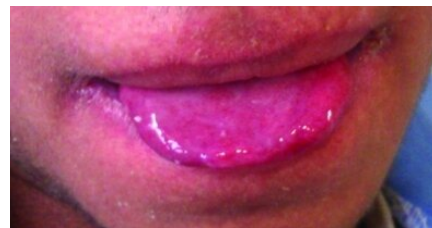


شکل ۳: دیستروفی ناخن‌ها



شکل ۱: پیگمانتاسیون شبکه‌ای در گردن، قسمت‌های فوقانی سینه و تنه

و اریترویید مشاهده شد. با توجه به شرح حال و معاینه بیمار و کاهش رده‌های سلول‌های خونی بیمار با تشخیص دیسکراتوز مادرزادی تحت بیوپسی پوست قرار گرفت که پاتولوژی با این تشخیص مطابقت داشت. با شروع آنتی‌بیوتیک به تدریج تب قطع و حال عمومی بیمار و حرکات مفصلی بهتر شد و جهت درمان پان‌سیتوپنی، بیمار به بخش انکولوژی منتقل گردید.



شکل ۲: لکوپلاکی زبان

## بحث

دیسکراتوز مادرزادی، بیماری ارثی نادر با الگوی اوتوزومال مغلوب وابسته به کروموزوم X می‌باشد.<sup>۱</sup> هیپرپیگمانتاسیون پوستی شبکه‌ای در طی اولین دهه زندگی رخ می‌دهد که به‌طور عمده در گردن، قسمت‌های فوقانی سینه و بازو همراه با ماکول‌های هیپوپیگمانته همراه است. در برخی نواحی تانژکتازی و آتروفی پوست دیده می‌شود. درگیری ناخنی در اکثریت بیماران دیده شده و به‌طور مشخص در اوایل کودکی شروع می‌شود. اولین تغییرات شامل خطوط طولی و شکاف و تشکیل ناخنک است و گاهی منجر به از دست رفتن ناخن‌ها می‌شود. لکوپلاکی به‌صورت پلاک سفید رنگ در طی اوایل دوران بلوغ شروع شده و مخاط دهان در اکثریت بیماران درگیر می‌شود ولی گاهی در سایر سطوح از جمله واژن، پیشابراه و مقعد نیز قابل رویت می‌باشد. دندان‌ها می‌تواند بد شکل یا پوسیده شده یا حتی دچار افتادگی شوند. اپی‌فورا (اشک‌ریزش ممتد) به علت آترزی مجرای اشکی نیز شایع است.<sup>۱-۴</sup>

نارسایی مغز استخوان در ۵۰ تا ۹۰٪ بیماران دیده شده و علت عمده مرگ و میر می‌باشد. در طی دومین یا سومین دهه زندگی رخ

پوستی مشاوره پوست درخواست می‌شود. در معاینه بیمار تب ۳۹/۹ داشت. به‌جز محدودیت در حرکات مفصلی در هیچ سمت راست نکته دیگری یافت نشد. در معاینه پوستی تانژکتازی و نازکی پوست در صورت و پیگمانتاسیون شبکه‌ای در گردن، قسمت‌های فوقانی سینه و اندام‌ها مشهود بود (شکل ۱). در مخاط دهانی پلاک سفید رنگ دیده شد (شکل ۲). ناخن‌های دست و پا به‌طور کامل دیستروفیک و از بین رفته بودند (شکل ۳). به گفته همراه بیمار تغییرات پوستی و ناخنی از سن هفت سالگی شروع شده و در برادر بیمار نیز ضایعات مشابه وجود داشت.

در آزمایش خون تمامی رده‌های خونی کاهش داشتند. کشت خون و ادرار و تست‌های روماتولوژیک، تست‌های مربوط به بروسلا و سل و هپاتیت منفی بود. در سونوگرافی شکم و لگن به‌جز هپاتواسپلنومگالی، یافته غیرطبیعی دیگری دیده نشد. در سی‌تی اسکن قفسه صدری تغییرات فیبروتیک غیراختصاصی در ریه چپ دیده شد. بیمار تحت بیوپسی مغز استخوان قرار گرفت که مغز استخوان هایپرسلولار همراه با تاخیر بلوغ (Delay maturation) در رده میلوئید

مادرزادی مطرح گردید. یک مورد خانم ۲۰ ساله‌ای با شکایت یک پیچ سفیدرنگ بر روی زبان همراه با احساس سوزش از شش ماه قبل مراجعه کرده، بیمار قبلاً با تشخیص لیکن پلان تحت درمان با استروئید خوراکی بوده. در معاینه بر روی زبان یک پیچ لکوپلاکی با سایز سه در چهار سانتی‌متر مشهود بود. سابقه خانوادگی و یا مصرف تنباکو را ذکر نمی‌کرد. پوست خشک همراه با ضایعات پیگمانته شبکه‌ای در مناطق در معرض تماس با آفتاب به‌خصوص در پشت و گردن داشت. ناخن‌های ترک خورده همراه با خروج گه‌گاهی ترشحات چرکی داشته که به‌خاطر آن آنتی‌بیوتیک مصرف کرده بود. یک الوپسی قابل توجه از یک‌سال قبل داشته است که بر این بیمار نیز تشخیص دیسکراتوز کونجینتا مطرح می‌گردد.<sup>۸</sup> در بیمار مورد نظر ما، علائم Sepsis با درمان آنتی‌بیوتیک وسیع‌الطیف بهبود یافت و در نهایت با بررسی علائم بالینی و معاینه پوست و مخاط و دیستروفی ناخن‌ها و بیوپسی پوست تشخیص دیسکراتوز مادرزادی برای وی مطرح شد.

تشخیص افتراقی‌های این بیماری شامل آنمی فانکونی، سندرم شوخ من دیاموند (Shwachman- Bodian- Diamond syndrome) و ترومبوسیتوپنی آمگاکاریوسیتیک مادرزادی (Congenital amegakaryocytic thrombocytopenia) می‌باشد که هر سه از علل آنمی آپلاستیک در اطفال به حساب می‌آیند.<sup>۹-۱۱</sup>

لکوپلاکی و ضایعات پوستی همیشه باید در افراد سنین پایین و بچه‌ها بدون سابقه مصرف تنباکو مورد توجه قرار گیرد. توجه به سابقه خانوادگی، معاینه فیزیکی و تظاهرات خونی اهمیت ویژه‌ای دارد. در نهایت بیوپسی به تشخیص کمک به‌سزایی می‌کند. هم‌چنین ارجاع به موقع بیماران و در نتیجه تشخیص و درمان به موقع بیماران مبتلا به دیسکراتوز مادرزادی در بهبود پیامد بالینی آن‌ها مهم است. *سپاسگزاری*. با تقدیر و تشکر از کلیه همکاران به‌خصوص پرسنل محترم بخش عفونی بیمارستان ولیعصر اراک.

داده و باعث آنمی، لکوپنی و ترومبوسیتوپنی می‌شود.<sup>۴</sup> بیماران در طی دهه سه و چهار زندگی در معرض ابتلا به بدخیمی به‌طور عمده از نوع سرطان سلول سنگفرشی در دهان، مقعد، سرویکس، واژن، مری و پوست قرار می‌گیرند. هم‌چنین افزایش ریسک ابتلا به لوکمی حاد میلوپستی، میلوئیدسپلازی، بیماری هوجکین و کارسینوم دستگاه گوارشی نیز وجود دارد.<sup>۴-۱</sup>

سایر تظاهرات شامل آتروفی بیضه، فیروز روی، سیروز کبدی، تاخیر تکامل و عملکرد نامناسب سیستم ایمنی نیز می‌تواند رخ دهد.<sup>۱۲</sup>

در پاتولوژی، تلاژکنازی، نازکی اپیدرم و تجمع‌اتی از افزایش رنگدانه در لایه بازال دیده می‌شود.<sup>۱</sup> آنمی فانکونی، سندرم جاداسون (Jadassohn syndrome) و درماتوپاتی پیگمانتوزا رتیکولاریس در تشخیص افتراقی دیسکراتوز مادرزادی قرار می‌گیرند که در آنمی فانکونی، لکوپلاکی و دیستروفی ناخن و در دو بیماری دیگر نارسایی مغز استخوان و لکوپلاکی وجود ندارد.<sup>۱۳</sup>

تمامی بیماران با لکوپلاکی باید در تمام عمر از نظر سرطان سلول سنگفرشی تحت پی‌گیری قرار گیرند. توصیه به اجتناب از سیگار و نور خورشید شوند. نارسایی مغز استخوان با تزریق فرآورده‌های خونی و یا استفاده از آندروژن‌ها و در نهایت پیوند مغز استخوان امکان‌پذیر می‌باشد.<sup>۱۴،۱۵</sup>

در مطالعه Sinha یک مورد دختر ۱۱ ساله‌ای با احساس سوختگی زبان از یک سال قبل مراجعه کرده، علائم حیاتی طبیعی و سابقه مصرف تنباکو به هیچ شکلی نداشت. سابقه خانوادگی بیمار منفی بود. در داخل دهان مخاط زبان یک لکوپلاکی وسیع با سایز پنج در هفت سانتی‌متری همراه با پیگمانتاسیون سیاه و حاشیه مشخص وجود داشت. دیستروفی خفیف ناخن‌ها را از پنج سالگی داشته و پیچ‌های پیگمانته بر روی پشت، پاها و دست‌ها مشهود بود. در آزمایشات خونی پان‌سیتوپنی وجود داشت که برای بیمار تشخیص دیسکراتوز

## References

1. Bologna J, Jorizzo J, Schaffer J, Callen J, Cerroni L, Heymann W. *Dermatology*. 2<sup>th</sup> ed. London: Mosby Elsevier; 2008. p. 1066-8.
2. Comoli P, Basso S, Huang GC. Intensive immunosuppression therapy for aplastic anemia associated with dyskeratosis congenita: report of a case. *Int J Hematol* 2005;82(1):35-7.

3. Komune N, Hara T, Tamae A, Izu K, Tokura Y, Joe AK, et al. A case of laryngeal carcinoma in a young adult with dyskeratosis congenita. *Int J Clin Oncol* 2010;15(4):428-32.
4. Abdel-Karim A, Frezzini C, Viggor S, Davidson LE, Thornhill MH, Yeoman CM. Dyskeratosis congenita: a case report. *Oral Surg Oral Med Oral Pathol Oral Radiol Endod* 2009;108(2):e20-4.
5. Nishio N, Kojima S. Recent progress in dyskeratosis congenita. *Int J Hematol* 2010;92(3):419-24.
6. Qureishi A, Lamyman A, Silva P, Cox G. Posterior pharyngeal wall squamous cell carcinoma arising in a patient with dyskeratosis congenita. *J Laryngol Otol* 2012;126(12):1299-301.
7. Auluck A. Dyskeratosis congenita. Report of a case with literature review. *Med Oral Patol Oral Cir Bucal* 2007;12(5):E369-73.
8. Sinha S, Trivedi V, Krishna A, Rao N. Dyskeratosis congenita-management and review of complications: a case report. *Oman Med J* 2013;28(4):281-4
9. Alter BP. Inherited bone marrow failure syndromes. In: Nathan DG, Orkin SH, Look AT, Ginsburg D, editors. *Nathan and Oski's Hematology of Infancy and Childhood*. 6<sup>th</sup> ed. Philadelphia, PA: WB Saunders; 2003. p. 280.
10. Smith OP, Hann IM, Chessells JM, Reeves BR, Milla P. Haematological abnormalities in Shwachman-Diamond syndrome. *Br J Haematol* 1996;94(2):279-84.
11. Guinan EC, Lee YS, Lopez KD, Kohler S, Oette DH, Bruno E, et al. Effects of interleukin-3 and granulocyte-macrophage colony-stimulating factor on thrombopoiesis in congenital amegakaryocytic thrombocytopenia. *Blood* 1993;81(7):1691-8.

## Dyskeratosis congenita: a case report

Mina Mirnezami Ph.D.<sup>1</sup>  
Behfar Pakbaz M.D.<sup>2\*</sup>  
Zeinab Saidinejad M.D.<sup>3</sup>

1- Department of Dermatologist,  
Vali-e-Asr Hospital, Arak University  
of Medical Sciences, Arak, Iran.  
2- Department of Internal Medicine,  
Amiralmomenin Hospital, Arak  
University of Medical Sciences,  
Arak, Iran.  
3- Department of Infectious Dis-  
ease, Vali-e-Asr Hospital, Arak  
University of Medical Sciences,  
Arak, Iran.

### Abstract

Received: 19 May 2013 Accepted: 14 Sep. 2013 Available online: 01 Dec. 2013

**Background:** Dyskeratosis Congenita (DC) is a rare inherited disease with an incidence of approximately one case per million population. The disease is characterized by a classic triad: nail changes, color reticulated skin and oral leukoplakia. In these patients, premature death is often associated with bone marrow failure, infections, pulmonary complications, or malignancy. Three patterns of inheritance for dyskeratosis congenita have been reports, X-linked recessive trait, autosomal dominant and recessive trait. The present study is a case report of an adolescent patient with dyskeratosis congenita.

**Case presentation:** The patient is a 16 year old boy living in Arak without history of any illness was referred with fever, chills, malaise and admitted to Vali-e-Asr Hospital with initial diagnosis of sepsis. The patient was treated with broad-spectrum antibiotics. In tests, showed pancytopenia. Bone marrow biopsy was performed. Blood and urine culture were negative, rheumatologic lab test and other tests were normal. Ultrasonography of abdomen and pelvis showed splenomegaly. In physical examination, diffuse hypopigmented lesions on the trunk and extremities, nails dystrophy and oral mucosal leukoplakia were observed. Skin biopsy was consistent with DC.

**Conclusion:** The skin and oral mucosal lesions have an impact role in the diagnosis of systemic disease. Early diagnosis and treatment of patients with DC are important in improving clinical outcomes.

**Keywords:** dyskeratosis congenita, leukoplakia, pancytopenia, pigmentation.

\* Corresponding author: Amiralmomenin  
Hospital, Sardasht Basij Sq., Arak, Iran.  
Tel: +98- 86-34173601-9  
E-mail: behfar.pakbaz@yahoo.com