

بررسی نتایج درمان نقص مادرزادی اولنار کلاب هند در بیمارستان امام خمینی: مطالعه ۱۴ ساله

چکیده

زمینه و هدف: Ulnar Club Hand, Ulnar Deficiency یکی از نادرترین نقایص مادرزادی اندام است. در سری Flatt انسیدانس پائینی داشته به طوری که از ۲۷۵۸ آنومالی مادرزادی بررسی شده تنها ۲۸ مورد به این اختلال مبتلا بوده‌اند و از سوی دیگر تنوع قابل توجهی در آن مشاهده گردیده است. با توجه به شیوع کم، تنوع زیاد و تجربه درمانی اندک، بررسی و ارائه تجارب و نتایج هر طرح درمانی می‌تواند به سایر درمانگران کمک شایانی نماید. روش بررسی: تمام بیمارانی که در فواصل سال‌های ۱۳۷۲ الی ۱۳۸۵ با نقص فوق به مرکز ما مراجعه داشتند (پنج پسر و یک دختر با هفت اندام فوقانی درگیر) از نظر دفورمیتی‌های موجود، تأثیر برداشتن نسج غیرطبیعی جایگزین استخوان (Anlage) بر پیشگیری یا تصحیح انحراف مچ دست و تأثیر جراحی‌های دست (نظیر اعاده اپوزیشن و تاندون ترانسفر) بر عملکرد اندام بررسی شدند. **یافته‌ها:** برداشتن Anlage در تصحیح دفورمیتی شدید مچ به طور نسبی مؤثر است اما موجب تغییر قابل ملاحظه در عملکرد اندام نمی‌شود. اوستئوتومی متاکارپ اول و تاندون ترانسفر جهت بهبود اپوزیشن شست تأثیر بیشتری بر عملکرد اندام در مقایسه با برداشتن Anlage دارد. **نتیجه‌گیری:** با توجه به عملکرد خوب اندام فوقانی علیرغم وجود انحراف به سمت اولنار شدید در بعضی بیماران و احتمال عود یا بروز آن بعد از برداشتن Anlage، جراحی‌هایی نظیر استئوتومی متاکارپ اول و تاندون ترانسفر ممکن است بیش از برداشتن Anlage در بهبود عملکرد اندام مؤثر باشند.

کلمات کلیدی: اولنار کلاب هند مادرزادی، نقص اولنار، برداشتن Anlage

محمود فرزاد

محمدباقر داراب‌پور

رامین اسپندار*

گروه ارتوپدی، دانشگاه علوم پزشکی تهران

*نویسنده مسئول، تهران، بلوار کشاورز، بیمارستان امام خمینی (ره) - بخش ارتوپدی
تلفن: ۶۱۱۹۲۷۶۷
email: espandarmd@sina.tums.ac.ir

مقدمه

می‌خورد. وجود گستره (طیفی) از دفورمیتی‌های متعدد در اندام درگیر در بیماران، همراهی با سایر اختلالات اسکلتی، تجربیات متفاوت مؤلفین مختلف با اعمال جراحی انجام شده در جهت بهبود ظاهر و عملکرد اندام درگیر، نبودن پی‌گیری‌های طولانی مدت، تعداد کم بیماران گزارش شده و موجود نبودن مطالعات meta analysis سبب گردیده‌اند که تا امروز روشی استاندارد و مبتنی بر شواهد در نحوه برخورد و درمان این بیماران در دسترس نباشد. لذا گزارش هر مورد از این بیماری و اعلام نتایج درمانی به‌دست آمده در دوره پی‌گیری می‌تواند کمک شایانی در جهت اتخاذ تصمیمات آتی سایر جراحان و کمک به پیشنهاد یک روش جامع و مبتنی بر شواهد در این آنومالی داشته باشد. در این مقاله علاوه بر معرفی و بررسی نتایج درمان جراحی و غیر جراحی بیماران، سایر خصوصیات و دفورمیتی‌های موجود در این بیماران مورد بررسی قرار گرفته است.

اولنار کلاب هند (Ulnar Club Hand) از نقایص مادرزادی نادر اندام فوقانی است. در سری Flatt از ۲۷۵۸ بیمار مبتلا به آنومالی‌های مادرزادی اندام فوقانی تنها ۲۸ مورد دچار این اختلال بوده‌اند^۱ و میزان بروز آن ۴ تا ۱۰ بار کمتر از نقص مادرزادی رادیال (Radial Club Hand) گزارش شده است.^{۲،۳} تعداد بیمارانی که تاکنون به صورت موردی در مقالات انگلیسی زبان گزارش شده‌اند حدود ۱۶۰ مورد می‌باشد^{۴،۵}. در بعضی گزارشات میزان بروز این نقص مادرزادی ۱/۱۰۰۰۰۰ تا ۱/۱۰۰۰۰۰۰ تولد زنده ذکر شده است که نشان‌دهنده عدم گزارش تعداد قابل توجهی از این بیماران تاکنون می‌باشد.^۶ آنومالی در پسران شایع‌تر بوده (نسبت پسر به دختر ۳ به ۲) و در یک چهارم موارد دو طرفه می‌باشد.^۱ از طرف دیگر تنوع قابل توجهی در تظاهرات بالینی و شدت این آنومالی در گزارشات مختلف به چشم

روش بررسی

این پژوهش توصیفی به بررسی مواردی از ناهنجاری مادرزادی ulnar club hand که از سال ۱۳۷۲ لغایت ۱۳۸۵ به بیمارستان امام خمینی دانشگاه علوم پزشکی تهران مراجعه نموده و شامل پنج پسر و یک دختر با هفت اندام فوقانی درگیر (یک مورد درگیری دو طرفه) بود می‌پردازد. جمع‌آوری اطلاعات از طریق پرسشنامه صورت گرفت. در این بیماران ابتدا زاویه Ulnar Deviation مچ دست اندازه‌گیری و Typing انواع دفورمیتی‌ها به صورت ذیل انجام شد. دفورمیتی آرنج بر اساس تقسیم‌بندی Kummel^۶ دفورمیتی ساعد بر اساس تقسیم‌بندی Bayne's و دفورمیتی شست بر اساس Manske^۷ Typing مشخص گردید. وجود یا عدم وجود سینداکتیلی و سایر مشکلات موسکولواسکتال مورد بررسی قرار گرفت. جهت تمام بیماران آزمایشات روتین شامل شمارش کامل سلول‌های خون و تعداد پلاکت، قند خون ناشتا، اوره و کراتینین سرم، آزمون‌های انعقادی شامل زمان انعقاد و خونریزی، PT، PTT، INR، مشاوره ژنتیک، اکوکاردیوگرافی، سونوگرافی شکم و دستگاه ادراری تناسلی و در صورت تایید مشاوره ژنتیک، کاریوتیپ به روش G-Binding انجام شد. چنانچه اولین مراجعه بیمار قبل از شش ماهگی بود (چهار بیمار)، تا شش ماهگی Full Time Splinting مچ دست با اسپلینت پلی‌اتیلنی و در حداکثر وضعیت اصلاحی تجویز گردید و از آنجا که غالب مؤلفین^۵ علت اصلی در بروز تغییر شکل ساعد و مچ دست را وجود Anlage (بافت فیبرو کارتیلاژ در ناحیه دفکت دیستال اولنا که می‌تواند به استخوان‌های مچ یا رادیوس یا هر دو اتصال داشته باشد) می‌دانند، در پایان شش ماهگی جهت تصحیح یا پیشگیری از انحراف به سمت اولنار مچ همه موارد (پنج اندام درگیر) تحت Anlage Resection قرار گرفتند. پس از عمل به مدت شش ماه Night Time Splinting تجویز شد و در دوره‌های پی‌گیری زاویه انحراف مچ دست، میزان Bowing رادیوس و وضعیت سر رادیوس مورد ارزیابی قرار گرفت. از این بیماران سه بیمار Web Contracture داشتند و یا شست در Plane سایر انگشتان قرار داشت (five finger hand) که این بیماران در ۱/۵ سالگی تحت Webplasty یا Rotational Osteotomy متاکارپ اول قرار گرفتند. در یک بیمار نیز به علت عدم آپوزیشن مناسب Opponensplasty با عضله Abductor Digiti Quinti

انجام شد. در سه بیمار آزاد کردن (Release) سینداکتیلی در سن مناسب صورت گرفت. بیمار اول دختر سه ماهه حاصل زایمان طبیعی که با فقدان یک انگشت در سمت اولنار در دست راست و سینداکتیلی چهار انگشت موجود و فرار گرفتن شست در Plane سایر انگشتان (five finger hand)، دفورمیتی ساعد به همراه ۳۰ درجه انحراف به سمت اولنار مچ مراجعه کرد. در رادیوگرافی دررفتگی سر رادیوس، انحنای رادیوس، فقدان یک سوم دیستال اولنار و Ray پنجم داشت. در سایر بررسی‌ها مشکل خاصی دیده نشد. جهت بیمار splinting در وضعیت اصلاحی شروع شد و در شش ماهگی Anlage Resection و آزاد کردن سینداکتیلی، در یک و نیم سالگی عمیق کردن web اول (Web Deepening) و در ۲۱ ماهگی اوستئوتومی چرخشی متاکارپ اول انجام شد. در دو سالگی جهت تامین نیروی مناسب برای آپوزیشن تاندون تاندون ترانسفر (Abductor Digiti Quinti Opponensplasty) انجام شد. در حال حاضر بیمار ۱۳ ساله می‌باشد، ulnar deviation بیمار به تدریج عود کرده، محدودیت حرکتی در مفاصل انگشتان دارد ولی شست نسبتاً خوب است و در مجموع عملکرد مناسبی در اندام دارد (جدول ۱). بیمار بعدی پسر چهار ماهه که با دفورمیتی هر چهار اندام مراجعه کرد. در اندام فوقانی راست در رفتگی سر رادیوس، شست هیپوپلاستیک به همراه Web شدیداً کنتراکت، فقدان Ray چهارم و پنجم، سینداکتیلی انگشت دوم و سوم Ulnar Deviation مچ و فقدان یک سوم دیستال اولنا داشت. تقسیم‌بندی دفورمیتی‌ها و میزان تصحیح انحراف مچ قبل و بعد از عمل در جدول ۱ آمده است. در اندام فوقانی چپ نیمه دررفتگی (Subluxation) مختصر سر رادیوس، استخوان اولنای هیپوپلاستیک، شست در Plane سایر انگشتان (five finger hand) و فقدان Ray چهارم و پنجم و انحراف به سمت اولنای مچ. در هر دو اندام‌های تحتانی فیبولارهمی ملیا که بر اساس تقسیم‌بندی Achterman تیپ II می‌باشد به همراه فقدان دو Ray لترال Foot و سینداکتیلی انگشت اول و دوم پای راست داشت. جهت بیمار فوق نیز splinting از بدو مراجعه انجام شد، اعمال جراحی از سن شش ماهگی و با Anlage Resection دو طرفه و آزاد کردن سینداکتیلی‌ها شروع شد و در مرحله بعد Rotational Osteotomy متاکارپ اول در سمت چپ و در سمت راست عمیق کردن web اول انجام شد. جهت اندام‌های تحتانی درمان جراحی شامل آزاد کردن عناصر خلفی خارجی مچ پا و

شدید آرنج (Kummel Type III) علی‌رغم برداشتن anlage این جابجائی در پی‌گیری‌های بعدی ایجاد گردید (جدول ۱). در خصوص نتایج Rotational osteotomy متاکارپ اول، با انجام این عمل بهبود واضحی در فانکشن دست ایجاد شد. تاندون ترانسفر انجام شده (Huber opponenceplasty) نیز بهبود قابل توجهی را در عملکرد شست پدید آورد. با وجود اینکه سینداکتیلی این بیماران با تکنیک مشابه سایر موارد مبتلا به سینداکتیلی جراحی شد، ولی نتایج آن در بیماران مبتلا به اولنار کلاب هند به خوبی نتایج همین جراحی در سایر بیماران نبود. در هر سه بیمار درجاتی از کاهش دامنه حرکتی در مفاصل انگشتان مشاهده می‌شد با این حال آزاد کردن سینداکتیلی بهبود قابل ملاحظه‌ای در عملکرد اندام ایجاد نموده بود. در این مطالعه در دو بیمار برداشتن anlage انجام نشد. یکی در بیماری که اولین مراجعه پزشکی را در ۱۲ سالگی داشت و علی‌رغم برداشتن anlage، Ulnar Deviation اتفاق نیفتاد و آزاد کردن سینداکتیلی صورت گرفت که موجب بهبود قابل توجه در عملکرد اندام گردید (شکل ۱) و مورد دیگر بیمار ۳۲ ساله (شکل ۲) که با وجود دفورمیتی شدید در ساعد و مچ دست عملکرد اندام قابل قبول بود و بیمار قادر به انجام کلیه فعالیت‌های روزمره و حتی کارهای ظریف بود (بیمار تعمیرکار رادیو، تلویزیون می‌باشد) و به همین جهت هیچگونه جراحی در این بیمار توصیه نگردید.

استئوتومی اصلاحی تیبیا در یک و نیم سالگی انجام شد. الآن بیمار ۱۲ ساله است. Ulnar Deviation به‌طور نسبی عود کرده، opposition در سمت راست بد و در سمت چپ خوب می‌باشد، محدودیت حرکتی در مفاصل انگشتان به‌دنبال آزاد کردن سینداکتیلی وجود دارد. اطلاعات مربوط به بیماران در جدول ۱ آمده است.

یافته‌ها

چهار بیمار (پنج ساعد) که تحت Anlage Resection قرار گرفته بودند از نظر میزان انحراف به سمت اولنار مچ، تغییر در میزان انحنای اسخوان رادیوس و تغییر وضعیت سر رادیوس پی‌گیری شدند. بعد از عمل انحراف به سمت اولنار در مچ وجود نداشت و در دوره پی‌گیری یکساله این میزان در محدوده طبیعی کمتر از پنج درجه وجود داشت اما در دو مورد که انحراف اولیه نیز شدید بود دفورمیتی به حدود یک سوم میزان اولیه رسید. در سه اندام دیگر عود در این دفورمیتی مشاهده نشد. میزان دفورمیتی رادیوس و جابجایی سر رادیوس در ناحیه آرنج ارتباط مستقیم با دفورمیتی اولیه داشت و برداشتن Anlage تغییری در روند آن ایجاد نکرده بود. در سه بیماری که دفورمیتی آرنج Kummel Type I داشتند (که در دو بیمار برداشتن anlage صورت گرفت) در طول مدت پی‌گیری جابجایی سر رادیوس به سمت پروگزیمال ایجاد نشد ولی در دو بیمار دیگر با درگیری

جدول- ۱: خلاصه بررسی، اقدامات انجام شده و نتایج آن

جنس	سمت	عناصر درگیر	نوع	انگشت (تشکیل نشده)	انحراف اولنار مچ		پی‌گیری	اپوزیشن	
					قبل	بعد			
آرنج (kummel) ساعد (Bayne) شست (manske)									
زن	راست	دست، ساعد، آرنج	III	I	C	۱۰	۳۰	۱۳ سال	خوب
مرد	چپ	دست، ساعد، آرنج، ساق، پا	I	۲	B	۱۵	۳۵	۱۲ سال	عالی
	راست	دست، ساعد، آرنج، ساق، پا	III	۲	C	۱۰	۳۰	۱۲ سال	بد
مرد	راست	دست، ساعد	I	۲	A	۱۵	۵	۵ سال	عالی
مرد	راست	دست، ساعد، آرنج	I	۲	B	۱۵	۵	۲۲ ماه	خوب
مرد	راست	دست، ساعد	I	۲	A	۷۰ (برداشته نشد)	۷۰ (anlage برداشته نشد)	۱۲ سال	عالی
مرد	راست	دست، ساعد، آرنج	III	۲	A	۶۰ (برداشته نشد)	۶۰ (anlage برداشته نشد)	۳۲ سال	عالی

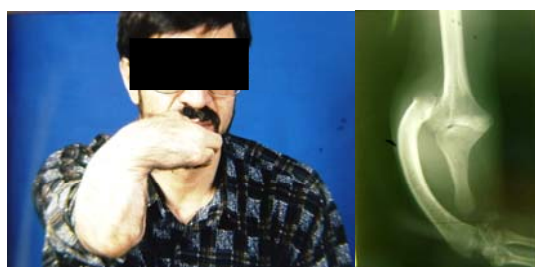
موارد شدید می‌شود ولی عود دفورمیتی در تمام موارد مشاهده گردید برداشتن anlage تأثیری بر میزان انحنای رادیوس و وضعیت سر رادیوس ندارد. بسیاری از مؤلفین^{۱،۳،۵} برداشتن Anlage را در تمام بیماران در سن شش ماهگی بدون توجه به شدت دفورمیتی موجود به منظور اصلاح و یا پیشگیری از بروز آن توصیه می‌کنند. ولی عدم بروز Ulnar Deviation در بیمار پنجم (جدول ۱) و حفظ عملکرد قابل قبول دست در بیمار ششم (جدول ۱) علیرغم وجود دفورمیتی قابل توجه، نشان می‌دهد که اگرچه برداشتن Anlage در بهبود و یا حداقل کاهش این دفورمیتی مؤثر است ولی ممکن است ulnar deviation مچ دست عامل اصلی و مهمی در اختلال عملکرد اندام نبوده و لذا انجام این جراحی و اصلاح آن منجر به بهبود قابل توجه در عملکرد دست نگردد. لذا به نظر ما توصیه به انجام این جراحی در تمام بیماران منطقی به نظر نمی‌رسد. از طرف دیگر انجام بعضی عمل‌های جراحی نظیر آزاد کردن سینداکتیلی، اوستئوتومی چرخشی متاکارپ اول و تاندون ترانسفرهای شست به منظور تامین اپوزیشن تأثیری زیادی بر روی عملکرد دست و کل اندام دارد. لذا توصیه می‌شود به جای تأکید بر برداشتن Anlage، توجه لازم به انجام عمل‌های جراحی به منظور بهبود عملکرد دست و اندام معطوف شود و در هر حال نباید عملکرد عضو را فدای تصحیح دفورمیتی کرد.

References

1. Flatt AE. The Care of Congenital Hand Anomalies. 2nd ed. St. Louis: Quality Medical Publishing; 1994.
2. Miller JK, Wenner SM, Kruger LM. Ulnar deficiency. *J Hand Surg* 1986; 11: 822-9.
3. Schmidt CC, Neufeld SK. Ulnar ray deficiency. *Hand Clin* 1998; 14: 65-76.
4. Peimer CA. Surgery of the hand and upper extremity. 1st ed. New York, NY: McGraw-Hill; 1996.
5. Kozin SH. Upper-extremity congenital anomalies. *J Bone Joint Surg Am* 2003; 85: 1564-76.
6. Birch-Jensen A, Aagesen E. Congenital Deformities of the Upper Extremities. Copenhagen: Ejnar Munksgaard; 1950.
7. Carrol RE. Congenital absence of ulna. In: Buck-Gramcko D, editor. Congenital malformation of the hand and forearm. Edinburgh: Churchill Livingstone; 1998; p. 449-60.
8. Herring JA. Disorder of upper extremity. In: Herring JA, editor. Tachdjian's Pediatric Orthopaedics. 3rd ed. Philadelphia: WB Saunders; 2001: p. 411-5, 1787-9.



شکل - ۱: بیمار ۱۲ ساله با سینداکتیلی انگشتان



شکل - ۲: بیمار ۳۲ ساله با عملکرد مناسب اندام درگیر بدون اقدام جراحی

بحث

این مطالعه با هدف تأثیر برداشتن Anlage بر روی Ulnar Deviation مچ دست، Bowing رادیوس و جابجایی سر رادیوس نشان داد که این عمل باعث تصحیح یا کاهش میزان انحراف در

Ulnar club hand surgical outcome: a 14 years study in Imam Khomeini hospital

Abstract

Farzan M.
Darabpour MB.
Espandar R.*

Orthopedic Department
Imam Hospital
Tehran University of Medical
Sciences

Background: Ulnar club hand (ulnar deficiency) is a rare congenital disorder of the upper extremity. In the Flatt series among 2758 congenital disorders of upper extremity only 28 cases of ulnar deficiency were reported. Due to its rarity and variations in presentation current data in the management of the deformity is very limited. Here we present our experience and results in comparing management of ulnar deficiency.

Methods: We include all of the ulnar club hand patients (five boys and one girl with seven involved extremities) from 1993 to 2006. After recognizing the type of deformity the classic management approach was performed that was splinting in corrective position until six months of age and then anlage resection. Syndactyly release was done in appropriate age according to involved rays, other operations for restoration of apposition was done after 18 months of age. Two of our patients were neglected, the first one was a 12 years old boy without any ulnar deviation but with syndactyly of the remaining rays and the other was a 32 years old male with severe ulnar deviation and partial syndactyly who is a skillful worker. We determined the effect of anlage resection on ulnar deviation of the wrist and restoration of opposition and syndactyly release on function of the limb.

Results: In short term follow up, anlage resection was effective in prevention and correction of ulnar deviation, however the deformity was partially recurred later. Surprisingly, the function of the limb was not significantly affected with the extent of the deformity. On the other hand, the operations used for opposition of the thumb like first metacarpal rotational osteotomies and tendon transfers for powerful opposition, were more effective in the hand and also limb function compared with anlage resection alone.

Conclusions: Due to our observation of the neglected cases, the most important factor in the function of the hand is the function of the thumb, thus we believe that restoration of opposition and syndactyly release may be more effective than anlage resection on limb function in Ulnar Club Hand patients

Keywords: Ulnar club hand, ulnar deficiency, anlage resection.

*Corresponding author:
Imam Khomeini Hospital
Keshavarz Blvd
Tehran.
Tel: +98-21-61192767
email: espandarmd@sina.tums.ac.ir