

## تأثیر پلاسمای غنی شده با پلاکت و فیبرین غنی شده با پلاکت بر بقای پیوند پوستی در موش‌های صحرائی نر

### چکیده

دریافت: ۱۳۹۴/۰۸/۱۱ پذیرش: ۱۳۹۴/۱۱/۰۴ آنلاین: ۱۳۹۴/۱۱/۲۸

**زمینه و هدف:** بقای گرفت در محل آسیب از مشکلات بزرگ جراحی‌های ترمیمی به حساب می‌آید. هدف ما در این مطالعه بررسی اثرات درمانی پلاسمای غنی شده با پلاکت و فیبرین غنی شده با پلاکت بر بقای پیوند پوستی تمام ضخامت اتولوگ، در موش‌های صحرائی نر بود.

**روش بررسی:** این مطالعه تجربی در اردیبهشت ماه ۱۳۹۴ در آزمایشگاه حیوانات بیمارستان حضرت فاطمه (س) تهران انجام شد. ۳۶ راس موش صحرائی نر نژاد اسپراگداولی (محدوده وزنی ۳۰۰-۲۵۰ gr) پس از بیهوشی به سه گروه تقسیم شده و پس از برداشتن پوست در گروه اول پلاسمای غنی شده با پلاکت، گروه دوم فیبرین غنی شده با پلاکت و گروه سوم نرمال سالیق تزریق شد. ۲۸ روز پس از جراحی، بررسی میکروسکوپی (میزان آنژیوژنز) و ماکروسکوپی (مساحت ناحیه نکروز) از نمونه‌ها به عمل آمد.

**یافته‌ها:** نتایج نشان دادند اختلاف معناداری در مساحت ناحیه نکروز بین گروه کنترل و گروه پلاسمای غنی شده با پلاکت وجود نداشت. درصد ناحیه نکروز در حیوانات تحت درمان با فیبرین غنی شده با پلاکت به طور معناداری بیشتر از گروه کنترل بود ( $P=0/001$ ) اختلاف معناداری در دانسیته‌ی عروقی بین گروه کنترل و گروه پلاسمای غنی شده با پلاکت وجود نداشت، در حالی که در حیوانات تحت درمان با فیبرین غنی شده با پلاکت دانسیته‌ی عروقی به طور معناداری از گروه کنترل کمتر بود ( $P=0/002$ ).

**نتیجه‌گیری:** استفاده از پلاسمای غنی شده با پلاکت اتولوگ می‌تواند بر تسریع التیام آسیب بافت نرم و افزایش بقای گرفت مؤثر باشد.

**کلمات کلیدی:** پلاسمای غنی شده با پلاکت، فیبرین غنی شده با پلاکت، پیوند پوست، میزان بقا، موش صحرائی.

نوراحمد لطیفی<sup>۱</sup>، نوید رضوانی<sup>۱</sup>  
محمدجواد فاطمی<sup>۲\*</sup>، مجید نوریان<sup>۳</sup>  
شیرین عراقی<sup>۴</sup>، توران باقری<sup>۵</sup>

۱- گروه جراحی پلاستیک و ترمیمی، بیمارستان حضرت فاطمه (س)، دانشگاه علوم پزشکی ایران، تهران، ایران.

۲- گروه جراحی پلاستیک و ترمیمی، مرکز تحقیقات سوختگی، دانشگاه علوم پزشکی ایران، تهران، ایران.

۳- گروه پاتولوژی مرکز آموزشی، پژوهشی و درمانی امام حسین (ع)، دانشگاه علوم پزشکی شاهرود، سمنان، ایران.

۴- گروه پرستاری، مرکز تحقیقات سوختگی و بیمارستان حضرت فاطمه (س)، دانشگاه علوم پزشکی ایران، تهران، ایران.

\* نویسنده مسئول: تهران، خیابان ولیعصر، بالاتر از خیابان میرداماد، خیابان رشید یاسمی، بیمارستان شهید مطهری، مرکز تحقیقات سوختگی  
تلفن: ۰۲۱-۸۸۸۴۲۷۵  
E-mail: mjfatemi41@gmail.com

### مقدمه

عدم موفقیت پیوندها، عفونت، تشکیل هماتوم، تشکیل سروما و نیروهای برشی (Shear) مکانیک می‌باشند<sup>۱</sup> که منجر به فاصله افتادن بین گرفت و بستر بافت دریافت‌کننده شده و بنابراین گرفت را از منابع تغذیه‌کننده‌ی خود جدا می‌کند.<sup>۱</sup> محصولات پلاکت تغلیظ شده مواد برگرفته از خون می‌باشند که برای پیشگیری و درمان خونریزی‌های حاصل از ترومبوسیتی شدید استفاده می‌شده‌اند. توسعه‌ی این محصولات به‌عنوان افزودنی‌های بیواکتیو جراحی، که به‌صورت موضعی جهت بهبود التیام زخم

گرفت‌های پوستی از سالیان پیش به روش‌های مختلف استفاده می‌شده‌اند.<sup>۱</sup> آن‌ها در درمان زخم‌های حاد و تروماتیک، زخم‌های وریدی مزمن پا، زخم‌های دیابتیک و آسیب‌های ناشی از سوختگی استفاده می‌شوند. گرفت‌های پوستی با جایگزینی کلاژن پوستی، ایجاد انسداد بیولوژیکی و حفاظت از زخم، به بهبود زخم کمک می‌کنند.<sup>۲</sup> اما گرفت‌های پوستی همیشه موفقیت‌آمیز نیستند؛ شایع‌ترین علل

القا می‌کند که منتج به شرایط خوبی برای اتصال گرفت تمام ضخامت به محل گیرنده می‌شود،<sup>۲۱</sup> همچنین با آزادسازی فاکتورهای رشد بیان شده به التیام و تشکیل عروق گرفت تمام ضخامت کمک می‌کند.<sup>۲۲</sup>

با در نظر داشتن همه‌ی این ویژگی‌ها می‌توان این‌طور نتیجه گرفت که به‌احتمال ترشح کموکن‌ها از پلاسمای غنی شده با پلاکت به‌همراه فاکتورهای بی‌شماری که از ناحیه گیرنده‌ی آماده‌شده آزاد می‌شوند، منجر به افزایش درصد پذیرش گرفت تمام ضخامت می‌شوند.<sup>۲۲</sup>

فیبرین غنی شده با پلاکت (Platelet-Rich Fibrin, PRF) نسل دوم تغلیظ پلاکت است که در ابتدا توسط Choukroun و همکاران معرفی گردید. استفاده از فیبرین غنی شده با پلاکت مزایایی بر استفاده از پلاسمای غنی شده با پلاکت دارد که می‌توان به حذف پروسه‌ی زاید اضافه کردن محلول ضد انعقاد و به دنبال آن روند خنثی‌سازی و بنابراین آماده‌سازی ساده و عدم نیاز آن به انجام اقدامات بیوشیمیایی، اشاره کرد. البته به‌دلیل عدم استفاده از ضدانعقاد در تهیه‌ی فیبرین غنی شده با پلاکت، خون به محض تماس با سطح شیشه‌ای لوله شروع به منعقد شدن می‌کند؛ به همین دلیل آماده‌سازی موفق فیبرین غنی شده با پلاکت ملزم به جمع‌آوری سریع خون و بلافاصله سانتریفیوژ آن، پیش از شروع آبشار انعقادی، است.<sup>۳۳</sup>

فیبرین غنی شده با پلاکت به فرم ژل پلاکتی تهیه شده و می‌تواند در اتصال گرفت‌های استخوانی به‌منظور بهبود التیام زخم، رشد و بلوغ استخوان، تثبیت گرفت و هموستاز، همچنین به‌عنوان غشا، مورد استفاده قرار گیرد.

برخی مطالعات کارآزمایی پیشنهاد کرده‌اند که ترکیب گرفت استخوانی با فاکتورهای رشدی موجود در فیبرین غنی شده با پلاکت می‌تواند برای افزایش دانسیته‌ی استخوانی مناسب باشد. با توجه به شناخته‌شده‌تر بودن پلاسمای غنی شده با پلاکت، پژوهش‌های زیادی فیبرین غنی شده با پلاکت را با پلاسمای غنی شده با پلاکت مقایسه کرده و نشان داده‌اند که فاکتورهای رشدی موجود در فیبرین غنی شده با پلاکت با آنچه در پلاسمای غنی شده با پلاکت وجود دارد به‌نسبت مشابه می‌باشند.<sup>۴</sup>

با توجه به اثرات پلاسمای غنی شده با پلاکت و فیبرین غنی شده با پلاکت در تسریع التیام آسیب‌های بافت نرم و اتولوگ بودن آن‌ها

استفاده می‌شدند، از استفاده از چسبنده‌های فیبرینی منشا گرفت. از سال ۱۹۹۰، اجزای مختلف خون که در پروسه‌ی التیام زخم نقش دارند در علم پزشکی کشف شده‌اند. زمانی که این مواد به بافت زخمی و یا سایت جراحی اضافه می‌شوند می‌توانند به بهبود التیام کمک کنند.<sup>۴</sup> در حال حاضر محصولات پلاکت تغلیظ شده می‌توانند به‌صورت اتولوگ از بیمار و یا به‌صورت تجاری تولید شوند.<sup>۴-۶</sup>

پلاسمای غنی شده با پلاکت (Platelet-rich Plasma, PRP) تجمع اتولوگی از پلاکت‌های غیرفعال در حجم کمی از پلاسمای غنی شده با پلاکت پس از فعال شدن برای هموستاز یک لخته تشکیل داده و همچنین ترشح فاکتورهای رشدی را تحریک کرده که ابتدا به‌صورت فعال از پلاکت‌ها و لکوسیت‌ها ترشح شده و سپس توسط ماکروفاژها به‌صورت افزایش سریع سلول‌های اندوتلیال و فیبروبلاست‌های مهاجر تقویت می‌شود.<sup>۸-۱۰</sup>

این فاکتورهای رشد شامل سه ایزومر  $\alpha$ - $\beta$  PDGF،  $\beta$  PDGF،  $\alpha$  PDGF، دو نوع از انواع مختلف  $\beta$  TGF،  $\beta$  1 TGF، EGF، VEGF، IGF و FGF می‌شوند،<sup>۱۱-۱۳</sup> که همه‌ی آن‌ها به نوعی در التیام زخم نقش دارند؛ مانند پیشرفت کیموتاکسی، ساخت کلاژن تیپ یک، میتوز، پرولیفراسیون سلولی، تکامل سلولی برای احیای بافتی و آنژیوژنز.<sup>۱۴-۱۶</sup> پلاسمای غنی شده با پلاکت همچنین سه پروتئین خونی - فیبرین، فیبرونکتین و ویترونکتین - دارد که می‌توانند به‌عنوان مولکول‌های چسبنده‌ی سلول برای القای استخوان‌سازی، ماتریکس استخوانی، بافت همبند و مهاجرت اپیتلیال عمل کنند.<sup>۱۷،۱۸</sup>

پلاسمای غنی شده با پلاکت برای بهبود پذیرش گرفت تمام ضخامت، به‌خاطر نقش کلیدی پلاکت‌ها در تمام مراحل التیام زخم و به‌ویژه در مرحله اول (هموستاز)، مورد بررسی قرار گرفته است.<sup>۱۸-۲۰</sup> پلاکت‌ها در مراحل ابتدایی آسیب فعال شده، تجمع پیدا کرده و تبدیل فیبرینوژن به فیبرین را برای تشکیل یک لخته‌ی پایدار و قدرتمند، فعال می‌کنند.<sup>۱۹</sup>

التیام گرفت تمام ضخامت در سه مرحله اتفاق می‌افتد: (۱) مهار، (۲) به‌هم پیوستن و (۳) بلوغ؛ فیبرین عضو اصلی مرحله‌ی مهار می‌باشد<sup>۳</sup> و همین‌مش فیبرینی به اتصال گرفت تمام ضخامت به‌بستر زیرین کمک می‌کند.<sup>۱۹،۲۰</sup> پلاسمای غنی شده با پلاکت همچنین واکنش التهابی کوچکی را بین گرفت تمام ضخامت و محل گیرنده

نمونه‌ی خون امکان جدا کردن لخته‌ی فیبرینی را که در میانه‌ی لوله، به‌طور دقیق بین گلبول‌های قرمز در زیر و پلاسما‌ی فاقد سلول در قسمت فوقانی، تشکیل شده است، فراهم می‌کند. فیبرین غنی شده با پلاکت پس از خروج پلاسما‌ی فوقانی با استفاده از پنس استریل و قیچی از گلبول‌های زیرین جدا شده و به یک کمپرس استریل منتقل گردید.

ابتدا رت‌ها را با استفاده از تزریق داخل صفاقی کتامین Ketamin (70 mg/kg) (Alfasan Inc., Woerden, Netherland) 10% و زایلازین Xylazin 2% (Alfasan Inc., Woerden, Netherland) (9 mg/kg) بی‌هوش کردیم. سپس از قسمت خلفی گردن هر موش گرفت پوستی تمام ضخامت به ابعاد ۲×۲ cm برداشته شد. در گروه آزمایشی اول ۰/۵ ml پلاسما‌ی غنی شده با پلاکت اتولوگ<sup>۲</sup> و در گروه دوم ۰/۵ ml فیبرین غنی شده با پلاکت اتولوگ با استفاده از سرنگ انسولین ۲۸ گیج، در گروه کنترل نیز به همین روش نرمال سالین تزریق شد. سپس گرفت‌ها در فاصله‌ی ۵ mm از لبه‌ی زخم با استفاده از نخ سیلک ۴-۰ به محل پذیرنده بخیه شده و تا هفت روز به‌روش تای‌اور (Tie-over) پانسمان گردیدند.

جهت بررسی‌های میکروسکوپی در روزهای ۷، ۱۴، ۲۱ و ۲۸ پس از جراحی از محل عمل عکس دیجیتال با دوربین (Canon PowerShot SX200 IS, Tokyo, Japan) تهیه شده و با استفاده از نرم‌افزار آنالیز عکس (ImageJ, ver. 1.45, NIH, Maryland, USA) میزان نکروز و بقای گرفت‌ها بررسی گردید. تیرگی یا پوسته‌دار بودن در محل گرفت به‌عنوان نقاط نکروزه در نظر گرفته شد و میزان بقای گرفت به‌صورت درصدی از محل گرفت که نکروزه نیست (زنده است) بیان گردید.

برای بررسی میکروسکوپی نیز ابتدا رت‌ها در روز ۲۸ بیهوش شده و چهار نمونه‌ی بافتی به‌صورت تصادفی از محل گرفت هر رت با حاشیه‌ی ۰/۵ cm از بافت سالم تهیه شد. نمونه‌ها پس از فیکس کردن، در بلوک‌های پارافینی با رنگ‌آمیزی هماتوکسیلین-انوزین مورد بررسی بافت‌شناسی از لحاظ دانسیته‌ی عروقی و آنژیوژنز قرار گرفتند. در نهایت پس از انجام بیوپسی رت‌ها با استفاده از گاز دی اکسید کربن کشته شدند (شکل ۱).

در این پژوهش برای مقایسه‌ی مساحت ناحیه‌ی نکروز از آنالیز واریانس دو طرفه (Two-way ANOVA) و برای تعیین گروه‌های

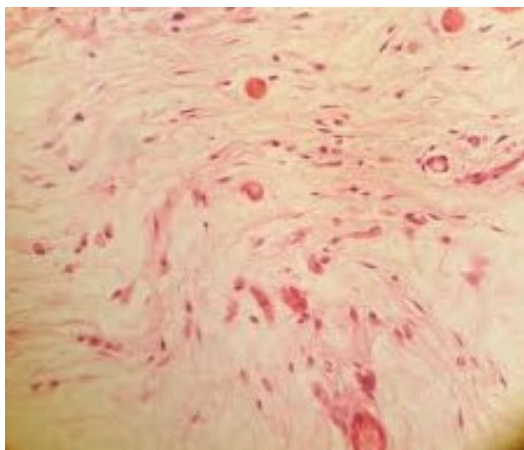
(تهیه شده از خون خود بیمار) آن‌ها، هزینه‌ی درمانی کاهش یافته و همچنین از نظر زمانی برای جراح و بیمار به صرفه است. پژوهش‌هایی در این زمینه به‌ویژه اثرات فیبرین غنی شده با پلاکت بسیار محدود می‌باشد.<sup>۱۳،۴</sup> پژوهش کنونی با هدف بررسی تأثیر پلاسما‌ی غنی شده با پلاکت و فیبرین غنی شده با پلاکت بر مساحت ناحیه نکروز و میزان آنژیوژنز و در نتیجه بقای پیوند پوستی تمام ضخامت اتولوگ بوده است.

## روش بررسی

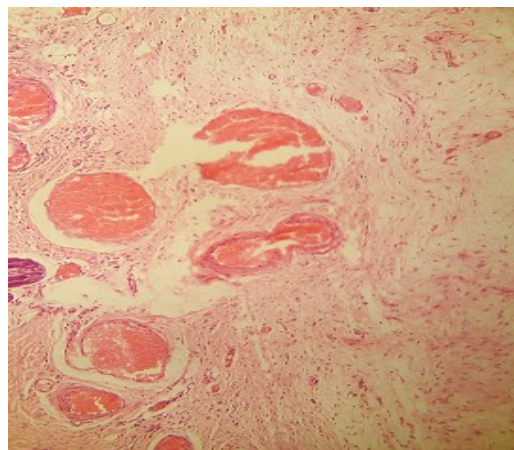
این مطالعه، تجربی بوده که در اردیبهشت سال ۱۳۹۴ در مرکز آموزشی درمانی حضرت فاطمه (س) تهران انجام شده است. در این مطالعه، ۳۶ راس موش صحرایی نر نژاد اسپراگداولی (Razi Vaccine and Serum Research Institute, Karaj, Iran) (محدوده وزنی ۳۰۰-۲۵۰ gr) با رعایت تمامی ضوابط اخلاق کار با حیوانات آزمایشگاهی انتخاب شدند و به‌صورت تصادفی به سه گروه (۱) درمان با پلاسما‌ی غنی شده با پلاکت، (۲) درمان با فیبرین غنی شده با پلاکت و (۳) درمان با نرمال سالین تقسیم گردیده و هر گروه شامل ۱۲ راس حیوان می‌باشد.

پیش از انجام گرفت، میزان ۳-۲ ml خون وریدی با کمک لوله موئینه از چشم رت‌ها تهیه شده داخل لوله‌ی آزمایش حاوی هپارین (به‌ازای هر ۱ ml خون ۵۰۰ واحد هپارین معادل ۰/۰۴ ml هپارین به‌ازای هر ۲ ml خون) ریخته شد. ابتدا محلول را به‌مدت ۱۵ دقیقه با ۱۲۰۰ rpm در دمای اتاق سانتریفیوژ کرده و قسمت شناور فوقانی حاوی بافی کوت (Buffy coat) از لایه‌ی تحتانی حاوی بیشتر گلبول‌های قرمز و پلاکت‌ها، جدا شد. پلاسما‌ی شناور به‌عنوان پلاسما‌ی غنی شده با پلاکت مورد استفاده قرار گرفت. جهت تهیه فیبرین غنی شده با پلاکت با فاصله‌ی کمی پیش از جراحی، ۳-۲ ml خون وریدی از چشم رت‌ها تهیه شده و در لوله‌های موئینه فاقد مواد ضد انعقاد ریختیم.

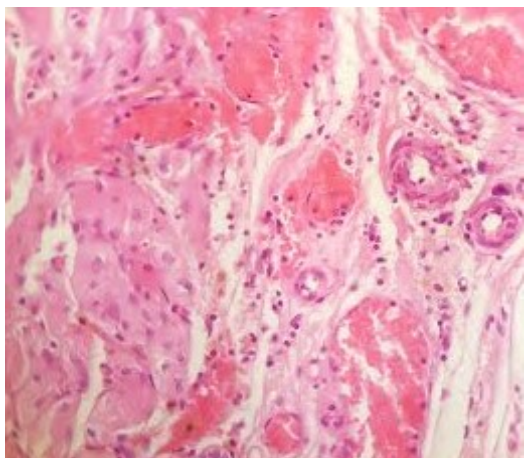
بلافاصله پس از تهیه‌ی نمونه‌ی خون، لوله‌ها به دستگاه سانتریفیوژ منتقل شده و به‌مدت ۱۲ دقیقه در دمای اتاق با دور rpm ۲۷۰۰ سانتریفیوژ گردید. سانتریفیوژ خون بلافاصله پس از تهیه‌ی



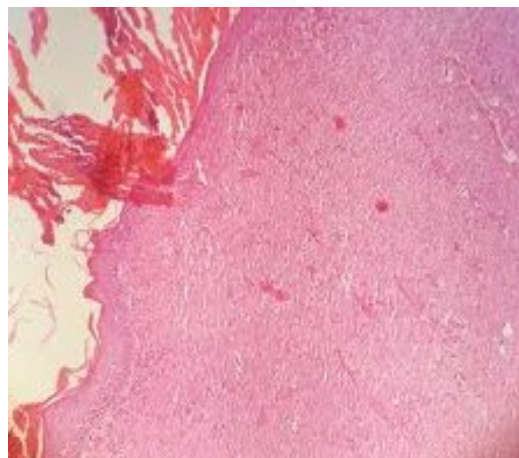
الف ۲



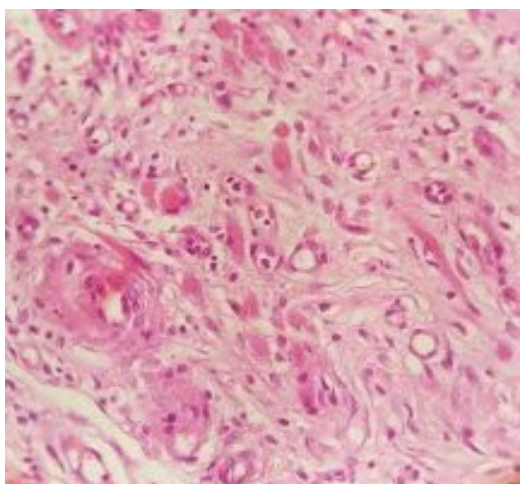
الف ۱



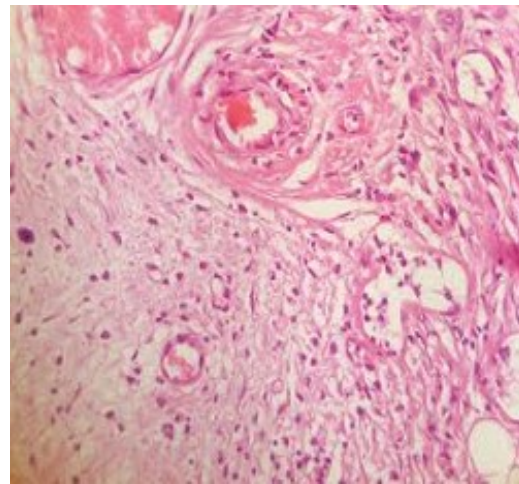
ب ۲



ب ۱



ج ۲



ج ۱

شکل ۱: نمونه‌های میکروسکوپی از محل گرفت در گروه الف) پلاسمای غنی شده با پلاکت، ب) فیبرین غنی شده با پلاکت و ج) کنترل (نرمال سالین)

روزهای ۷ ( $3/06 \pm 1/04$ ) در مقابل  $2/16 \pm 0/25$  و  $P=0/01$  و ۱۴ ( $1/17 \pm 0/58$ ) در مقابل  $2/35 \pm 1/29$  و  $P=0/0001$ ، مساحت ناحیهی نکروز به‌طور معناداری کمتر از گروه کنترل بود. در روزهای ۲۱ ( $0/65 \pm 0/32$ ) در مقابل  $1/15 \pm 0/71$  و ۲۸ ( $0/44 \pm 0/19$ ) در مقابل  $0/44 \pm 0/27$  پس از جراحی، اختلاف معناداری بین گروه کنترل و پلاسمای غنی شده با پلاکت وجود نداشت.

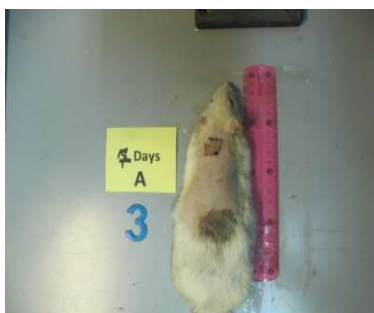درصد ناحیهی نکروز در حیوانات تحت درمان با فیبرین غنی شده با پلاکت (PRF) از روز ۰ تا ۲۱ اختلاف معناداری با گروه کنترل نداشت. در روز ۲۸ پس از جراحی درصد ناحیهی نکروز در حیوانات تحت درمان با PRF به‌طور معناداری بیشتر از گروه کنترل بود ( $2/16 \pm 0/25$ ) در مقابل  $0/44 \pm 0/19$  و  $P=0/0001$ ).

دانشیهی عروقی در روز ۲۸ پس از جراحی با رنگ‌آمیزی هماتوکسیلین-اِئوزین در هر سه گروه مورد بررسی بافت‌شناسی قرار گرفت.

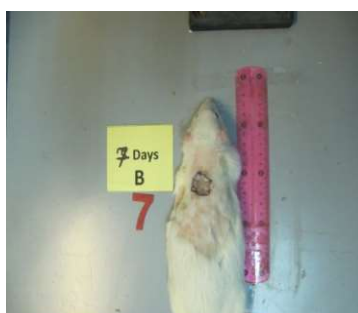دارای اختلاف از آزمون تعقیبی توکی (Tukey's test) استفاده گردید. برای مقایسه‌ی میانگین آنژیوژنز در بین گروه‌ها از آنالیز واریانس با اندازه‌های تکراری (Repeated measure ANOVA) استفاده شده و با روش گیزر گرینهاوس (Geisser-Greenhouse) تصحیح گردید. سطح معناداری  $P < 0/05$  در نظر گرفته شده و مقادیر به‌دست‌آمده به‌صورت میانگین  $\pm$  خطای استاندارد گزارش شده است.

## یافته‌ها

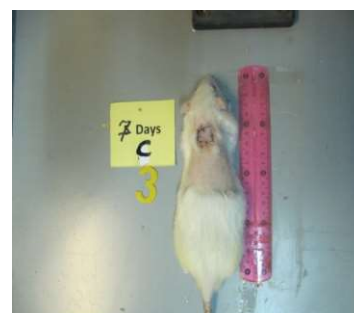مساحت ناحیهی نکروز در روزهای ۷، ۱۴، ۲۱ و ۲۸ پس از جراحی در سه گروه کنترل، فیبرین غنی شده با پلاکت و پلاسمای غنی شده با پلاکت نشان داده شد (شکل ۲). در همه‌ی گروه‌ها در طی زمان درصد ناحیهی نکروز به‌طور معناداری کاهش یافت ( $P=0/0001$ ). در حیواناتی که پلاسمای غنی شده با پلاکت دریافت کرده بودند در



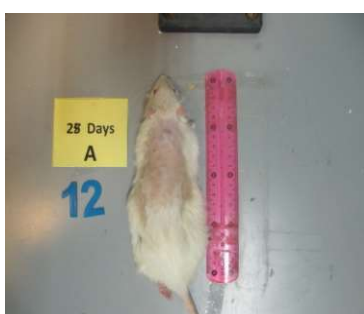گروه پلاسمای غنی شده با پلاکت- روز ۷



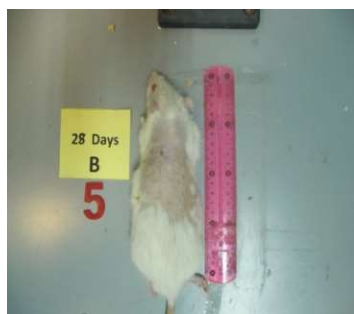گروه فیبرین غنی شده با پلاکت- روز ۷



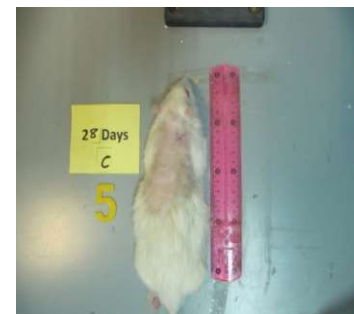
گروه کنترل- روز ۷



گروه پلاسمای غنی شده با پلاکت- روز ۲۸

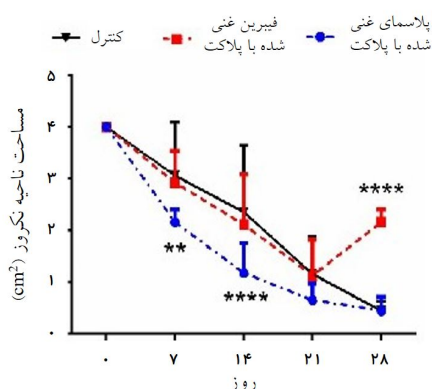


گروه فیبرین غنی شده با پلاکت- روز ۲۸



گروه کنترل- روز ۲۸

شکل ۲: مساحت ناحیهی نکروز در روزهای ۷ و ۲۸ پس از جراحی در سه گروه کنترل، فیبرین غنی شده با پلاکت و پلاسمای غنی شده با پلاکت

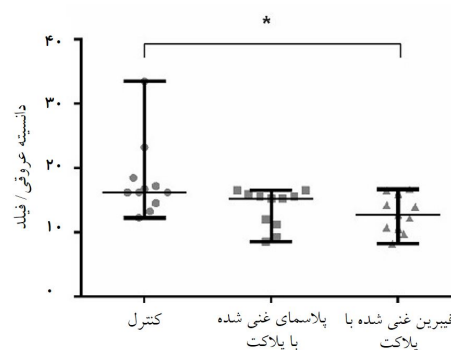


نمودار ۲: مساحت ناحیه ی نکروز در سه گروه کنترل، فیبرین غنی شده با پلاکت و پلاسمای غنی شده با پلاکت. در روزهای ۷، ۱۴، ۲۱ و ۲۸ پس از جراحی

فیبرین غنی شده با پلاکت تأثیری بر روند بهبودی ناحیه ی نکروز نداشت و در روز ۲۸ پس از جراحی نسبت به گروه کنترل درصد ناحیه ی نکروزه افزایش و دانسیته ی عروقی کاهش یافت.

یک تکنیک مرسوم برای دستیابی به غلظت بالای فاکتورهای رشد مشتق از پلاکت، آماده سازی اتولوگ پلاسمای غنی شده از پلاکت می باشد.<sup>۲۵، ۲۶</sup> این تکنیک اساساً شامل جداسازی و تغلیظ پلاکت از پلاسما و اعمال آن در محل التیام زخم می شود. نشان داده شده است که استفاده از پلاسمای غنی شده از پلاکت در محل بهبود زخم، غلظت پلاکت ها و به دنبال آن فاکتورهای رشد مشتق از پلاکت را تا ۳۳۸٪ افزایش می دهد.<sup>۲۷</sup> همچنین فرض شده است که به دلیل محتوای فیبرینوژن آن، پلاسمای غنی شده از پلاکت با ترومبین واکنش داده و منجر به القای تشکیل لخته ی فیبرینی می گردد. از این طریق سنتز کلاژن در ماتریس خارج سلولی افزایش یافته و بستر مطلوبی برای مهاجرت و چسبندگی سلول ها فراهم می کند.<sup>۲۸</sup> پژوهش های گوناگونی استفاده از پلاسمای غنی شده از پلاکت را در التیام آسیب بافت نرم و بافت سخت در انواع مختلف جراحی به ویژه در زخم های مشکل ساز، آسیب های استخوان فک و صورت،<sup>۲۹</sup> جراحی های زیبایی<sup>۳۰</sup> و جراحی های نخاع گزارش کرده اند.<sup>۳۱-۳۳</sup> استفاده از پلاسمای غنی شده از پلاکت در جراحی پلاستیک و ترمیمی نیز مورد توجه بوده است.<sup>۳۴</sup>

نوعی دیگر از تغلیظ پلاکت تهیه ی فیبرین غنی شده با پلاکت است که شامل سایتوکین ها، زنجیره های گلیکول و گلیکوپروتئین های



نمودار ۱: دانسیته ی عروقی در هر فیلد در هر سه گروه کنترل، پلاسمای غنی شده با پلاکت و فیبرین غنی شده با پلاکت

دانسیته ی عروقی در گروه های کنترل، پلاسمای غنی شده با پلاکت و فیبرین غنی شده با پلاکت به ترتیب  $13/8 \pm 3/0$ ،  $18/0 \pm 5/9$  و  $12/9 \pm 2/9$  بود و همان طور که در نمودار ۱ مشاهده می شود، اختلاف معناداری در دانسیته ی عروقی بین گروه کنترل و پلاسمای غنی شده با پلاکت وجود نداشت، در حالی که در حیوانات تحت درمان با فیبرین غنی شده با پلاکت دانسیته ی عروقی به طور معناداری از گروه کنترل کمتر بود ( $P=0/002$ ).

پس از عمل جراحی، دو موش از بین رفتند که بلافاصله جایگزین گردیدند. در روز ۲۱ پس از عمل، یک موش از گروه پلاسمای غنی شده با پلاکت و در روز ۲۵ پس از عمل، یک موش از گروه فیبرین غنی شده با پلاکت از دست رفت. وسعت ناحیه نکروز گرفت در گروه فیبرین غنی شده با پلاکت نسبت به گروه کنترل (با وجود شواهدی به نفع عفونت گرفت) در روز ۲۸ پس از عمل افزایش یافته بود (نمودار ۲).

## بحث

نتایج حاصله از این پژوهش نشان داد که استفاده از پلاسمای غنی شده با پلاکت التیام ناحیه ی نکروز را در طی زمان نسبت به گروه کنترل تسریع می کند، با این حال در روز ۲۸ پس از جراحی تفاوتی بین گروه کنترل و پلاسمای غنی شده با پلاکت از لحاظ درصد ناحیه ی نکروزه و دانسیته ی عروقی مشاهده نشد. استفاده از

روز پس از انجام گرفت (گروه سه)، تزریق کردند. در گروه چهارم PRP تزریق نشد. میزان ماندگاری گرفت و دانسیته‌ی عروقی ۲۱ روز پس از انجام گرفت بررسی شد.

میان‌ه‌ی نرخ بقای گرفت و تعداد عروق (در ۲۰۰ HPF) به ترتیب در گروه یک، ۸/۹۷٪ و ۳۴، گروه دو، ۲/۶۹٪ و ۲۴/۵، گروه سه، ۷/۵۵٪ و ۱۹/۵، و در گروه کنترل ۸/۴۰٪ و ۱۰/۵ بود. مطالعه‌ی آن‌ها نشان داد که همه‌ی گروه‌های آزمایشی (به‌ویژه گروه یک) به‌طور معناداری نرخ بقا و دانسیته‌ی عروقی بیشتری نسبت به گروه کنترل داشتند اما در پژوهش کنونی دریافتیم که اختلاف معناداری در دانسیته‌ی عروقی بین گروه کنترل و PRP وجود نداشت، در حالی که در حیوانات تحت درمان با PRF دانسیته‌ی عروقی به‌طور معناداری از گروه کنترل کمتر بود.<sup>۳۳</sup>

در مطالعه‌ی که Reksodiputro و همکاران بر روی خوک انجام دادند، اثر استفاده از ماتریکس فیبرین غنی شده با پلاکت بر میزان بقای گرفت تمام ضخامت و نیمه ضخامت مطالعه کرده‌اند. میزان بقا با استفاده از نرم‌افزار ImageJ و بر اساس تشکیل کلاژن تیپ یک و پذیرش گرفت بررسی گردید. نتیجه مطالعه آن‌ها نشان داد که استفاده از ماتریکس فیبرین غنی شده با پلاکت در هر دو نوع گرفت تمام ضخامت و نیمه ضخامت می‌تواند تشکیل کلاژن تیپ یک را افزایش دهد. همین‌طور نشان دادند که اضافه کردن PRFM به گرفت اسپلیت-تیکنس بهترین میزان پذیرش را فراهم می‌کند که با مطالعه کنونی همخوانی ندارد.<sup>۳۶</sup>

در مطالعه Waiker و همکاران که بر روی ۲۰۰ بیمار زخمی انجام دادند، اثر استفاده از PRP را نسبت به روش‌های مرسوم مانند بخیه، استیپلر یا چسب در بستر زخم برای ثابت کردن پوست پیوندی، بررسی کردند. آن‌ها مشاهده کردند که استفاده از PRP پیش از قرار دادن گرفت منجر به هموستاز شده و سطح چسبناکی برای چسبیدن فوری گرفت فراهم می‌کند و چسبندگی فوری گرفت به بستر زخم در گروه PRP به‌طور معناداری از سایر گروه‌ها بیشتر بود، همین‌طور اولین بررسی پس از گرفت به تعویق افتاده و دفعات پانسمان و مدت بستری در بخش جراحی پلاستیک به‌طور معناداری کاهش یافته بود. همچنین ادم ناحیه‌ی گرفت و هماتوم زیر گرفت فقط در ۱۰٪ و ۴٪ افراد گروه PRP در مقایسه با ۶۸٪ و ۱۵٪ افراد گروه کنترل، به ترتیب، اتفاق افتاد. در این مطالعه همچنین نشان داده شده که استفاده از PRP

ساختاری که به آهستگی در شبکه‌ی فیبرینی ادغام شده‌اند، می‌شود. اثرات مفید فیبرین غنی شده با پلاکت در پروسجرهای مختلفی مانند جراحی پلاستیک فک و صورت و گرفت پوستی دیده شده است.<sup>۳۶،۳۷</sup> در مطالعه Schade و همکاران نشان داده‌اند که اضافه کردن پلاسما‌ی غنی شده با پلاکت به پیوندهای پوستی نیمه ضخامت می‌تواند التیام اولیه را بهبود بخشیده و تا ۹۰٪ مدت زمان آن را، در بیماران با شرایط طبی خوب، کاهش دهد. این نتیجه به‌احتمالی به‌خاطر کاهش احتمال عفونت و کاهش نیروهای کششی در ترکیب با بهبود محیط زخم با فاکتورهای رشدی مختلف می‌باشد که در پژوهش کنونی نیز نشان داده شد پلاسما‌ی غنی شده با پلاکت در تسریع التیام تأثیر داشته است.<sup>۳۲</sup>

Findikioglu در دو مطالعه‌ی جداگانه اثر اعمال PRP زیرپوستی پیش و در حین عمل بر بقای فلپ پوستی اپیگاستریک را در موش‌های صحرایی بررسی کردند. یافته‌های آن‌ها نیز همانند پژوهش کنونی نشان داد که PRP درصد ناحیه‌ی نکروزه را در مقایسه با گروه کنترل کاهش می‌دهد. همچنین باعث افزایش تعداد آرتریول‌ها و بیان VEGF و PDGF می‌شود. در این مطالعه تزریق PRP پیش و در حین عمل باعث افزایش بقای فلپ نیز شد.<sup>۲۴</sup>

در مطالعه Jeon و همکاران بر روی خرگوش، اثر PRP را بر میزان بقای گرفت کامپوزیت بررسی کرده‌اند. آن‌ها گرفت کامپوزیت پوستی غضروفی (Chondrocutaneous) را بر روی گوش دو گروه خرگوش (گروه PRP و گروه کنترل) اعمال کردند. ۱۲ روز پس از جراحی، ماندگاری گرفت و خون‌رسانی در گروه PRP بیشتر از گروه کنترل بود.

همچنین تعداد عروق خونی و سطح بیان فاکتور رشد اندوتلیوم عروقی در گروه PRP به‌طور معناداری بیشتر از گروه کنترل بود که با نتایج پژوهش کنونی همخوانی ندارد. نتایج آن‌ها پیشنهاد می‌کند که PRP خون‌رسانی گرفت کامپوزیت را با افزایش Revascularization به حالت اولیه بر می‌گرداند و می‌تواند اثر درمانی بر روی بقای گرفت‌های کامپوزیت بگذارد.<sup>۳۳</sup>

در مطالعه Choi و همکاران که بر روی گوش خرگوش‌ها انجام شد، اثر PRP بر بقای گرفت کامپوزیت و زمان مناسب برای تزریق PRP بررسی شد. آن‌ها در گروه‌های جداگانه PRP اتولوگ را سه روز پیش از انجام گرفت (گروه یک)، روز انجام گرفت (گروه دو) و سه

Li و همکاران، اثر تزریق زیرپوستی PRP را بر بهبود بقای فلپ پوستی در مدل موش صحرایی بررسی کردند. نتایج آن‌ها نشان داد که PRP به‌طور معناداری نرخ بقای فلپ (۲/۶۱٪) را در مقایسه با گروه کنترل (۰/۲۸٪) بهبود بخشید. نتایج بافت‌شناسی نشان داد که حیوانات دریافت‌کننده PRP به‌طور معناداری سلول‌های التهابی کمتر، دانسیته‌ی عروق خونی و سطح بیان mRNA فاکتور رشد اندوتلیال عروقی (VDGF) و فاکتور رشد مشتق از پلاکت (PDGF) بیشتری نسبت به گروه کنترل داشتند. آن‌ها نتیجه گرفتند، PRP ژن‌های دخیل در آنژیوژنز را کاهش داده و بقای فلپ پوستی را بهبود می‌دهد.<sup>۴۲</sup>

Kakudo و همکاران اختلاف معناداری در اپیتلیالیزاسیون ماکروسکوپی و درمان محل گرفت با بین گروه PRP و کنترل مشاهده نکردند. به‌نظر می‌رسد کاهش دفعات درمان با PRP و تغییرات محل زخم از علل مؤثر نبودن درمان در آن مطالعه باشد، در مطالعه ما التیام آسیب بافت نرم در حیوانات تحت درمان با PRP تسریع یافت که این نتایج با پژوهش‌های پیشین همخوانی دارد.<sup>۴۳</sup>

Pradeep و همکاران در مطالعه‌ای دیگر اختلاف معناداری بین PRF و PRP در التیام آسیب‌های دهانی مشاهده نکردند. با توجه به اینکه PRF باید در مدت زمان کوتاهی پس از دریافت و سانتریفوژ خون استفاده گردد، ممکن است علت عدم تأثیرگذاری PRF در این مطالعه ناشی از این محدودیت تکنیکی باشد.<sup>۴۴</sup>

بر اساس بررسی مطالعات پیشنهاد می‌شود این روش برای بیماران با ریسک بالای بقای گرفت و همچنین آن‌هایی که نیازمند درمان زودرس هستند، استفاده شود. همچنین در مورد فیبرین غنی شده با پلاکت نیاز به پژوهش‌های وسیع‌تری می‌باشد. به‌طور خلاصه نتایج ما نشان داد که استفاده از پلاسمای غنی شده با پلاکت اتولوگ می‌تواند بر تسریع التیام آسیب بافت نرم و افزایش بقای گرفت مؤثر باشد.

سپاسگزاری: این مقاله حاصل پایان‌نامه تحت عنوان "بررسی تأثیر پلاسمای غنی شده با پلاکت (PRP) و فیبرین غنی شده با پلاکت (PRF) بر بقای پیوند پوستی تمام ضخامت اتولوگ، در موش‌های صحرایی نر نژاد اسپراگوالی" در مرکز آموزشی درمانی حضرت فاطمه (س) تهران در مقطع فلوشیپی جراحی پلاستیک و ترمیمی در سال ۱۳۹۴ و با کد ۹۴/د/۱۰۵/۲۰۱ می‌باشد که با حمایت دانشگاه علوم پزشکی ایران اجرا شده است.

در زخم‌هایی با علل مختلف نتایج یکسان و مناسبی فراهم می‌کند که نتایج تا حدودی با پژوهش کنونی همخوانی داشته است.<sup>۳۷</sup>

در مطالعه Sonker و همکارانش که بر روی ۲۰ بیمار نیازمند به گرفت پوستی نیمه ضخامت انجام گرفت اثربخشی PRP بر بهبود بقای گرفت پوستی بررسی گردید. در این مطالعه PRP بر یک‌دوم زخم ریخته شده و نصف دیگر زخم به‌عنوان کنترل مورد مطالعه قرار گرفت. بیماران تا شش هفته به‌صورت هفتگی معاینه شدند و اثربخشی به‌صورت پارامترهای التیام زخم، در اولین پانسمان و مدت زمان مورد نیاز برای بهبود کامل زخم بررسی شد. نتایج این مطالعه نشان داد که ۱۰۰٪ گرفت در محلی که از PRP استفاده شده بود باقی ماند، در حالی که در ناحیه‌ی کنترل در چهار مورد از دست رفتن کامل گرفت و در هفت مورد از دست رفتن بخشی از گرفت دیده شد و فقط در ۹ مورد گرفت به‌طور کامل باقی ماند. این نتایج نیز همانند مطالعه کنونی نشان می‌دهد که استفاده از PRP می‌تواند اثرات مفیدی در بقای گرفت داشته باشد.<sup>۳۸</sup>

Tzeng و همکاران، زخم پای دیابتیک التیام‌ناپذیر را در ۹ بیمار با گرفت پوستی تمام ضخامت و ژل پلاکت اتولوگ درمان کردند. در مطالعه آن‌ها هیچ عارضه‌ی مضر گزارش نشد.<sup>۴۵</sup> گرفت پوستی تمام ضخامت پذیرش خوبی داشت که مدت زمان بهبودی کامل زخم ۲-۳ هفته بود. در طی پی‌گیری ۲ تا ۱۹ ماهه عود زخم نیز مشاهده نشد. این مطالعه نشان داد که ترکیب ژل پلاکت اتولوگ و گرفت پوستی تمام ضخامت اثرات مفیدی در بهبود زخم‌های بزرگ التیام‌ناپذیر دارد.<sup>۳۹</sup>

Sommeling و همکاران، استفاده از PRP در جراحی پلاستیک را در یک مطالعه مروری بررسی کردند. نتایج نشان داد که PRP اثرات مفیدی در زمینه‌های مختلف شامل افزایش نرخ بهبودی زخم، افزایش نرخ بقای گرفت‌های چربی و افزایش بقای گرفت استخوان دارد.<sup>۴۶</sup> در مطالعه Klosova و همکاران، اثر ترکیبی پلاکت اتولوگ غلیظ شده و گرفت پوستی نیمه ضخامت بر فرایند اسکار به‌دنبال جراحی سوختگی عمیق در ۲۳ بیمار بررسی شد. پس از پی‌گیری ۱، ۳، ۶ و ۱۲ ماهه، یافته‌ها نشان داد که استفاده از این ترکیب درمانی باعث کاهش زمان بازبازی خصوصیات ویسکوالاستیک اسکار در مقایسه با گرفت پوستی به‌تنهایی شد که نشان‌دهنده عدم همخوانی با مطالعه کنونی می‌باشد.<sup>۴۱</sup>



## References

- Ratner D. Skin grafting. From here to there. *Dermatol Clin* 1998;16(1):75-90.
- Molnar JA, DeFranzo AJ, Hadaegh A, Morykwas MJ, Shen P, Argenta LC. Acceleration of Integra incorporation in complex tissue defects with subatmospheric pressure. *Plast Reconstr Surg* 2004;113(5):1339-46.
- Above RH, Howell RM. The physiology and technique of skin grafting. *Hand Clin* 1997;13(2):163-73.
- Sunitha Raja V, Munirathnam Naidu E. Platelet-rich fibrin: evolution of a second-generation platelet concentrate. *Indian J Dent Res* 2008;19(1):42-6.
- Freymler EG. Platelet-rich plasma: evidence to support its use. *J Oral Maxillofac Surg* 2004;62(8):1046; author reply 1047-8.
- Crovetti G, Martinelli G, Issi M, Barone M, Guizzardi M, Campanati B, et al. Platelet gel for healing cutaneous chronic wounds. *Transfus Apher Sci* 2004;30(2):145-51.
- Steed DL, Goslen JB, Holloway GA, Malone JM, Bunt TJ, Webster MW. Randomized prospective double-blind trial in healing chronic diabetic foot ulcers. CT-102 activated platelet supernatant, topical versus placebo. *Diabetes Care* 1992;15(11):1598-604.
- Eppley BL, Woodell JE, Higgins J. Platelet quantification and growth factor analysis from platelet-rich plasma: implications for wound healing. *Plast Reconstr Surg* 2004;114(6):1502-8.
- Peavy GM, Jacobson MW, Salmon DP, Gamst AC, Patterson TL, Goldman S, et al. The influence of chronic stress on dementia-related diagnostic change in older adults. *Alzheimer Dis Assoc Disord* 2012;26(3):260-6.
- Zimmermann R, Arnold D, Strasser E, Ringwald J, Schlegel A, Wiltfang J, et al. Sample preparation technique and white cell content influence the detectable levels of growth factors in platelet concentrates. *Vox Sang* 2003;85(4):283-9.
- Mazzucco L, Borzini P, Gope R. Platelet-derived factors involved in tissue repair-from signal to function. *Transfus Med Rev* 2010;24(3):218-34.
- Kakudo N, Minakata T, Mitsui T, Kushida S, Notodihardjo FZ, Kusumoto K. Proliferation-promoting effect of platelet-rich plasma on human adipose-derived stem cells and human dermal fibroblasts. *Plast Reconstr Surg* 2008;122(5):1352-60.
- Danielsen P, Jørgensen B, Karlsmark T, Jørgensen LN, Agren MS. Effect of topical autologous platelet-rich fibrin versus no intervention on epithelialization of donor sites and meshed split-thickness skin autografts: a randomized clinical trial. *Plast Reconstr Surg* 2008;122(5):1431-40.
- Kakudo N, Kusumoto K, Wang YB, Iguchi Y, Ogawa Y. Immunolocalization of vascular endothelial growth factor on intramuscular ectopic osteoinduction by bone morphogenetic protein-2. *Life Sci* 2006;79(19):1847-55.
- Broughton G, Janis JE, Attinger CE. Wound healing: an overview. *Plast Reconstr Surg* 2006;117(7 Suppl):1e-S-32e-S.
- Smith SE, Roukis TS. Bone and wound healing augmentation with platelet-rich plasma. *Clin Podiatr Med Surg* 2009;26(4):559-88.
- Kazakos K, Lyras DN, Verettas D, Tilkeridis K, Tryfonidis M. The use of autologous PRP gel as an aid in the management of acute trauma wounds. *Injury* 2009;40(8):801-5.
- Nurden AT, Nurden P, Sanchez M, Andia I, Anitua E. Platelets and wound healing. *Front Biosci* 2008;13:3532-48.
- Byrne DJ, Hardy J, Wood RA, McIntosh R, Cuschieri A. Effect of fibrin glues on the mechanical properties of healing wounds. *Br J Surg* 1991;78(7):841-3.
- Roukis TS, Zgonis T, Tiernan B. Autologous platelet-rich plasma for wound and osseous healing: a review of the literature and commercially available products. *Adv Ther* 2006;23(2):218-37.
- Chen TM, Tsai JC, Burnouf T. A novel technique combining platelet gel, skin graft, and fibrin glue for healing recalcitrant lower extremity ulcers. *Dermatol Surg* 2010;36(4):453-60.
- Schade VL, Roukis TS. Use of platelet-rich plasma with split-thickness skin grafts in the high-risk patient. *Foot Ankle Spec* 2008;1(3):155-9.
- Dohan DM, Choukroun J, Diss A, Dohan SL, Dohan AJ, Mouhyi J, et al. Platelet-rich fibrin (PRF): a second-generation platelet concentrate. Part I: technological concepts and evolution. *Oral Surg Oral Med Oral Pathol Oral Radiol Endod* 2006;101(3):e37-44.
- Findikioglu F, Findikioglu K, Yavuzer R, Lortlar N, Atabay K. Effect of preoperative subcutaneous platelet-rich plasma and fibrin glue application on skin flap survival. *Aesthetic Plast Surg* 2012;36(5):1246-53.
- Bajaj P, Pradeep AR, Agarwal E, Rao NS, Naik SB, Priyanka N, et al. Comparative evaluation of autologous platelet-rich fibrin and platelet-rich plasma in the treatment of mandibular degree II furcation defects: a randomized controlled clinical trial. *J Periodontol* 2013;84(5):573-81.
- Lekovic V, Camargo PM, Weinlaender M, Vasilic N, Aleksic Z, Kenney EB. Effectiveness of a combination of platelet-rich plasma, bovine porous bone mineral and guided tissue regeneration in the treatment of mandibular grade II molar furcations in humans. *J Clin Periodontol* 2003;30(8):746-51.
- Marx RE, Carlson ER, Eichstaedt RM, Schimmele SR, Strauss JE, Georgeff KR. Platelet-rich plasma: Growth factor enhancement for bone grafts. *Oral Surg Oral Med Oral Pathol Oral Radiol Endod* 1998;85(6):638-46.
- Camargo PM, Lekovic V, Weinlaender M, Vasilic N, Madzarevic M, Kenney EB. A reentry study on the use of bovine porous bone mineral, GTR, and platelet-rich plasma in the regenerative treatment of intrabony defects in humans. *Int J Periodontics Restorative Dent* 2005;25(1):49-59.
- Bhanot S, Alex JC. Current applications of platelet gels in facial plastic surgery. *Facial Plast Surg* 2002;18(1):27-33.
- Man D, Plosker H, Winland-Brown JE. The use of autologous platelet-rich plasma (platelet gel) and autologous platelet-poor plasma (fibrin glue) in cosmetic surgery. *Plast Reconstr Surg* 2001;107(1):229-37; discussion 238-9.
- Hee HT, Majid ME, Holt RT, Myers L. Do autologous growth factors enhance transforaminal lumbar interbody fusion? *Eur Spine J* 2003;12(4):400-7.
- Jeon YR, Kang EH, Yang CE, Yun IS, Lee WJ, Lew DH. The effect of platelet-rich plasma on composite graft survival. *Plast Reconstr Surg* 2014;134(2):239-46.
- Choi HN, Han YS, Kim SR, Kim HK, Kim JH. The effect of platelet-rich plasma on survival of the composite graft and the proper time of injection in a rabbit ear composite graft model. *Arch Plast Surg* 2014;41(6):647-53.
- Eppley BL, Pietrzak WS, Blanton M. Platelet-rich plasma: a review of biology and applications in plastic surgery. *Plast Reconstr Surg* 2006;118(6):147e-159e.
- Charrier JB, Monteil JP, Albert S, Collon S, Bobin S, Dohan Ehrenfest DM. Relevance of Choukroun's Platelet-Rich Fibrin (PRF) and SMAS flap in primary reconstruction after superficial or subtotal parotidectomy in patients with focal pleomorphic adenoma: a new technique. *Rev Laryngol Otol Rhinol (Bord)* 2008;129(4-5):313-8.
- Reksodiputro M, Widodo D, Bashiruddin J, Siregar N, Malik S. PRFM enhance wound healing process in skin graft. *Facial Plast Surg* 2014;30(6):670-5.
- Waiker VP, Shivalingappa S. Comparison between Conventional Mechanical Fixation and Use of Autologous Platelet Rich Plasma (PRP) in Wound Beds Prior to Resurfacing with Split Thickness Skin Graft. *World J Plast Surg* 2015;4(1):50-9.

38. Sonker A, Dubey A, Bhatnagar A, Chaudhary R. Platelet growth factors from allogeneic platelet-rich plasma for clinical improvement in split-thickness skin graft. *Asian J Transfus Sci* 2015;9(2):155-8.
39. Tzeng YS, Deng SC, Wang CH, Tsai JC, Chen TM, Burnouf T. Treatment of nonhealing diabetic lower extremity ulcers with skin graft and autologous platelet gel: A case series. *Biomed Res Int* 2013;2013.
40. Sommeling CE, Heyneman A, Hoeksema H, Verbelen J, Stillaert FB, Monstrey S. The use of platelet-rich plasma in plastic surgery: a systematic review. *J Plast Reconstr Aesthet Surg* 2013;66(3):301-11.
41. Klosová H, Stětinský J, Bryjová I, Hledík S, Klein L. Objective evaluation of the effect of autologous platelet concentrate on post-operative scarring in deep burns. *Burns* 2013;39(6):1263-76.
42. Li W, Enomoto M, Ukegawa M, Hirai T, Sotome S, Wakabayashi Y, et al. Subcutaneous injections of platelet-rich plasma into skin flaps modulate proangiogenic gene expression and improve survival rates. *Plast Reconstr Surg* 2012;129(4):858-66.
43. Kakudo N, Kushida S, Minakata T, Suzuki K, Kusumoto K. Platelet-rich plasma promotes epithelialization and angiogenesis in a splitthickness skin graft donor site. *Med Mol Morphol* 2011;44(4):233-6.
44. Pradeep AR, Rao NS, Agarwal E, Bajaj P, Kumari M, Naik SB. Comparative evaluation of autologous platelet-rich fibrin and platelet-rich plasma in the treatment of 3-wall intrabony defects in chronic periodontitis: a randomized controlled clinical trial. *J Periodontol* 2012;83(12):1499-507.

## Examining the effects of platelet-rich plasma and platelet-rich fibrin on autologous full thickness skin graft survival in rats

Noorahmad Latifi M.D.<sup>1</sup>  
Navid Rezvani M.D.<sup>1</sup>  
Mohammad Javad Fatemi  
M.D.<sup>2\*</sup>  
Majid Nourian M.D.<sup>3</sup>  
Shirin Araghi B.Sc.<sup>4</sup>  
Tooran Bagheri M.Sc.<sup>4</sup>

1- Department of Plastic and Reconstructive Surgery, Hazrat Fatemeh Hospital, Iran University of Medical Sciences, Tehran, Iran.

2- Department of Plastic and Reconstructive Surgery, Burn Research Center, Iran University of Medical Sciences, Tehran, Iran.

3- Department of Pathology, Imam Hossein Hospital, Shahroud University of Medical Sciences, Shahroud, Semnan, Iran.

4- Department of Nursing, Burn Research Center and Hazrat Fatemeh Hospital, Iran University of Medical Sciences, Tehran, Iran.

\* Corresponding author: Burn Research Center, Shahid Motahari Hospital, Yasemi St., Vali'asr Ave., Tehran, Iran.  
Tel: +98 21 88884275  
E-mail: mjfatemi41@gmail.com

### Abstract

Received: 02 Nov. 2015 Accepted: 24 Jan. 2016 Available online: 17 Feb. 2016

**Background:** Graft survival has been considered the major problem in reconstructive surgery. Clinical studies have helped us to understand the role of PRP in increasing skin survival. Our goal in this study was to examine the treatment effects of platelet-rich plasma (PRP) and platelet-rich fibrin (PRF) on autologous full thickness skin graft survival in male rats.

**Methods:** This experimental study was performed on 36 rats of Sprague-Dawley race with weighing approximately 250 to 300 gr on May 2015 in animal laboratory of Hazrat Fatima Hospital. After anesthesia, rats were divided into 3 groups. We injected platelet-rich plasma (PRP) in the first group, platelet-rich fibrin (PRF) in the second and saline in the third group after removing the skin. Microscopic analysis was performed with camera (Canon powershot SX200, Tokyo, Japan) on days 7, 14, 21 and 28 after surgery. We used image analysis system (ImageJ, ver. 1.45) to examine necrosis and survival rate. Samples were studied with H&E staining on day 28 microscopically for histological analysis of vascular density and angiogenesis.

**Results:** Our findings showed the area of necrosis in animals injected with PRP on days 7 and 14, was meaningfully less than control group ( $P=0.0001$ ). There was no meaningful difference between control and PRP groups ( $P>0.05$ ). The area of necrosis in animals injected with PRF did not have any significant difference with control group from beginning to 21st day ( $P<0.0001$ ). there was no meaningful difference in vascular density between control and PRP group, whereas in animals injected with PRF the vascular density was significantly less than control group ( $P=0.002$ ).

**Conclusion:** According to our results in this study, we can conclude that using autologous PRP can enhance the process of healing soft tissue injury and be affective at increasing graft survival. This method is suggested to be conducted for patients highly at risk of graft loss and also for those who are in need of early treatments.

**Keywords:** platelet-rich fibrin, platelet-rich plasma, rats, skin graft, survival.