

بررسی نتایج عملکردی درمان جوش نخوردگی استخوان اسکافوئید: گزارش کوتاه

چکیده

تاریخ دریافت مقاله: ۱۳۹۱/۰۲/۳۱ تاریخ پذیرش: ۱۳۹۱/۰۶/۰۴

زمینه و هدف: جوش نخوردگی استخوان اسکافوئید، هم‌چنان یکی از موضوعات چالش‌برانگیز در بین جراحان دست می‌باشد. در این مطالعه به بررسی نتایج درمانی فیکساسیون جوش نخوردگی استخوان اسکافوئید در حضور یا عدم حضور استئونکروز و تاثیر متغیرهای شایع بر آن می‌پردازیم.

روش بررسی: در ۲۴ بیمار مبتلا به جوش نخوردگی استخوان اسکافوئید، گرافی و MRI مچ دست قبل از درمان و نتایج عملکردی بعد از درمان بر اساس سیستم Mayo و پرسش‌نامه Quick DASH مورد ارزیابی قرار می‌گرفت.

یافته‌ها: قبل از عمل جراحی در ۱۰ بیمار شواهد استئونکروز وجود داشت. در هفت مورد (۷۰٪) شواهد یونیون رادیولوژیک در بررسی‌های پس از عمل مسجل شد. در ۱۴ بیمار شواهد استئونکروز وجود نداشت که در ۱۳ مورد (۹۲٪) یونیون رادیولوژیک مسجل شد. میزان یونیون کلی در بیماران ۸۳٪ اندازه‌گیری شد ($P < ۰/۰۵$).

نتیجه‌گیری: نتایج بررسی‌های عملکردی نشان‌دهنده بهبود عملکرد پس از درمان جراحی است. نتایج حاصل از درمان جوش نخوردگی استخوان اسکافوئید توسط گرافت غیرعروقی با گرافت عروقی قابل برابری می‌باشد.

کلمات کلیدی: جوش نخوردگی استخوان اسکافوئید، استئونکروز، گرافت غیرعروقی.

رضا شهریار کامرانی

سید حسین شفیعی*

لیلا اوربیدی زنجانی

گروه ارتوپدی، بیمارستان دکتر شریعتی، دانشگاه علوم پزشکی تهران، تهران، ایران.

* نویسنده مسئول: تهران، خیابان کارگر شمالی، جنب مرکز قلب تهران، بیمارستان دکتر شریعتی، بخش ارتوپدی
تلفن: ۰۲۱-۸۴۹۰۲۳۸۸
E-mail: dr_hshafiei@yahoo.com

مقدمه

مچ دست خواهند شد.^{۴-۶} هدف نهایی درمان در جوش نخوردگی استخوان اسکافوئید، پایدار ساختن مچ با ایجاد یونیون و رفع دفورمیتی در اسکافوئید و جلوگیری از استئوآرتریت می‌باشد. روش‌های درمانی ارایه شده تاکنون شامل روش‌های گوناگون فیکساسیون و پیوند استخوانی عروقی و غیرعروقی که میزان موفقیت هر روش در مراکز متعدد، متفاوت گزارش شده‌اند.^۷ لذا هم‌چنان در مورد اندیکاسیون‌های دقیق هر روش و پیش‌آگهی درمانی آن اتفاق نظر وجود ندارد.

در حضور نکروز آوسکولار اسکافوئید معمولاً توصیه به استفاده از پیوند استخوانی عروقی می‌شود. این روش نیازمند تکنیک جراحی پیچیده‌تر و زمان طولانی‌تر نسبت به روش فیکساسیون با یا بدون پیوند استخوانی غیرعروقی می‌باشد. لذا بر آن شدیم نتایج عملکردی

شکستگی اسکافوئید (Scaphoid fracture)، شایع‌ترین شکستگی در بین استخوان‌های مچ دست می‌باشد. به‌علت آناتومی و واسکولاریتی خاص این استخوان، نکروز آوسکولار Osteonecrosis (Avascular Necrosis, AVN) از عوارض معمول در زمینه شکستگی‌های مزمن اسکافوئید می‌باشد و موجب اختلال در فرایند جوش خوردن شکستگی می‌شود.^۱ با وجود ابداع روش‌های جدید در فیکساسیون، میزان نان‌یونیون در این استخوان تا ۱۰٪ شیوع دارد.^۳ از علل معمول نتایج ضعیف درمان این شکستگی‌ها فیکساسیون نامناسب و وجود نکروز آوسکولار می‌باشند.^۴ موارد نان‌یونیون (Nonunion) درمان‌نشده به‌طور شایعی سبب درد و آرتروز پیش‌رونده

تنها، ۱۱ مورد فیکساسیون و گرافت غیرعروقی قرار گرفتند. از میان ۹ بیمار که با نان‌یونین در قطب پروگزیمال اسکافوئید مراجعه کردند، شش نفر فیکساسیون تنها، سه نفر فیکساسیون و گرافت استخوانی غیرعروقی دریافت کردند. عمل جراحی تحت شرایط بیهوشی عمومی در پوزیشن طاق‌باز صورت می‌گرفت. تورنیکه در پروگزیمال بازو بسته می‌شد. در موارد پیچ‌گذاری از راه خلفی در جوش نخوردن پل فوقانی اسکافوئید با برش ۱۵-۱۰mm در خلف میچ بین کمپارتمان‌های سه و چهار اکستانسورها، استخوان اسکافوئید نمایان می‌شود. در مورد نان‌یونین کمر استخوان از رویکرد قدیمی استفاده می‌شد. ابتدا تمام قسمت‌های اسکلووتیک برداشته شده و سپس دو قطعه با پین یا پیچ هربرت ثابت می‌شوند و گرافت استخوانی کنسلوس در فاصله بین دو قطعه ریخته می‌شود.

پس از جراحی: در موارد فیکساسیون با پیچ ۶-۲ هفته بی‌حرکتی در گچ و سپس هر شش هفته رادیوگرافی کنترل انجام می‌شد و تا زمان جوش خوردن از فعالیت سنگین ممنوع بودند. در موارد فیکساسیون با پین سه ماه بی‌حرکتی در گچ و بعد از آن گچ باز شده پین‌ها خارج می‌شد و در صورت جوش خوردن بیمار به تدریج به فعالیت عادی باز می‌گشت. اگر جوش خوردن کامل نبود گچ برای شش تا دوازده هفته دیگر بر اساس رادیوگرافی ادامه می‌یافت. چنانچه جوش خوردن تا شش ماه به دست نمی‌آمد شکست عمل جراحی محسوب می‌شد.

بررسی عملکردی: نتایج عملکردی بعد از درمان بر اساس سیستم Mayo (Mayo Wrist Scoring System) نمره‌دهی می‌شدند.^۹ پارامترهای مورد بررسی میزان درد، محدوده حرکتی میچ دست، قدرت گریپ در مقایسه با سمت سالم و میزان رضایت‌مندی بیمار بودند. هر پارامتر ۲۵ نمره و هر بیمار حداکثر تا ۱۰۰ امتیاز می‌گرفت.

درمان جوش‌نخوردگی استخوان اسکافوئید را که با روش فیکساسیون به‌تنهایی و یا به‌همراه پیوند استخوانی غیرعروقی درمان شده‌اند را در حضور یا عدم حضور نکرورز آوسکولار این استخوان بررسی و مقایسه کنیم. این مطالعه با هدف بررسی روش‌های معمول درمان جوش‌نخوردگی استخوان اسکافوئید که در بیمارستان شریعتی انجام می‌شوند؛ جهت ارزیابی نتایج حاصل از آن‌ها و مقایسه آن با نتایج سایر مطالعات مشابه، طراحی و صورت گرفته است.

روش بررسی

طی یک مطالعه Case series تمام موارد جوش‌نخوردگی استخوان اسکافوئید که در بیمارستان شریعتی در دوره زمانی چهار ساله (۹۰-۱۳۸۷) تحت درمان قرار گرفته بودند مورد بررسی قرار گرفتند. بیماران دچار استئوآرتریت پیشرفته (طبقه‌بندی SNAC از دو)، آسیب هم‌زمان دیستال رادیوس، شکستگی باز، دررفتگی هم‌زمان میچ دست، بیمارانی که صفحه رشد باز داشتند و بیماری‌های ناتوان‌کننده زمینه‌ای از مطالعه خارج شدند. بیمارانی که تحت درمان با پیوند استخوانی عروقی قرار گرفته بودند وارد مطالعه نشدند.

۲۴ بیمار (که همگی مرد بودند) بررسی شدند. طی تماس از ایشان جهت انجام بررسی‌ها دعوت به‌عمل آمد و در مورد مطالعه برای ایشان توضیح داده شد. سن متوسط افراد ۲۹ سال (۵۱-۲۲) بود و به‌طور متوسط به‌مدت ۲۴ ماه بررسی شدند. طول مدت نان‌یونین تا زمان جراحی به‌طور متوسط ۳۳ ماه بود. از این تعداد دو مورد دچار نان‌یونین در قطب دیستال اسکافوئید بودند که تحت درمان با فیکساسیون و گرافت غیرعروقی قرار گرفتند. ۱۳ مورد دچار نان‌یونین در کمر اسکافوئید بودند که دو مورد تحت فیکساسیون

جدول-۱: معیارهای نمره‌دهی MAYO

| قدرت مشت کردن نسبت به سمت سالم | دامنه حرکات | شرایط عملکردی | شدت درد |
|--------------------------------|-------------|-------------------------------|-----------------------|
| ٪۱۰۰ | < ۱۲۰ درجه | بازگشت به کار معمول | بدون درد |
| ٪۷۵-۱۰۰ | ۹۰-۱۲۰ درجه | محدودیت در کار | درد گه‌گاه |
| ٪۵۰-۷۵ | ۶۰-۹۰ درجه | قادر به کار ولی شاغل نمی‌باشد | درد متوسط قابل تحمل |
| ٪۲۵-۵۰ | ۳۰-۶۰ درجه | به‌علت درد قادر به کار نیست | درد شدید غیرقابل تحمل |
| ٪۰-۲۵ | > ۳۰ درجه | | |

یا عدم یونیون یافت نشد. مکانیزم تروما در ۱۱ بیمار آسیب حین ورزش، ۹ مورد افتادن و چهار مورد تصادف ماشینی بودند (جدول-۲). در ۱۰ بیمار شواهد استئونکروز با توجه به یافته‌های رادیولوژیک و MRI وجود داشت که شش نفر تحت درمان با گرافت استخوانی و چهار نفر تحت فیکساسیون بدون گرافت قرار گرفتند. در هفت مورد (۷۰٪) شواهد یونیون رادیولوژیک در بررسی‌های پس از عمل مسجل شد. در ۱۴ بیمار شواهد استئونکروز با توجه به یافته‌های MRI وجود نداشت که ۱۰ مورد تحت درمان با گرافت استخوانی و چهار مورد تحت فیکساسیون بدون گرافت قرار گرفتند. در ۱۳ مورد (۹۲٪) شواهد یونیون رادیولوژیک در بررسی‌های پس از عمل مسجل شد. به طور کلی میزان یونیون در بیماران ۸۳٪ (۲۰ مورد از ۲۴ مورد) اندازه‌گیری شد. متوسط زاویه اسکافولونیت ۵۷ درجه (۴۱-۷۷) بود که ۱۱ بیمار پس از عمل جراحی هم‌چنان شواهد افزایش این زاویه را در گرافی داشتند (زاویه اسکافولونیت < ۶۰ درجه). از نظر نوع

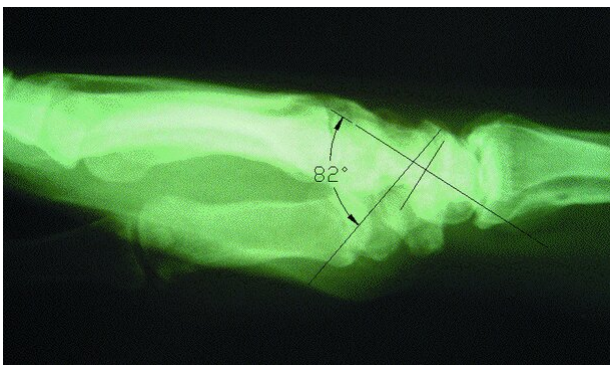
نمره ۱۰۰-۹۰ نتیجه عالی، ۸۹-۸۰ خوب، ۷۹-۶۵ قابل قبول و زیر ۶۵ به عنوان نتیجه ضعیف قلمداد می‌شدند (جدول-۱). علاوه بر این میزان رضایت مندی عملکردی بیماران قبل و بعد از عمل جراحی بر اساس پرسش‌نامه (Disability of Arm, Shoulder and Hand) Quick DASH به طور جداگانه مورد ارزیابی قرار می‌گرفت.^{۱۱}

بررسی رادیولوژیک: گرافی استاندارد رخ و نیم‌رخ مچ دست کلیه بیماران، از جهت محل نان یونیون و شدت استئوآرتروز مورد بررسی قرار می‌گرفت. هم‌چنین در بررسی‌های پس از عمل جراحی، گرافی رخ و نیم رخ مچ دست از نظر وقوع یونیون و ناپایداری مچ بر اساس زاویه اسکافولونیت مورد ارزیابی قرار می‌گرفت (شکل-۱ و ۲).

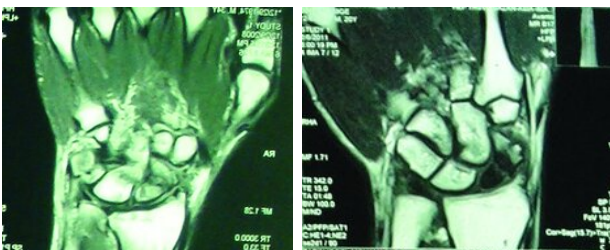مقاطع MRI مچ دست قبل از درمان از نظر وجود استئونکروز در اسکافوئید مورد بررسی قرار می‌گرفت. در صورت کاهش سیگنال منتشر در کل استخوان یا قطعه‌ای از آن استئونکروز متوسط تا شدید (+)، و در صورت کاهش سیگنال پراکنده یا عدم وجود کاهش سیگنال عدم استئونکروز یا استئونکروز خفیف (-) در نظر گرفته می‌شد (شکل-۳).^{۱۲}

یافته‌ها

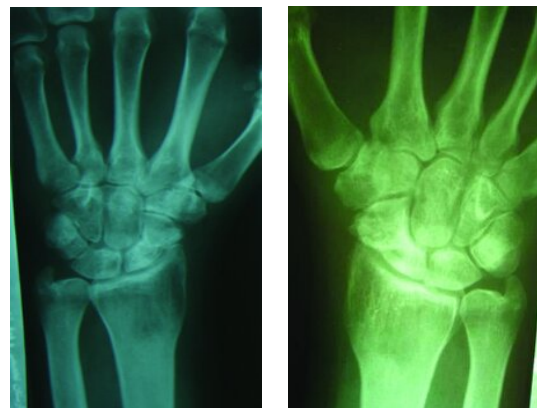
بیماران به طور متوسط به مدت ۲۴ ماه تحت بررسی قرار گرفتند. متوسط سنی بیماران ۲۹ سال (۲۲-۵۱) بود. چهار نفر از بیماران سیگار می‌کشیدند. ارتباط مستقیمی بین سیگار و وقوع استئونکروز و



شکل-۲: اندازه‌گیری زاویه اسکافولونیت در رادیوگرافی نیم رخ مچ دست



شکل-۳: سمت راست نمونه مقطع T1 با کاهش سیگنال در قطعات پروگزیمال و دیستال اسکافوئید. سمت چپ نمونه مقطع T1 با کاهش سیگنال پراکنده و خفیف



شکل-۴: رادیوگرافی رخ مچ دست قبل از عمل (سمت چپ) و در بررسی نهایی پس از عمل (سمت راست) جهت بررسی وقوع یونیون

جدول ۲: خلاصه مشخصات بیماران

| کد بیمار | سن | مکانیزم | محل نان یونیون | استونکروز | نوع فیکساسیون | وقوع یونیون | نمره MAYO | DASH قبل از عمل | DASH بعد از عمل | زاویه اسکافولونیت |
|----------|----|---------|----------------|-----------|----------------------|-------------|-----------|-----------------|-----------------|-------------------|
| ۱ | ۳۲ | ورزش | کمر | + | پین | - | ۹۰ | ۲۵/۰ | ۲۰/۵ | ۴۳ |
| ۲ | ۳۲ | افتادن | قطب پروگزیمال | - | پین | + | ۸۰ | ۶۱/۴ | ۳۸/۶ | ۷۲ |
| ۳ | ۲۳ | ورزش | کمر | + | پین و گرافت غیرعروقی | + | ۸۵ | ۲۰/۵ | ۰ | ۴۴ |
| ۴ | ۵۱ | افتادن | قطب پروگزیمال | - | پیچ | - | ۴۵ | ۵۹/۱ | ۴۰/۹ | ۶۶ |
| ۵ | ۲۹ | ورزش | کمر | + | پین و گرافت غیرعروقی | + | ۹۰ | ۴۰/۹ | ۱۳/۶ | ۵۲ |
| ۶ | ۲۴ | ورزش | کمر | - | پین | + | ۷۵ | ۲۰/۵ | ۲۰/۵ | ۴۱ |
| ۷ | ۲۷ | ورزش | کمر | + | پیچ و گرافت غیرعروقی | + | ۸۵ | ۹/۱ | ۹/۱ | ۴۹ |
| ۸ | ۲۷ | ورزش | قطب پروگزیمال | - | پیچ | + | ۸۵ | ۲۷/۳ | ۴/۵ | ۴۹ |
| ۹ | ۳۰ | افتادن | قطب پروگزیمال | + | پین و گرافت غیرعروقی | + | ۶۵ | ۶۳/۶ | ۳۱/۸ | ۴۶ |
| ۱۰ | ۲۹ | افتادن | کمر | + | پین و گرافت غیرعروقی | + | ۸۰ | ۳۴/۱ | ۳۴/۱ | ۵۲ |
| ۱۱ | ۲۹ | افتادن | کمر | + | پین و گرافت غیرعروقی | + | ۸۰ | ۳۴/۱ | ۳۴/۱ | ۶۶ |
| ۱۲ | ۲۲ | تصادف | کمر | - | پیچ و گرافت غیرعروقی | + | ۹۰ | ۴۰/۹ | ۲۰/۵ | ۷۲ |
| ۱۳ | ۳۲ | تصادف | قطب پروگزیمال | + | پیچ | - | ۶۰ | ۲۵/۰ | ۵۹/۱ | ۶۳ |
| ۱۴ | ۳۲ | تصادف | قطب پروگزیمال | - | پیچ | - | ۷۰ | ۲۵/۰ | ۵۹/۱ | ۷۷ |
| ۱۵ | ۳۴ | تصادف | قطب دیستال | + | پین و گرافت غیرعروقی | + | ۹۵ | ۴۰/۹ | ۲۲/۷ | ۵۶ |
| ۱۶ | ۲۳ | ورزش | کمر | - | پین و گرافت غیرعروقی | + | ۸۰ | ۱۳/۶ | ۳۶/۴ | ۶۲ |
| ۱۷ | ۲۶ | ورزش | قطب پروگزیمال | - | پیچ | + | ۹۰ | ۳۱/۸ | ۴/۵ | ۶۰ |
| ۱۸ | ۳۹ | افتادن | قطب دیستال | + | پین و گرافت غیرعروقی | + | ۶۰ | ۸۱/۸ | ۳۶/۶ | ۶۶ |
| ۱۹ | ۳۱ | ورزش | کمر | - | پین و گرافت غیرعروقی | + | ۸۵ | ۳۱/۸ | ۲۲/۷ | ۶۱ |
| ۲۰ | ۳۳ | افتادن | قطب پروگزیمال | + | پین و گرافت غیرعروقی | + | ۷۵ | ۱۱/۴ | ۱۱/۴ | ۵۵ |
| ۲۱ | ۲۷ | افتادن | کمر | + | پین و گرافت غیرعروقی | + | ۸۵ | ۲۹/۵ | ۲۰/۵ | ۶۱ |
| ۲۲ | ۲۷ | افتادن | کمر | + | پین و گرافت غیرعروقی | + | ۷۰ | ۶۳/۶ | ۵۶/۸ | ۴۵ |
| ۲۳ | ۲۳ | ورزش | کمر | + | پیچ و گرافت غیرعروقی | + | ۸۵ | ۲۰/۵ | ۲۰/۵ | ۵۷ |
| ۲۴ | ۲۷ | ورزش | قطب پروگزیمال | + | پین و گرافت غیرعروقی | + | ۶۵ | ۱۸/۲ | ۳۱/۸ | ۷۵ |

DASH: Disability of Arm, Shoulder & Hand

نهایی در پنج بیمار عالی (متوسط سنی ۲۸)، ۱۰ مورد خوب (متوسط سنی ۲۷)، شش مورد قابل قبول (متوسط سنی ۲۸) و سه مورد ضعیف (متوسط سنی ۴۰) بودند.

بحث

در انتهای مطالعه ۸۳٪ از بیماران (۲۰ نفر) شواهد یونیون

فیکساسیون در هشت بیمار از پیچ هربرت استفاده شد که در پنج نفر از آنها شواهد یونیون رادیولوژیک ظاهر شد. در ۱۶ بیمار از دو پین صاف استفاده شد که در ۱۵ مورد شواهد یونیون رادیولوژیک ظاهر شد. بر اساس معیار DASH، متوسط آن قبل عمل ۳۴/۵ و متوسط میزان آن بعد از عمل جراحی ۲۸/۲ بود که کاهش مشهودی در اختلال کارکرد اندام را در مقایسه با قبل از درمان نشان می‌داد. بر طبق سیستم نمره‌دهی MAYO نتایج پس از عمل جراحی در بررسی

زاویه اسکافولونیت بیش از ۶۰ درجه داشتند. ولی وجود DISI ارتباطی با نتایج عملکردی و میزان رضایت بیماران در بررسی طولانی پس از یونیون نشان نمی‌داد. در دو مطالعه مشابه (یک سری ۲۶ تایی و یک سری ۱۶۰ تایی) نیز باقیماندن دفورمیتی پس از یونیون ارتباط معنی‌داری با رضایت عملکردی بیماران نداشته است.^{۱۴،۱۵} لذا در صورت وقوع یونیون، وجود دفورمیتی باقی‌مانده در اسکافوئید، اندیکاسیونی جهت استئوتومی و رفع دفورمیتی نمی‌باشد.

بین دو روش فیکساسیون با پین و پیچ، تفاوتی از نظر میزان یونیون نهایی مشاهده نشد. با توجه به هزینه اقتصادی پایین‌تر پین و تکنیک ساده‌تر آن و راحتی بیمار و مدت کوتاه‌تر بی‌حرکتی در بیمار با تکنیک پیچ‌گذاری می‌توان یکی از این دو روش را انتخاب کرد.

سپاسگزاری: این مقاله حاصل بخشی از پایان‌نامه تحت عنوان "بررسی نتایج درمان جراحی جوش‌نخوردگی استخوان اسکافوئید در بیماران مراجعه‌کننده به بیمارستان شریعتی تهران در سال‌های ۹۰-۱۳۸۷" در مقطع دکترای تخصصی در سال ۱۳۹۱ می‌باشد که با حمایت دانشگاه علوم پزشکی و خدمات بهداشتی-درمانی تهران اجرا شده است. با سپاس فراوان از استاد بزرگوار جناب آقای دکتر بهادر اعلی‌هرندی بابت راهنمایی‌های ایشان در تدوین این طرح تحقیقاتی.

رادیولوژیک را نشان دادند که با سایر مطالعات مشابه هم‌خوانی داشت.^۶ از بین چهار مورد عدم یونیون، هیچ‌یک گرفت استخوانی دریافت نکرده بودند و سه نفر از آن‌ها شواهد استئونکروز در قطعه پروگزیمال داشتند. لذا با توجه به یافته‌های این مطالعه، درمان ارجح در موارد جوش‌نخوردگی استخوان اسکافوئید فیکساسیون به‌همراه انجام گرفت استخوانی می‌باشد که تاییدکننده مطالعات پیشین است. در ۱۰ مورد از بیماران که شواهد استئونکروز مسجل بود، در هفت بیمار (۷۰٪) تا پایان مطالعه یونیون رادیولوژیک ظاهر شد. در مطالعه‌ای که در کلینیک MAYO در مورد نتایج گرفت عروقی روی ۵۰ بیمار دچار جوش‌نخوردگی استخوان اسکافوئید صورت گرفته،^{۱۳} میزان یونیون نهایی ۷۲٪ محاسبه شده است. طبق مطالعه ما، بر خلاف انتظار، نتایج حاصل از درمان جوش‌نخوردگی استخوان اسکافوئید توسط فیکساسیون و گرفت غیرعروقی با نتایج به‌دست آمده از گرفت عروقی قابل برابری می‌باشد.

یافته‌های حاصل از بررسی‌های عملکردی MAYO و Quick DASH با یک‌دیگر هم‌خوانی داشتند و نتایج هر دو بررسی نشان‌دهنده بهبود عملکردی پس از درمان جراحی بودند. فاکتور افزایش سن با نتایج ضعیف‌تر در هر دو ارزیابی عملکردی همراهی داشت. ۱۱ بیمار پس از درمان نان‌یونیون شواهد ناپایداری میچ دست DISI طبق تعریف

References

1. Gelberman RH, Menon J. The vascularity of the scaphoid bone. *J Hand Surg Am* 1980;5(5):508-13.
2. Cooney WP, Linscheid RL, Dobyns JH. Scaphoid fractures. Problems associated with nonunion and avascular necrosis. *Orthop Clin North Am* 1984;15(2):381-91.
3. Schuind F, Haentjens P, Van Innis F, Vander Maren C, Garcia-Elias M, Sennwald G. Prognostic factors in the treatment of carpal scaphoid nonunions. *J Hand Surg Am* 1999;24(4):761-76.
4. D ppe H, Johnell O, Lundborg G, Karlsson M, Redlund-Johnell I. Long-term results of fracture of the scaphoid. A follow-up study of more than thirty years. *J Bone Joint Surg Am* 1994;76(2):249-52.
5. Trumble TE, Salas P, Barthel T, Robert KQ 3rd. Management of scaphoid nonunions. *J Am Acad Orthop Surg* 2003;11(6):380-91.
6. Steinmann SP, Adams JE. Scaphoid fractures and nonunions: diagnosis and treatment. *J Orthop Sci* 2006;11(4):424-31.
7. Auerbier M GG, Dacho A. Current concepts in the treatment of scaphoid fractures. *Eur J Trauma* 2004;30:80-92.
8. Watson HK, Ryu J. Evolution of arthritis of the wrist. *Clin Orthop Relat Res* 1986;(202):57-67.
9. Amadio PC, Berquist TH, Smith DK, Ilstrup DM, Cooney WP 3rd, Linscheid RL. Scaphoid malunion. *J Hand Surg Am* 1989;14(4):679-87.
10. Chen AC, Chao EK, Tu YK, Ueng SW. Scaphoid nonunion treated with vascular bone grafts pedicled on the dorsal supra-retinacular artery of the distal radius. *J Trauma* 2006;61(5):1192-7.
11. Solway S, Beaton DE, McConnell S, Bombardier C. The DASH Outcome Measure User's Manual. 2nd ed. Toronto, Ontario: Institute for Work and Health; 2002.
12. Fox MG, Gaskin CM, Chhabra AB, Anderson MW. Assessment of scaphoid viability with MRI: a reassessment of findings on unenhanced MR images. *AJR Am J Roentgenol* 2010;195(4):W281-6.
13. Chang MA, Bishop AT, Moran SL, Shin AY. The outcomes and complications of 1,2-intercompartmental suparetinacular artery pedicled vascularized bone grafting of scaphoid nonunions. *J Hand Surg Am* 2006;31(3):387-96.
14. Inoue G, Shionoya K, Kuwahata Y. Herbert screw fixation for scaphoid nonunions. An analysis of factors influencing outcome. *Clin Orthop Relat Res* 1997;(343):99-106.
15. Jiranek WA, Ruby LK, Millender LB, Bankoff MS, Newberg AH. Long-term results after Russe bone-grafting: the effect of malunion of the scaphoid. *J Bone Joint Surg Am* 1992;74(8):1217-28.

Functional outcome following the treatment of scaphoid nonunion: a brief report

Reza Shahriar Kamrani M.D.
Seyyed Hossein Shafiei M.D.*
Leila Oriadi Zanjani M.D.

Department of Orthopedic Surgery,
Shariati Hospital, Tehran
University of Medical Sciences,
Tehran, Iran.

Abstract

Received: May 20, 2012 Accepted: August 25, 2012

Background: Scaphoid nonunion remains a challenging problem for hand surgeons. In this study, we assessed the functional outcome of scaphoid nonunion treatment and the influence of a number of variables on it.

Methods: In this study we recruited 24 patients with scaphoid nonunion by consecutive sampling at Dr. Ali Shariati Teaching Hospital, in Tehran, Iran in 2008-2011. We examined the patients by antero-posterior (AP) and lateral view radiographies and wrist MRIs. Functional outcome of surgery was scaled according to Mayo wrist and Quick DASH scoring systems.

Results: Among 10 cases with osteonecrosis, there were 7 (70%) cases of radiological union. In 13 (92%) out of 14 cases who had no signs of osteonecrosis, we radiologically confirmed scaphoid union after the treatment. The total union rate was estimated to be 83% at the end of 24 months follow up ($P < 0.05$).

Conclusion: The results showed that patients with scaphoid nonunion have improved function after surgical treatment.

Keywords: nonunion, osteonecrosis, scaphoid.

* Corresponding author: North Kargar Ave., Behind Tehran Heart Center, Shariati Hospital, Orthopedic Ward., Tehran, Iran.
Tel: +98-21-84902388
E-mail: dr_hshafiei@yahoo.com