

مقایسه میزان جذب اتوگرافت غضروف حاصل از کونکای گوش و دنده در خرگوش

چکیده

دریافت: ۱۳۹۵/۰۹/۰۱ ویرایش: ۱۳۹۶/۰۱/۲۰ پذیرش: ۱۳۹۶/۰۱/۳۰ آنلاین: ۱۳۹۶/۰۱/۳۱

زمینه و هدف: گرافت‌های غضروفی به‌عنوان یک جزء تفکیک‌ناپذیر در زمینه‌های مختلف جراحی پلاستیک به‌ویژه رینوپلاستی می‌باشد. عوارضی مانند ایجاد دفرمیتی و باز جذب آن در استفاده از غضروف وجود دارد که محل برداشتن غضروف می‌تواند از بروز این عوارض پیشگیری کند. پژوهش کنونی با هدف مقایسه میزان جذب غضروف در گرافت غضروفی حاصل از دنده با گرافت حاصل از کونکای گوش در خرگوش انجام شد.

روش بررسی: در این مطالعه تجربی که در آزمایشگاه حیوانات مرکز آموزشی درمانی حضرت فاطمه (س) تهران در آبان ۱۳۹۳ انجام شد، در ۱۵ سر خرگوش نر سفید نیوزلندی (با وزن تقریبی ۲۰۰۰ تا ۲۵۰۰ g) پس از بیهوشی، بخشی از گوش و غضروف دنده‌ای آن برداشته و سپس در قسمت خلفی تنه خرگوش در یک سمت ستون فقرات، کونکای گوش و در سمت دیگر غضروف دنده‌ای پیوند شد. پس از هشت هفته نمونه‌ها پس از تعیین وزن، از نظر میزان کندروسیت‌های زنده و فیبروز توسط پاتولوژیست مورد بررسی قرار گرفت.

یافته‌ها: میانگین وزن گرافت حاصل از گوش طی دو ماه افزایش داشت ولی این افزایش از نظر آماری معنادار نبود. در گرافت حاصل از دنده میانگین وزن طی دو ماه کاهش معناداری داشته است ($P=0/009$). از نظر میزان فیبروز و کندروسیت زنده در دو گروه تفاوت معنادار وجود نداشت ولی میزان فیبروز در گروه غضروف گوش بیشتر بوده است.

نتیجه‌گیری: بر اساس یافته‌های پژوهش کنونی می‌توان نتیجه گرفت که میزان جذب غضروف دنده تا حدودی نسبت به غضروف گوش نتایج بهتری داشته است.

کلمات کلیدی: اتوگرافت، غضروف دنده‌ای، پیوند.

ثریا شاهرخ^۱، سیدابوالحسن امامی^{۲*}
محمدجواد فاطمی^۲، میر سپهر پدرام^۳
سعید فرزاد مهاجری^۳، سیدجابر موسوی^۴
سیدابوذر حسینی^۵، توران باقری^۶
شیرین عراقی^۶

۱- گروه جراحی پلاستیک و ترمیمی، بیمارستان پانزده خرداد، دانشگاه علوم پزشکی شهید بهشتی، تهران، ایران.

۲- گروه جراحی پلاستیک و ترمیمی، مرکز تحقیقات سوختگی، دانشگاه علوم پزشکی ایران، بیمارستان حضرت فاطمه (س)، تهران، ایران.

۳- گروه جراحی و رادیولوژی، دانشکده دامپزشکی، دانشگاه تهران، تهران، ایران.

۴- گروه پزشکی اجتماعی، دانشکده پزشکی، دانشگاه علوم پزشکی مازندران، ساری، ایران.

۵- گروه پاتولوژی، مرکز تحقیقات سوختگی، دانشگاه علوم پزشکی ایران، تهران، ایران.

۶- گروه پرستاری، مرکز تحقیقات سوختگی، دانشگاه علوم پزشکی ایران، تهران، ایران.

* نویسنده مسئول: تهران، خیابان اسدآبادی، خیابان بیست‌ویکم، بیمارستان حضرت فاطمه (س)، دانشگاه علوم پزشکی ایران
تلفن: ۰۲۱-۸۸۷۱۵۳۳۲
E-mail: emami@doctor.com

مقدمه

رینوپلاستی شده‌اند، و جراحان به‌طور فزاینده‌ای از منابع مختلفی شامل سپتوم بینی، کونکای گوش و غضروف‌های دنده‌ای استفاده می‌کنند.^{۱-۳} از آنجاکه تغذیه غضروف از طریق دیفیوژن می‌باشد، امکان برداشتن، شکل دادن و انتقال آن به‌راحتی وجود دارد.^۶ غضروف‌ها بر اساس ترکیب ماتریکس و نقش بیولوژیکی که در بدن دارند، از نظر هیستولوژیکی به سه دسته تقسیم می‌شود، ۱- غضروف هیالین: میزان کلاژن تیپ II در آن بالا است و در تیغه بینی، دنده، تراشه و در

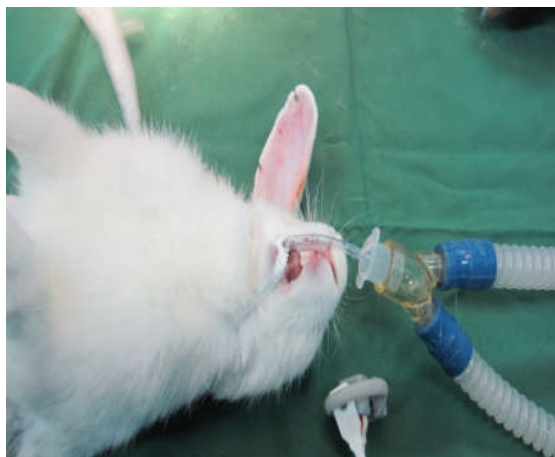استفاده از بافت‌های پیوندی در اعمال جراحی پلاستیک و ترمیمی کاربرد زیادی دارد.^۱ با وجود در دسترس بودن انواع گرافت‌های صناعی هنوز هم انواع مختلف بافت‌های اتولوگ شامل پوست، مو، استخوان، غضروف، چربی و وریدها در اعمال جراحی ترمیمی نقش اول را دارد.^{۱،۲} در بین این موارد گرافت‌های غضروفی یک جزء تفکیک‌ناپذیر در فیله‌های مختلف جراحی پلاستیک به‌ویژه

روش بررسی

این مطالعه از نوع تجربی بود که در سال ۱۳۹۳ با تأیید شورای پژوهشی گروه جراحی پلاستیک و ترمیمی دانشگاه علوم پزشکی ایران در آزمایشگاه حیوانات مرکز آموزشی درمانی حضرت فاطمه (س) و دانشکده دامپزشکی دانشگاه تهران انجام شد.^{۱۰} خرگوش نر از نژاد سفید نیوزلندی در محدوده وزنی ۲۰۰۰ تا ۲۵۰۰ g و سن تقریبی ۱۲ تا ۱۶ هفته انتخاب شدند. نگهداری از خرگوش‌ها براساس استانداردهای رعایت حقوق حیوانات دانشگاه علوم پزشکی ایران انجام شد. خرگوش‌ها در قفس‌های جداگانه و با ۱۲ ساعت نوردهی روزانه و دسترسی دائم به آب و غذای مخصوص نگهداری شدند. دمای محل نگهداری بین ۲۴ تا ۲۸ °C تنظیم شده بود و جهت ایجاد بیهوشی و بی‌دردی از پروتکل‌های استاندارد زیرنظر متخصص جراحی دامپزشکی استفاده شد.

ابتدا بیهوشی عمومی در خرگوش‌ها با تزریق عضلانی زایلازین ۵ mg/kg (Xylazin 2% (Alfasan Inc., Woerden, Netherland) و کامین ۳۵ mg/kg (Ketamin 10% (Alfasan Inc., Woerden, Netherland) انجام شده و حیوان تحت لوله‌گذاری اندوتراکتال و ونتیلاتور قرار گرفت (شکل ۱).

آنتی‌بیوتیک پروفیلاکتیک انروفلوکساسین ۵ mg/kg عضلانی یک دوز تزریق گردید. تحت بیهوشی عمومی و پس از لیگاتور شریان و

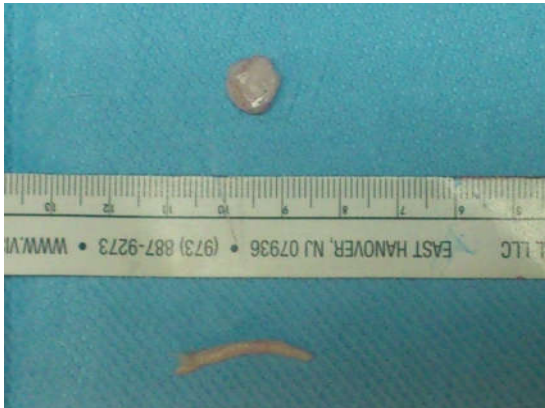

شکل ۱: لوله‌گذاری اندوتراکتال در خرگوش

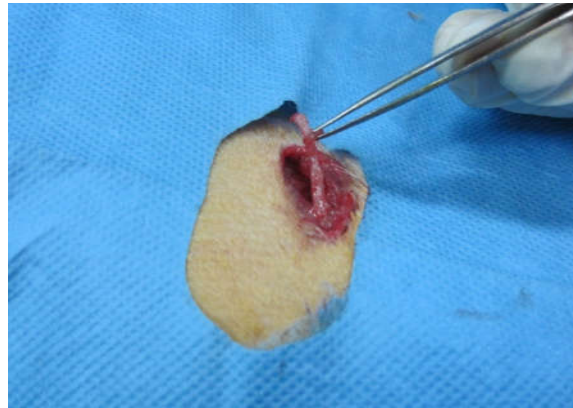
سطوح مفصلی بین استخوان‌ها، به صورت سطحی لغزنده و جاذب شوک یافت می‌شود. ۲- غضروف الاستیک: میزان الاستین در آن بالا است و در بافت‌هایی مانند گوش خارجی، اپی‌گلوٹ و قسمت‌هایی از لارنکس دیده می‌شود. ۳- غضروف فیبرو: میزان کلاژن تیپ I در آن زیاد است و در بافت‌هایی که در معرض کشش قرار دارند مانند لایه خارجی دیسک بین مهره‌ای، مینسک زانو و در قسمت‌هایی که تاندون‌ها و لیگامان‌ها به استخوان متصل است دیده می‌شود.^{۸،۷}

غضروف سپتوم بینی گزینه خوبی برای اتوگرافت غضروفی به‌ویژه در رینوپلاستی می‌باشد ولی میزان آن محدود می‌باشد. به همین دلیل به‌طور شایع از غضروف گوش و دنده به‌عنوان جایگزین استفاده می‌شود. کونکای گوش یک غضروف ظریف الاستیک و قابل شکل دادن است اما میزان و حجم آن کم است. بلوک‌های غضروف‌های دنده منبع فراوانی برای گرافت غضروفی می‌باشند ولی مشکلات ناشی از تغییر شکل دادن (Warping) و مشخص بودن لبه‌های غضروف از معایب آن می‌باشد.^۹ مزیت بزرگ این پیوندها استفاده از بافت خود فرد می‌باشد که نگرانی‌های موجود در مورد واکنش‌های رد پیوند یا جسم خارجی را از بین می‌برد. محدودیت‌های استفاده از پیوند غضروف احتمال جذب و نیز تغییر فرم آن می‌باشد.^{۱۰} همواره کوشش بر این بوده که به روشی میزان عوارض این گرافت‌ها کاهش یابد. از آنجاکه بسیاری از این عوارض ناشی از جذب یا تغییر فرم گرافت غضروفی به‌کار رفته است مطالعات انجام‌شده همواره در جستجوی راه حلی برای کاهش این عوارض بوده است.^{۱۱}

روش‌هایی جهت تسهیل در شکل‌دهی غضروف و نیز کاهش جذب معرفی شده‌اند که شامل خردکردن (Dice) و یا له کردن (Crush) غضروف می‌باشد استفاده از غضروف خردشده اولین بار توسط Peer در سال ۱۹۴۴ جهت بازسازی کامل گوش انجام و معرفی شد و مطالعات گسترده در این زمینه‌ها انجام شده است.^{۱۲،۱۳} از آنجایی‌که آگاهی از میزان احتمالی جذب غضروف مهم می‌باشد و از طرف دیگر غضروف‌های گوش و دنده به‌ترتیب از نوع هیالین و الاستین می‌باشند و مطالعه‌ای در مورد میزان جذب این غضروف‌ها انجام نشده است، هدف از انجام پژوهش کنونی با هدف مقایسه میزان جذب غضروف در گرافت غضروفی حاصل از دنده با گرافت حاصل از کونکای گوش در خرگوش انجام شد.



شکل ۴: غضروف‌های خارج شده دنده (پایین) و گوش (بالا)

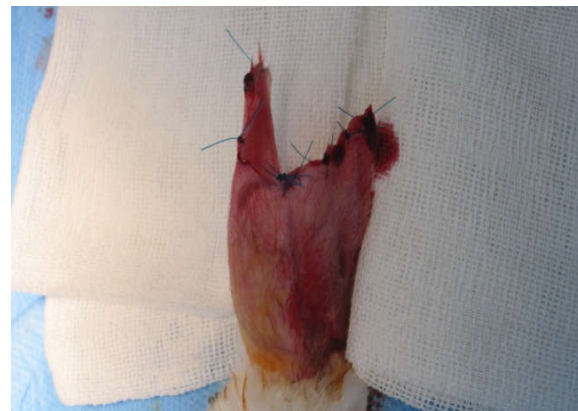

شکل ۲: برداشتن غضروف دنده

به مدت سه هفته در مرکز دامپزشکی تحت مراقبت و درمان آنتی‌بیوتیک قرار گرفتند و پس از اطمینان از رفع خطر به مرکز حیوانات بیمارستان حضرت فاطمه (س) منتقل گردیدند. خرگوش‌ها پنج هفته پس از آن در مرکز حیوانات این مرکز نگهداری شدند (در مجموع هشت هفته). در طول مطالعه سه خرگوش از بین رفتند ولی با توجه به کافی بودن حجم نمونه جایگزین نشد (با توجه به اینکه از ابتدا حجم نمونه ۱۲ برآورد شده و سه خرگوش اضافه در نظر گرفته شده بود).

پس از هشت هفته خرگوش‌ها به‌طور استاندارد و با استفاده از نسدونال و گاز CO₂ کشته شدند. با دادن برش در خط وسط (جهت اجتناب از اسکار عمل اول) غضروف پیوندی پیدا شد و با دقت از بافت‌های اطراف جدا و خارج گردید.

از غضروف جدا شده عکسبرداری انجام شد (شکل ۴). هر چند افزون بر وزن غضروف و باقی‌ماندن حجم و فرم آن در جراحی پلاستیک اهمیت زیادی دارد، در این مطالعه فقط وزن آن‌ها اندازه‌گیری شد و داده‌های در فرم مربوطه ثبت شد. نمونه‌ها در محلول فرمالین ۱۰٪ فیکس شد و جهت بررسی پاتولوژی فرستاده شد. در ادامه نمونه‌ها برش داده شده و رنگ‌آمیزی به روش هماتوکسلین و انوزین (H&E) انجام شد و نمونه‌ها از نظر میزان کندروسیت‌های زنده و فیروز توسط پاتولوژیست مورد بررسی قرار گرفت. نتایج حاصل از بررسی در هر یک از انواع گرفت‌ها در فرم‌های ویژه ثبت شد و سپس توسط SPSS software، version 19 (IBM SPSS, Armonk, NY, USA) تحلیل گردید.



شکل ۳: برداشتن غضروف گوش

ورید اصلی یک گوش، بخشی از آن را قطع و پوست و پریکندریوم از آن جدا شد. همچنین با برش حدود ۲ cm در جدار توراکس، بخش غضروفی دنده تحتانی خرگوش به‌طور کامل برداشته شد (شکل ۲ و ۳). توزین دقیق نمونه‌ها با ترازوی دقیق آزمایشگاه با دقت یک‌صدم گرم انجام شد. پس از ثبت وزن نمونه‌ها در قسمت خلفی تنه خرگوش در دو طرف ستون فقرات دو پاکت مجزا در زیر جلد ایجاد و نمونه‌ها در آن‌ها قرار داده شده و سپس جدار ترمیم شد. پس از هوشیاری حیوان از ونتیلاتور جدا شده و لوله اندوتراکتال خارج شد. با توجه به نیاز به مراقبت شدید از نظر تنفسی خرگوش‌ها

شده در طی هشت هفته نه تنها کاهش وزن نداشته است که وزن نمونه‌ها افزایش هم داشته است اما این تغییر از نظر آماری معنادار نبوده است ($P=0/152$). غضروف دنده پیوند شده در طی هشت هفته کاهش وزن داشته است و این کاهش از نظر آماری معنادار بوده است ($P=0/009$) (نمودار ۱). برای بررسی میزان فیروز و میزان کندروسیت‌های زنده در نمونه‌ها به صورت زیر تقسیم گردید: خفیف: ۵٪-۲۵٪، متوسط: ۲۵٪-۵۰٪، شدید: ۵۰٪-۷۵٪.

میزان فیروز پس از دو ماه در گرفت‌های حاصل از گوش ۱۱ نمونه در گروه خفیف و یک نمونه در گروه متوسط بود و در گرفت‌های

جهت توصیف داده‌ها از شاخص‌های مرکزی و پراکندگی و نمودار و جدول استفاده شد. برای مقایسه نتایج به دست آمده مطالعه از t-test (مستقل و زوجی)، Chi-square test، Fisher's exact test و Mann-Whitney U test استفاده شد. سطح معناداری نیز ۰/۰۵ در نظر گرفته شده است.

یافته‌ها

نتایج تغییرات وزن (جدول ۱) نشان داد که غضروف گوش پیوند

جدول ۱: میانگین وزن نمونه‌ها پیش و پس از گرفت

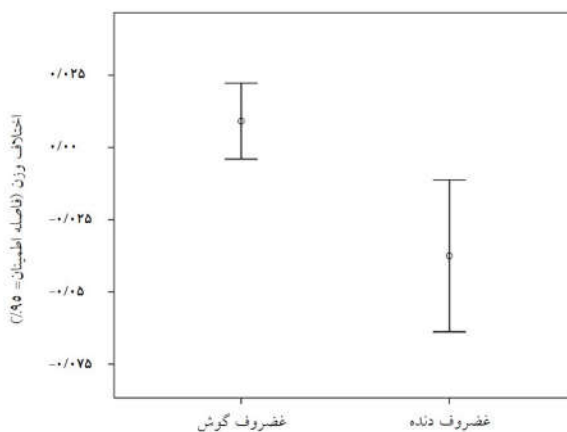
گروه	پیش از گرفت (g)	پس از گرفت (g)	P
غضروف گوش	تعداد	۱۲	۰/۱۵۲
	میانگین	۰/۰۶۳۳	
	انحراف معیار	۰/۰۲۳۴۸	
غضروف دنده	تعداد	۱۲	۰/۰۰۹
	میانگین	۰/۰۹۷۵	
	انحراف معیار	۰/۰۵۱۵۴	

*آزمون آماری: Student's t-test و Chi-square test، $P < 0/05$ معنادار در نظر گرفته شد.

حاصل از دنده همه نمونه‌ها در گروه خفیف بود. در نهایت از نظر آماری میزان فیروز ایجاد شده پس از دو ماه در دو گروه دنده و گوش تفاوتی نداشت. میزان کندروسیت‌های زنده در گرفت‌های گوش چهار نمونه در گروه خفیف، سه مورد در گروه متوسط و پنج مورد در گروه شدید بودند. در گرفت‌های دنده سه مورد در گروه اول، شش مورد در گروه دوم و سه مورد در گروه سوم بودند. بنابراین از نظر آماری تفاوتی از نظر میزان کندروسیت زنده در دو گرفت گوش و دنده وجود نداشت.

بحث

پژوهش کنونی نشان داد که میزان جذب غضروف دنده قابل توجه



نمودار ۱: مقایسه وزن نمونه‌ها پیش و پس از گرفت

برای پوشش گرافت غضروفی خردشده معرفی کرده‌اند.^{۲۰} مطالعات مشابه دیگر در زمینه استفاده از دو نوع غضروف خردشده و له‌شده نیز وجود داشته است،^{۲۱-۲۴} اما تاکنون بررسی در مورد تاثیر نوع غضروف و محل تهیه آن در میزان جذب پس از پیوند انجام نشده است. در پژوهش کنونی، ما میزان جذب غضروف و قابلیت حیات آن را در دو گروه غضروف دنده و غضروف گوش در خرگوش را بررسی کردیم.

بر اساس یافته‌های مطالعه کنونی می‌توان نتیجه گرفت که میزان جذب غضروف دنده تا حدودی نسبت به غضروف گوش نتایج بهتری داشته است. در مواردی که جراح به مقدار زیادی غضروف برای بازسازی احتیاج دارد ناچار به استفاده از هر دو گوش یا برداشتن از غضروف‌های دنده است که استفاده از غضروف دنده برتری دارد. البته در این‌گونه موارد باید جذب احتمالی را در نظر داشت. مطالعات بیشتر، مدت طولانی‌تر کاشت غضروف و همچنین مطالعات انسانی می‌تواند به نتیجه‌گیری دقیق‌تر کمک نماید.

سپاسگزاری: این مقاله حاصل پایان‌نامه تحت عنوان "مقایسه میزان بقای گرافت غضروفی حاصل از دنده با گوش در خرگوش" در مرکز آموزشی درمانی حضرت فاطمه (س) تهران در مقطع فلوشیپی جراحی پلاستیک و ترمیمی در سال ۱۳۹۳ و با کد ۹۳/۷/۱۹۷۹۰۲۵ که با حمایت دانشگاه علوم پزشکی ایران اجرا شده است.

و از نظر آماری در طی هشت هفته معنادار است. همچنین مشخص شد غضروف گوش جذب نمی‌شود و حتی مقداری افزایش وزن داشته است. در هیستوپاتولوژی نیز تفاوت معنادار در دو نوع غضروف از نظر میزان فیروز و تعداد سلول‌های زنده غضروف یا کندروسیت‌ها وجود نداشت.

Fatemi و همکارانش میزان بقای غضروف خردشده و بلوک (خردنشده) را مورد بررسی قرار داده و نتیجه‌گیری کردند که پیچیدن گرافت در فاشیا میزان بقا را کمتر می‌کند.^{۱۴} در مطالعه دیگری Coksan و همکارانش دو نوع گرافت پیچیده در سرچیسِل را با گرافت پیچیده در فاشیا مقایسه کردند و نتیجه گرفتند که میزان بقا در انواع پیچیده در فاشیا بیشتر بود.^{۱۵} همچنین در مطالعه دیگری Hizel و همکارانش اثر له شدن غضروف را در میزان بقا بررسی کرده و نتیجه‌گیری کردند که میزان بقا با میزان له‌شدگی رابطه معکوس دارد.^{۱۶}

در مطالعه Hafezi و همکاران، میزان جذب غضروف گوش در دو حالت خردشده به‌روش معمول و خردشده متصل به پری کندریوم در ۱۶ خرگوش آزمایشگاهی مورد بررسی قرار گرفت. در این مطالعه نتیجه‌گیری کردند که غضروف خردشده متصل به پری کندریوم رشد کرده است و این نشان‌دهنده زنده ماندن آن است.^{۱۷} سایر مطالعات انجام‌شده میزان بقای غضروف فریز شده یا اثر آلودرم در میزان بقا را بررسی کردند.^{۱۸، ۱۹} در مطالعه Kim و همکاران آلودرم را ماده خوبی

References

- Kelly MH, Bulstrode NW, Waterhouse N. Versatility of diced cartilage-fascia grafts in dorsal nasal augmentation. *Plast Reconstr Surg* 2007;120(6):1654-9; discussion 1654-9.
- Daniel RK, Calvert JW. Diced cartilage grafts in rhinoplasty surgery. *Plast Reconstr Surg* 2004;113(7):2156-71.
- Randolph MA, Yaremchuk MJ. Repair, grafting, and engineering of cartilage. In: Mathes SJ, Hentz VR, editors. *Plastic Surgery*. 2nd ed. Philadelphia, PA: Saunders Elsevier; 2006. P. 624-6.
- Moss MI, Moss-Salentin L. Vertebrate cartilages. In: Hall BK, editor. *Cartilages, Function and Biochemistry*. New York, NY: Academic Press; 1983. P. 1-30.
- Mankin HJ. The response of articular cartilage to mechanical injury. *J Bone Joint Surg Am* 1982;64(3):460-6.
- Hunziker EB. Growth factor induced healing partial thickness defects in adult's articular cartilage. *Osteoarthritis Cartil* 2001;9:22-32.
- Peer La. Cartilage grafting. *Br J Plast Surg* 1955;7:250.
- Mankin HJ, Mow VC, Buckwalter JA, Iannotti JP, Ratcliffe A. Form and function of auricular cartilage. In: Simon SR, editor. *Orthopaedic Basic Science*. Rosemont, IL: American Academy of Orthopaedic Surgery; 1994. P. 18.
- Xu JW, Nazzari J, Peretti GM, Kirchoff CH, Randolph MA, Yaremchuk MJ. Improved elasticity of tissue-engineered cartilage using expanded polytetrafluoroethylene (ePTFE) membrane. *Tissue Eng* 2000;6:659.
- Calvert JW, Brenner K, DaCosta-Iyer M, Evans GR, Daniel RK. Histological analysis of human diced cartilage grafts. *Plast Reconstr Surg* 2006;118(1):230-6.
- Brenner KA, McConnell MP, Evans GR, Calvert JW. Survival of diced cartilage grafts: an experimental study. *Plast Reconstr Surg* 2006;117(1):105-15.
- Orbay H, Tobita M, Hyakusoku H, Mizuno H. Effects of adipose-derived stem cells on improving the viability of diced cartilage grafts. *Plast Reconstr Surg* 2012;129(2):369-77.
- Daniel RK. Diced cartilage grafts in rhinoplasty surgery: current techniques and applications. *Plast Reconstr Surg* 2008;122(6):1883-91.
- Fatemi MJ, Hasani ME, Rahimian S, Bateni H, Pedram M, Mousavi SJ. Survival of block and fascial-wrapped diced cartilage grafts: an experimental study in rabbits. *Ann Plast Surg* 2012;69(3):326-30.

15. Coskun BU, Seven H, Yigit O, Alkan S, Savk H, Basak T, et al. Comparison of diced cartilage graft wrapped in surgicel and diced cartilage graft wrapped in fascia: an experimental study. *Laryngoscope* 2005;115(4):668-71.
16. Hizal E, Buyuklu F, Ozer O, Cakmak O. Effects of different levels of crushing on the viability of rabbit costal and nasal septal cartilages. *Plast Reconstr Surg* 2011;128(5):1045-51.
17. Hafezi F, Bateni H, Naghibzadeh B, Nouhi AH, Emami A, Fatemi SJ, et al. Diced ear cartilage with perichondrial attachment in rhinoplasty: a new concept. *Aesthet Surg J* 2012;32(7):825-32.
18. Erol OO. The Turkish delight: a pliable graft for rhinoplasty. *Plast Reconstr Surg* 2000;105(6):2229-41; discussion 2242-3.
19. Yilmaz S, Erçöçen AR, Can Z, Yenidünya S, Edali N, Yormuk E. Viability of diced, crushed cartilage grafts and the effects of Surgicel (oxidized regenerated cellulose) on cartilage grafts. *Plast Reconstr Surg* 2001;108(4):1054-60; discussion 1061-2.
20. Kim HK, Chu LS, Kim TW, Park B, Kim MK, Bae TH, et al. The viability of diced cartilage grafts wrapped in autogenous fascia and AlloDerm® in rabbit model. *J Plast Reconstr Aesthet Surg* 2011;64(8):e193-200.
21. Elahi MM, Jackson IT, Moreira-Gonzalez A, Yamini D. Nasal augmentation with Surgicel-wrapped diced cartilage: a review of 67 consecutive cases. *Plast Reconstr Surg* 2003;111(3):1309-18; discussion 1319-21.
22. Cakmak O, Bircan S, Buyuklu F, Tuncer I, Dal T, Ozluoglu LN. Viability of crushed and diced cartilage grafts: a study in rabbits. *Arch Facial Plast Surg* 2005;7(1):21-6.
23. Gordon CR, Alghoul M, Goldberg JS, Habal MB, Papay F. Diced cartilage grafts wrapped in AlloDerm for dorsal nasal augmentation. *J Craniofac Surg* 2011;22(4):1196-9.
24. Firat C, Gurlek A, Aydin NE. Viability of cartilage grafts in various forms. *J Craniofac Surg* 2011;22(5):1666-70.

The comparison between the absorption rate of rib cartilage graft with conchal cartilage graft in rabbit

Soraya Shahrokh M.D.¹
Seyed Abolhasan Emami M.D.^{2*}
Mohammad Javad Fatemi M.D.²
Mir Sepehr Pedram D.V.Sc.³
Saeid Farzad Mohajeri DVM³
Seyed Jaber Mousavi M.D.⁴
Seyed Aboozar Hoseini M.D.⁵
Tooran Bagheri M.Sc.⁶
Shirin Araghi B.Sc.⁶

1- Department of Plastic and Reconstructive Surgery, Panzdahe Khordad Educational Hospital, Shahid Beheshti University of Medical Sciences, Tehran, Iran.

2- Department of Plastic and Reconstructive Surgery, Burn Research Center, Iran University of Medical Sciences, Hazrat Fatima Hospital, Tehran, Iran.

3- Department of Surgery and Radiology, Faculty of Veterinary Medicine, University of Tehran, Tehran, Iran.

4- Department of Community Medicine, Faculty of Medicine, Mazandaran University of Medical Sciences, Sari, Iran.

5- Department of Pathology, Burn Research Center, Iran University of Medical Sciences, Tehran, Iran.

6- Department of Nursing, Burn Research Center, Iran University of Medical Sciences, Tehran, Iran.

* Corresponding author: Iran University of Medical Sciences, Hazrat Fatima Hospital, 21 St., Asadabadi Ave., Tehran, Iran.
Tel: +98 21 88715332
E-mail: emami@doctor.com

Abstract

Received: 21 Nov. 2016 Revised: 09 Apr. 2017 Accepted: 19 Apr. 2017 Available online: 20 Apr. 2017

Background: Cartilage grafts is one integral component in the various fields of plastic surgery particular rhinoplasty. Surgeons usually use from various sources, including the septum of the nose, ears and rib. Complications such deformity and reabsorption may be created with use of the cartilage. Area of the removal of cartilage can prevent these complications. The aim of this study was to compare the absorption rate and viability of cartilage autograft between two common donor site, the rib and the concha.

Methods: This experimental study was performed on October 2014 in animal laboratory of Hazrat Fatima Hospital, Tehran, Iran. In this study, 15 New Zealand white male rabbits, weighing 2000-2500 g, approximately 12 to 16 weeks of age were used. In each rabbit, a piece of one ear and one cartilage was excised. After careful weighting of grafts, we implanted the rib cartilage graft into the left pocket and the conchal cartilage graft into the right one. After 8 weeks, the grafts were removed and weighed precisely and photography was carried out. The specimens were fixed in 10% formalin solution for histologic examination was. An example of hematoxylin and eosin staining and cut (H&E) were performed and samples of live chondrocytes and fibrosis were examined by a pathologist.

Results: We lost 3 rabbits during our study. The results showed that the average weight of a graft from the ear within 2 months, but this increase was not statistically significant ($P=0.152$). In the rib graft weight loss over 2 months, and this reduction was statistically significant ($P=0.009$). The resorption between two group was not significant but the amount of fibrosis was more in conchal cartilage graft.

Conclusion: According to the study it can be concluded that absorption rib cartilage is somewhat better results than the cartilage of the ear. More studies, in addition to cartilage implants longer human studies can contribute to more accurate conclusions.

Keywords: autograft, costal cartilage, transplants.