

عوامل پیشگویی کننده انسداد شاخه جانبی و عوارض زودرس آن به دنبال آنژیوپلاستی عروق کرونر

چکیده

یونس نوذری^{۱*}

علی قائمیان^۲

اعظم صفیر مردانلو^۱

۱. گروه قلب، دانشگاه علوم پزشکی تهران

۲. گروه قلب، دانشگاه علوم پزشکی مازندران

زمینه و هدف: آنژیوپلاستی عروق کرونر در ضایعه محل دو شاخه شدن در مقایسه با غالب ضایعات دیگر کرونر با موفقیت پایین تر و عوارض بیشتری همراه است. این مطالعه به منظور بررسی میزان عوارض زودرس به دنبال آنژیوپلاستی و شناخت عوامل پیشگویی کننده انسداد شاخه های جانبی ماژور (بزرگتر از یک میلی متر) به دنبال آنژیوپلاستی در این ضایعات صورت گرفته است.

روش بررسی: در این مطالعه ۱۰۴ بیمار مراجعه کننده پیاپی با ضایعه در محل دو شاخه شدن که در آنها آنژیوپلاستی انجام شد مورد ارزیابی قرار گرفتند. شاخه های جانبی براساس مرفولوژی و قطر تقسیم شدند. **یافته ها:** در ۴۱ بیمار (۳۹/۴٪) Side Branch Compromise (SBC) ایجاد شد. در صورت وجود تنگی ostial بیشتر از ۵۰٪ در شاخه جانبی که از نزدیکی شاخه اصلی جدا می شد احتمال بروز SBC نسبت به بیماران بدون ضایعه فوق به طور معنی دار بیشتر بود ($P=0/012$) و نیز در صورت تنگی بیش از ۸۰ درصد در شاخه اصلی، احتمال بروز SBC بیشتر بود ($P=0/020$). در حالی که طول ضایعه، سن، جنس، خصوصیات بالینی و نیز کسر خروجی Ejection Fraction (EF) با بروز SBC ارتباط معنی دار نداشت. در موارد ایجاد SBC درد قفسه سینه در ۳۴/۱٪ ایجاد شد. در سه بیمار (۲/۹٪) Non-Q Wave Myocardial Infarction اتفاق افتاد که هر سه به دنبال پیدایش SBC بود و میزان بروز Non-Q Wave Myocardial Infarction به دنبال SBC ۷/۳٪ بود.

نتیجه گیری: این یافته ها نشان می دهد که در آنژیوپلاستی ضایعات محل دوشاخه شدن با وجود شاخه های جانبی با تنگی Ostial بیش از ۵۰٪ و نیز تنگی شاخه اصلی بیش از ۸۰٪، احتمال SBC افزایش می یابد.

کلمات کلیدی: ایترونشن کرونر، حفظ شاخه جانبی، عوارض، آنژیوپلاستی.

*نویسنده مسئول: تهران، بلوار کشاورز، بیمارستان امام

خمینی، بخش قلب تلفن: ۰۹۱۲-۱۴۴۱۱۳۱

email: y_nozari@yahoo.com

مقدمه

عروق محل دو شاخه شدن کرونر به علت جریان توربولانت خون مستعد آترواسکلروز می باشند.^۱ ضایعات این عروق حدود ۱۵٪ موارد آنژیوپلاستی ها را تشکیل می دهند.^{۲-۳} ریسک بسته شدن شاخه فرعی به عنوان عارضه شناخته شده آنژیوپلاستی در این ضایعات نسبتاً بالا می باشد و از ۱۲٪ تا ۴۱٪ گزارش شده است.^۴

اگرچه انسداد شاخه های فرعی کوچک به خوبی تحمل می گردد،^{۵-۸} انسداد شاخه های بزرگتر با عوارض جدی تر همراه می باشد^۷ و به این دلیل رهیافتهای متفاوتی برای درمان این ضایعات به کار می رود^۲ اگرچه کاربرد Drug eluting stent در درمان ضایعات فوق با نتایج بهتری همراه بوده است ولی با وجود استنت (stent) های فوق هنوز مؤثرترین تکنیک درمان نامشخص است.^۹ هیچ فاکتور کلینیکی که مرتبط با افزایش ریسک بسته شدن شاخه فرعی Side Branch

بررسی انجام شد و کراتینین کیناز ایزوآنزیم MB با فاصله هر هشت ساعت در همه بیماران اندازه‌گیری گردید.

تعاریف:

به خطر افتادن شاخه فرعی (Side Branch Compromise (SBC)، به بسته شدن رگ فرعی با TIMI فلوی II یا کمتر در شاخه جانبی اطلاق گردید. ضایعه دهانه، به تنگی بیشتر از ۵۰٪ در سه میلی‌متر ابتدایی شاخه فرعی اطلاق گردید. انفارکتوس با موج Q به تشکیل موج Q جدید با حداقل پهنای ۰/۰۴ ثانیه همراه با دو برابر شدن آنزیم کراتینین کیناز ایزوآنزیم MB اطلاق گردید. انفارکتوس بدون موج Q، به دو برابر شدن کراتینین کیناز ایزوآنزیم MB بدون تشکیل موج Q جدید در الکتروکاردیوگرام اطلاق گردید. خصوصیات پایه بیماران شامل سن، جنس، ریسک فاکتورهای بیماریهای عروق کرونر، فراوانی آنژین ناپایدار، کلاس آنژین قلبی، کسر جهشی بطن چپ (Left Ventricular Ejection Fraction (EF) و سایر مشخصات آنژیوگرافیک نظیر قطر رگ اصلی و فرعی در کلیه بیماران مورد توجه قرار گرفت. متغیرهای پیوسته با میانگین و \pm انحراف معیار و کمیتهای گسسته با درصد فراوانی (frequency) بیان گردید. متغیرهای پیوسته توسط student's t-test و frequency با chi-square یا Fisher's exact test با هم مقایسه شدند. P value کمتر از ۰/۰۵ از نظر آماری معنی‌دار تلقی گردید.

یافته‌ها

متوسط سنی بیماران $11/3 \pm 56/1$ سال و جوان‌ترین فرد ۳۲ ساله و مسن‌ترین فرد ۹۰ ساله بود. ۷۴٪ بیماران مورد مطالعه مرد بودند. ۲۰/۲٪ بیماران دیابت داشتند. ۴۴/۲٪ بیماران unstable angina بودند (جدول شماره ۱) بیشترین تیپ ضایعه فرم D (۳۶/۵٪) و شایع‌ترین محل مورد آنژیوپلاستی LAD/Diag (۶۲/۵٪) بوده است. در ۶۰/۶٪ بیماران طول تنگی بیش از ۱۵ میلی‌متر و در ۸۱/۷٪ بیماران شدت تنگی رگ اصلی براساس QCA بیش از ۸۰٪ ارزیابی شد. در ۵۴/۸٪ بیماران قطر رگ اصلی ۳-۴ میلی‌متر و در ۵۷٪ بیماران قطر رگ فرعی ۲-۳ میلی‌متر بود. در ۴۱ بیمار قطر شاخه فرعی ۲-۱ میلی‌متر و در ۶۳ بیمار قطر شاخه فرعی بزرگتر از دو میلی‌متر بود. در ۶۵/۴٪ بیماران استنت‌گذاری مستقیم انجام شد و در ۱۵ (۱۴/۴٪) بیمار برای حفظ شاخه فرعی stent در شاخه فرعی گذاشته شد. (جدول شماره ۲)

Occlusion (SBO) به هنگام آنژیوپلاستی باشد ذکر نشده است.^۶ ولی براساس آناتومی و مورفولوژی رگ و پلاک آتروم تقسیم‌بندی‌های مختلفی برای این ضایعات صورت گرفته است.^۷ برخی معتقدند که وجود یک پلاک بزرگ در محل Bifurcation حتی بدون تنگی قابل توجه در استیوم رگ فرعی می‌تواند موجب اثر Snow plough (حرکت پلاک) و انسداد شاخه فرعی گردد^۵ لیکن به نظر می‌رسد تعیین کننده اصلی سرنوشت عروق فرعی حجم پلاک در رگ اصلی و فرعی است و با توجه به گرانی وسایل آنژیوپلاستی برای کشور ما، هدف مطالعه حاضر این است که براساس این تقسیم‌بندی ضمن بررسی نتایج PCI فاکتورهای پیشگویی‌کننده SBO را بیان نموده تا ضایعات با ریسک بیشتر از ضایعات با ریسک کمتر افتراق داده شوند.

روش بررسی

بین اردیبهشت ۱۳۸۲ تا خرداد ۱۳۸۳، ۱۰۴ ضایعه در ۱۰۴ بیمار مراجعه‌کننده پاپی با ضایعات محل دو شاخه شدن که در آنها آنژیوپلاستی انجام شد مورد بررسی قرار گرفتند. با استفاده از نرم‌افزار زیمس Quantitative Coronary Angiography (QCA) قطر رگ اصلی، درصد قطر تنگی Percentage diameter stenosis برای رگ اصلی و شاخه فرعی اندازه‌گیری شده بود. در این بررسی ضایعات با شاخه‌های جانبی با قطر کوچکتر از یک میلی‌متر، ضایعات ترومبوتیک، بیماران با ضایعه تته کرونر اصلی و انفارکتوس حاد میوکارد از مطالعه خارج شدند. کلیه بیماران قبل از آنژیوپلاستی تحت درمان با آسپرین ۳۲۵ میلی‌گرم روزانه، clopidogrel ۷۵ میلی‌گرم و یا Ticlopidine ۲۵۰ میلی‌گرم هر ۱۲ ساعت بودند در طول بررسی ۸۰ U/kg هپارین دریافت کردند و در صورت نیاز برای نگه داشتن زمان انعقاد فعال (ACT) به ۳۰۰ ثانیه از ۵۰۰۰-۲۵۰۰ واحد هپارین استفاده گردید. همه ضایعات براساس آنژیوگرافی پایه مطابق تقسیم‌بندی Duke (شکل شماره ۱) در گروههای زیر قرار گرفتند. در صورتی که قطر رگ فرعی بیشتر از دو میلی‌متر بود، شاخه‌های اصلی و جانبی، هر دو وایر دار شده، رگ اصلی استنت‌گذاری و وایر در رگ فرعی نگهداری شده و سپس در صورت نیاز تعویض وایر صورت می‌گرفت و اتساع دو بالون متقابل در صورت نیاز استنت‌گذاری مشروط شاخه فرعی انجام می‌گرفت. از کلیه بیماران الکتروکاردیوگرام کامل قبل، یک ساعت بعد و ۲۴ ساعت بعد از

جدول-۱: خصوصیات بالینی و ریسک فاکتورها در بیماران مورد مطالعه

سال (سن)	۵۶/۱±۱۱/۳
مذکر (%)	۷۴
ریسک فاکتور (%)	
دیابت	۲۰/۲
فشار خون	۳۷/۵
سیگار	۴۲/۳
هیپرلیپیدمی	۲۷/۹
آنژین صدری ناپایدار	۴۴/۲
کسر جهشی بطن چپ	۵۶/۳±۱۲/۴

جدول-۲: خصوصیات ضایعه کرونر از لحاظ تیپ، محل، طول و شدت ضایعه

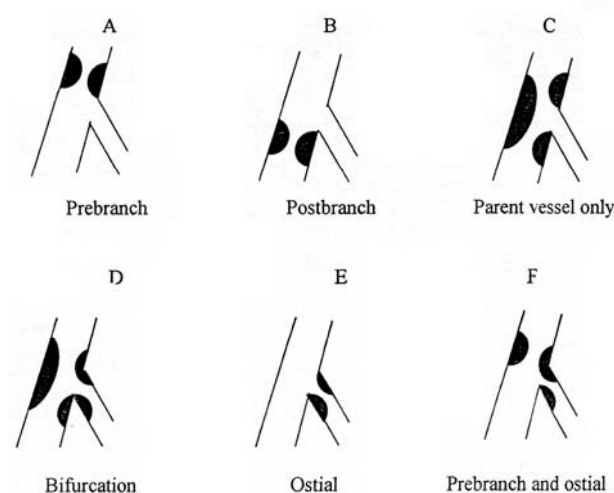
تیپ ضایعات	تعداد	درصد
A	۱۲	۱۱/۵
B	۱۶	۱۵/۴
C	۲۶	۲۵
D	۳۸	۳۶/۵
E	۰	۰
F	۱۲	۱۱/۵
محل ضایعه		
LAD/ Diag	۶۵	۶۲/۵
LCX/ OM	۲۱	۲۰/۲
PDA/ PLB	۱۴	۱۳/۵
Others	۴	۳/۸
طول ضایعه		
طول ضایعه < ۱۵ میلی متر	۶۳	۶۰/۶
طول ضایعه < ۲۰ میلی متر	۲۴	۲۳/۱
شدت ضایعه رگ اصلی		
شدت تنگی < ۸۰ درصد	۸۵	۸۱/۷

LAD= Left Anterior Descending; LCX= Left Circumflex; OM= Obtuse Marginal; PDA= Posterior Descending Artery; PLB= Posterior Lateral Branch

جدول-۳: پیامدهای بالینی در بیماران با و بدون به مخاطره افتادن شاخه فرعی

P-value	SBC بدون	SBC با	
۰/۰۰۰	۴ (۶/۳)	۱۴ (۳۴/۱)	درد قفسه صدری
۰/۰۲۹	۰	۳ (۷/۳)	انفارکتوس میوکارد
NS	۱ (۱/۶)	۰	مرگ

SBC در ۴۱ بیمار (۳۹/۴٪) اتفاق افتاد. بیماران SBC، ۳۰ مورد مرد و ۱۱ مورد زن بوده‌اند. ارتباط آماری معنی‌داری بین سن، جنس، خصوصیات بالینی و SBC مشاهده نشد. بین ایجاد SBC و EF نیز ارتباط آماری معنی‌دار مشاهده نشد. به دنبال انجام Direct stenting اگرچه احتمال بروز SBC بیشتر بود ولی این تفاوت نسبت به بیمارانی که در آنها ابتدا Predilatation انجام شده بود، از نظر آماری معنی‌دار بود (P= ۰/۰۷۷). در موارد وجود تنگی Ostial بیش از ۵۰٪، احتمال بروز SBC به طور معنی‌داری نسبت به بیماران بدون ضایعه فوق بیشتر بود (P= ۰/۰۱۲) در حالی که طول ضایعه اثری در بروز SBC نداشت. درد قفسه صدری (Chest pain) در ۱۸ مورد در حین و یا بعد از اتمام PCI وجود داشت که ۱۴ مورد آن در موارد بروز SBC و چهار مورد بدون SBC بود. به عبارت دیگر بین مواردی که SBC اتفاق افتاد، ۳۴/۱٪ دچار Chest pain شدند در حالی که ۶/۳٪ بیماران بدون SBC از Chest pain شاکی بودند و این اختلاف معنی‌دار بود (P= ۰/۰۰۰). Non Q wave MI در سه مورد (۲/۹٪) اتفاق افتاد که هر سه مورد به دنبال SBC بود (P= ۰/۰۲۹). میزان بروز Non-Q wave MI به دنبال SBC ۷/۳٪ بود. در این سه مورد Wiring شاخه فرعی بعد از Stenting شاخه اصلی موفقیت‌آمیز نبود. یک مورد مرگ به علت آریتمی کشنده وجود داشت. (جدول شماره ۳)



شکل-۱: تقسیم‌بندی Duke از ضایعات Bifurcation

بحث

صورت گرفته با تأکید بر نقش رمدلینگ بر تنگی شریان کرونر، دیده شده که احتمال رمدلینگ منفی در ضایعات محل دو شاخه شدن بیشتر از ضایعات غیرمحل دو شاخه شدن است و دلیل این مسأله ناشناخته است.^{۱۷} در این مطالعه نیز مثل سایر مطالعات انسیدانس MI و دیگر عوارض کلینیکی کم بود. گرچه ریسک MI در ضایعات کوچکتر از دو میلی متر ناچیز است، اما خطر MI در شاخه‌های بزرگتر از دو میلی متر و با تنگی مشخص دهانه شاخه فرعی نیازمند رهیافتهای مختلف رسیدن به نتیجه در هر دو شاخه است.^۵ در مطالعه ما نیز هر سه مورد MI به دنبال نقص کارکرد شاخه‌های فرعی با قطر بزرگتر از دو میلی متر رخ داده است. درد قفسه صدی در یک مطالعه در ۱۵٪ موارد بسته شدن شاخه فرعی گزارش شده است^{۱۸} و در مطالعه ما این عارضه در میزان بالاتری از بیماران (۱/۳۴٪) که دچار عارضه بسته شدن شاخه فرعی شده بودند، گزارش شد. علیرغم تکنیکهای مختلف هنوز هیچ وسیله مداخله‌ای منفرد که میزان موفقیت قابل پیش‌بینی با باز ماندن هر دو رگ اصلی و فرعی را داشته باشد، وجود ندارد.^{۱۹} همان‌طور که در مطالعات قبلی نیز تأیید شده گرچه استنت‌گذاری شاخه اصلی عموماً روش قابل قبولی برای بسیاری از تنگی‌های کرونری است، ولی در مورد استنت‌گذاری شاخه فرعی، برتری آن بر بالون آنژیوپلاستی شاخه فرعی در موارد دو شاخه شدن کرونر که ضایعه در شاخه فرعی وجود دارد، اثبات نشده است.^{۲۰،۲۱} تکنیک‌های جدید مشتمل بر وسایل جدید، متسع نمودن استنت با فشار بالا، عوامل فارماکولوژیک ضدپلاکتی^{۲۲} درمان این ضایعات با نتایج کلینیکی قابل قبول را ممکن ساخته‌اند. اگرچه برای درمان ضایعات محل دو شاخه شدن، استنت‌های دارویی در مقایسه تاریخی با استنت‌های بدون دارو عوارض قلبی کمتری به‌همراه داشته‌اند ولی مؤثرترین تکنیک برای استنت‌گذاری در ضایعات محل دو شاخه شدن با استنت‌های دارویی در حال حاضر نامشخص است^۱ و از طرفی استنت‌های غیر دارویی را می‌توان با عوارض قلبی ماژور قابل قبول در ضایعات دو شاخه شدن به کار برد^{۲۳} و این به خصوص با توجه به گرانی استنت‌های دارویی برای ما اهمیت دارد. نکته مهم، استراتژی متناسب با پیش‌بینی عوارض بالقوه PCI می‌باشد که ما در این مطالعه به‌دنبال تعیین پیش‌گویی‌کننده‌های SBC بودیم تا با تعیین آنها اپراتور بتواند در رهیافت به این ضایعات بهترین راه را انتخاب نموده و از SBC پیش‌گویی نماید.

امروزه ضایعات کرونری دربرگیرنده محل دو شاخه شدن نادر نیست و حدود ۱۵٪ موارد آنژیوپلاستی را شامل می‌شود.^۳ در حالی که همچنان انسداد شاخه فرعی مشکل شایع بعد از آنژیوپلاستی کرونر می‌باشد.^{۱۱،۱۲،۱۴،۱۶} Cho و همکاران انسیدانس SBO را در یک مطالعه کوهورت ۳۳٪ گزارش کردند.^{۱۳} Alfonso و همکاران که سرنوشت وابسته به استنت شاخه‌های فرعی را بعد از PCI در بیماران ارزیابی کردند، انسداد را در ۳۵٪ موارد گزارش نمودند.^{۱۴} در مطالعه حاضر نیز ما انسیدانس SBC را ۳۹/۴٪ یافتیم. در سالهای اخیر استنت‌گذاری به عنوان درمان اصلی ضایعات کرونری در آمده است که عارضه بالقوه آن بسته شدن شاخه فرعی است که به علت ترومبوز یا انسداد مکانیکال رخ می‌دهد.^{۱۵} در مطالعه Aliabadi و همکاران در شاخه‌های فرعی که تنگی دهانه بالای ۵۰٪ داشته‌اند، انسیدانس انسداد بالا گزارش شده است در حالی که محل تنگی، خصوصیات ضایعه، نوع استنت و خصوصیات کلینیکی بیمار، هیچیک با انسداد شاخه فرعی به دنبال استنت‌گذاری رگ اصلی ارتباطی نداشته است.^۶ طرح و نوع استنت روی بسته شدن فوری و تأخیری شاخه فرعی اثری ندارد.^۷ همان‌طور که در بیشتر مطالعات وجود ضایعه مشخص دهانه فرعی به عنوان پیش‌گویی‌کننده اصلی انسداد در طول آنژیوپلاستی ذکر شده است.^{۱۳،۱۶} یافته‌های ما نیز نشان داد که شاخه‌های فرعی با تنگی Ostial در ریسک بالای انسداد می‌باشند. در به مخاطره افتادن شاخه‌های فرعی مکانیسمهای مختلفی ذکر شده است شامل پدیده شیفت پلاک یا رانش پلاک، تشکیل ترومبوس، اسپاسم، ostial recoil، آمبولی پلاک، دیسکسیون، پوشیده شدن دهانه شاخه فرعی توسط مواد Stent و نهایتاً اختلال عملکرد آندوکارد که به‌خصوص در محل دو شاخه شدن رخ می‌دهد.^{۱۴،۱۵،۱۶،۱۷،۱۸} در مطالعه حاضر نیز بیشتر موارد SBC در رگ‌هایی اتفاق افتاد که اولاً دارای مورفولوژی در خطر (تنگی قابل توجه دهانه شاخه فرعی) و نیز میزان تنگی شاخه اصلی بالای ۸۰٪ بوده‌اند و این یافته از مکانیزم پدیده رانش پلاک به‌عنوان علت SBC حمایت می‌کند. احتمال بالای SBC در موارد تنگی بالای ۸۰٪ در رگ اصلی احتمالاً به این علت می‌باشد که هر قدر حجم پلاک در شاخه اصلی بیشتر باشد احتمال رانش پلاک افزایش می‌یابد. در مطالعاتی که با استفاده اولتراسونوگرافی داخل عروقی

در رگ‌های جانبی با قطر کمتر از دو میلی‌متر حاکی از این است که ضمن عدم ضرورت برای Protection، این عروق نقش کمتری در تصمیم‌گیری برای اعمال عملیات PCI روی رگ اصلی دارد. محدودیت‌ها: چندین محدودیت در مطالعه ما وجود دارد. این مطالعه تنها در یک مرکز و Non randomized بوده است و ما برای بیماران خود از یک استراتژی درمانی استفاده کردیم. اگرچه در مرکز ما روش مورد قبول و معمول در غالب ضایعات در حال حاضر Stenting Provisional و kissing balloon inflation و Stenting اصلی و سپس Stenting شاخه فرعی در صورت لزوم می‌باشد. هیچ Follow up سیستماتیک آنژیوگرافیک برای بیماران ما انجام نشده است.

نتیجه‌گیری و پیشنهادات: این مطالعه انسیدانس بالای عوارض پروسیجرال و کلینیکی در بیماران با شاخه‌های فرعی دارای تنگی بالای ۵۰٪ در محل استیوم و دارای میزان تنگی شاخه اصلی بالای ۸۰٪ را نشان داد. میزان عوارض جانبی در شاخه‌های با قطر کمتر از دو میلی‌متر ناچیز می‌باشد. در حالی که کمپرومایز شدن شاخه‌های جانبی با قطر بزرگتر از دو میلی‌متر می‌تواند پیامدهای بالینی نظیر Non Q wave MI به دنبال داشته باشد که این مسئله دقت و توجه خاص در شاخه‌های فرعی بزرگتر از دو میلی‌متر با مورفولوژی دارای تنگی استیوم و تنگی قابل توجه رگ اصلی را تأیید می‌نماید. از طرف دیگر فقدان شواهد کافی دال بر بروز عوارض جدی و تهدید کننده

References

- Koller P, Safian RD. Bifurcation stenosis. In: Freed E, Safian RD, Grines C, Editors. Manual of interventional cardiology. Birmingham, MI: Physician Press; 1997; p. 229-41.
- Takebayashi H, Haruta S, Kohno H, Ichinose H, Taniguchi M, Shimakura T, et al. Immediate and 3-month follow-up outcome after cutting balloon angioplasty for bifurcation lesions. *J Interv Cardiol* 2004; 17: 1-7.
- Melikian N, Di Mario C. Treatment of bifurcation coronary lesions: a review of current techniques and outcome. *J Interv Cardiol* 2003; 16: 507-13.
- Timurkaynak T, Ciftci H, Ozdemir M, Cengel A, Tavil Y, Kaya M, et al. Sidebranch occlusion after coronary stenting with or without balloon predilation: direct versus conventional stenting. *J Invasive Cardiol* 2002; 14: 497-501.
- Cervinka P, Foley DP, Sabate M, Costa MA, Serrano P, Lighthart JM, et al. Coronary bifurcation stenting using dedicated bifurcation stents. *Catheter Cardiovasc Interv* 2000; 49: 105-11.
- Aliabadi D, Tilli FV, Bowers TR, Benzuly KH, Safian RD, Goldstein JA, et al. Incidence and angiographic predictors of side branch occlusion following high-pressure intracoronary stenting. *Am J Cardiol* 1997; 80: 994-7.
- Cho GY, Lee CW, Hong MK, Kim JJ, Park SW, Park SJ. Effects of stent design on side branch occlusion after coronary stent placement. *Catheter Cardiovasc Interv* 2001; 52: 18-23.
- Vetrovec GW, Cowley MJ, Wolfgang TC, Ducey KC. Effect of percutaneous transluminal coronary angioplasty on lesion associated branches. *Am Heart J* 1985; 109: 921-5.
- Karvouni E, Di Mario C, Nishida T, Tzifos V, Reimers B, Albiero R, et al. Directional atherectomy prior to stenting in bifurcation lesions: a matched comparison study with stenting alone. *Catheter Cardiovasc Interv* 2001; 53: 12-20.
- Ltoye A, Van Mieghem C, Ong A. Treatment of de novo bifurcation lesions: Comparison of sirolimus and paclitaxel elution. *Euro Intervention* 2005; 1: 24-30.
- Meier B, Gruentzig AR, King SB 3rd, Douglas JS Jr, Hollman J, Ischinger T, et al. Risk of side branch occlusion during coronary angioplasty. *Am J Cardiol* 1984; 53: 10-4.
- Kobayashi Y, Colombo A, Adamian M, Nishida T, Moussa I, Moses JW. The skirt technique: A stenting technique to treat a lesion immediately proximal to the bifurcation. *Catheter Cardiovasc Interv* 2000; 51: 347-51.
- Satler LF, Mintz GS, Pichard AD, Kont KM. Bifurcation disease: to treat or not to treat. *Cathet Cardiovasc Interv* 2000; 50: 411-2.
- Alfonso F, Hernandez C, Perez-Vizcayno MJ, Hernandez R, Fernandez-Ortiz A, Escaned J, et al. Fate of stent-related side branches after coronary intervention in patients with in-stent restenosis. *J Am Coll Cardiol* 2000; 36: 1549-56.
- Mathias DW, Mooney JF, Lange HW, Goldenberg IF, Gobel FL, Mooney MR. Frequency of success and complications of coronary angioplasty of a stenosis at the ostium of a branch vessel. *Am J Cardiol* 1991; 67: 491-5.
- Toutouzas K, Stankovic G, Takagi T, Albiero R, Corvaja N, Milici C, et al. A new dedicated stent and delivery system for the treatment of bifurcation lesions: Preliminary experience. *Catheter Cardiovasc Interv* 2003; 58: 34-42.
- Fujii K, Kobayashi Y, Mintz GS, Hirose M, Moussa I, Mehran R, et al. Dominant contribution of negative remodeling to development of significant coronary bifurcation narrowing. *Am J Cardiol* 2003; 92: 59-61.
- Prasad N, Ali H, Schwartz L. Short- and long-term outcome of balloon angioplasty for compromised side branches after intracoronary stent deployment. *Catheter Cardiovasc Interv* 1999; 46: 421-4.
- Marco J, Serruys P, Biamino, Fajadet J, Feyter P, Morice MC. Current approach for stenting bifurcation lesions. In: Lefevre T, Louvard Y, Morice MC. The Paris Course on Revascularization 2004; p. 129-54.
- Pan M, Suarez de Lezo J, Medina A, Romero M, Segura J, Ramirez A, et al. A stepwise strategy for the stent treatment of bifurcated coronary lesions. *Catheter Cardiovasc Interv* 2002; 55: 50-7.
- Yamashita T, Nishida T, Adamian MG, Briguori C, Vaghetti M, Corvaja N, et al. Bifurcation lesions: two stents versus one stent immediate and follow-up results. *J Am Coll Cardiol* 2000; 35: 1145-51.
- Heuser RR. Coronary lesion: the good the bad and the ugly. *Catheter Cardiovasc Interv* 2000; 49: 112.
- Lefevre T, Morice MC, Sengottuvel G, et al. Influence of technical strategies on the outcome of coronary bifurcation stenting. *Euro Intervention* 2005; 1: 31-35.

Predictors of Side Branch Compromise and related early complications after percutaneous coronary intervention

Abstract

Nozari Y.^{1*}
Gaemian A.²
Safir Mardanloo A.¹

1- Department of Cardiology,
Tehran University Of Medical
Sciences

2- Department of Cardiology,
Mazandaran University Of
Medical Sciences

Background: Percutaneous Coronary Intervention (PCI) for bifurcated lesions is associated with a low rate of success and high rate of complications compared to such treatment of lesions of most other morphologies. Symptoms occurring at the time of procedure caused by PCI may require additional angiography with or without stenting through stent struts, which subsequently increases risks of restenosis and stent thrombosis. The purpose of this study was to evaluate the incidence of major side branch (>1mm) complications during PCI and their clinical, angiographic, and interventional predictors.

Methods: Of 104 consecutive patients, we evaluated 50 lesions with ostial stenosis (group 1) and 54 lesions without ostial stenosis (group 2) as a control group. Age, sex, major coronary artery disease risk factors, and left ventricular ejection fraction (LVEF), were compared between groups. Morphology, location, type of lesion, length of lesion, main and side branch diameters, interventional approach, and clinical and interventional outcomes were the main variables studied during this trial.

Results: Side Branch Compromise (SBC) occurred in 41 (39.4%) of the total number of cases: 52% in group 1 and 27.8% in group 2 ($p=0.01$). More than 80% of SBC occurred in main branches with stenosis ($p=0.02$). SBC did not correlate with clinical characteristics, bifurcation location, LVEF, or stent number. Chest pain was reported in 18% of the cases during or after PCI. Three non Q wave myocardial infarctions (MI) occurred after SBC, each with >2 mm branch diameters ($p=0.02$). SBC was not associated with adverse clinical outcomes.

Conclusion: The risk of MI after losing the side branch of a bifurcation lesion is not usually as high as it is after losing the main branch. Furthermore, it may not be a serious problem as one of the problems of the bifurcation lesion is the high rate of post procedural non Q wave MI associated with SBC. These findings demonstrate that side branch ostial stenosis >50%, and main branch stenosis >80% were important predictors of SBC. Protection of side branches >2mm is highly recommended during coronary intervention.

Keywords: Side branch, bifurcation protection, coronary intervention.

* Corresponding author: Imam
Khomeini Hospital, Keshavarz Blvd.,
Tehran. Tel: +98-912-1441131
email: y_nozari@yahoo.com