

## بررسی تاثیر کشش (Halo Traction) بین دو عمل جراحی آزادسازی و فیوژن قدامی و خلفی ستون مهره‌ها در درمان اسکولیوز

### چکیده

حمید بهتاش\* ۱

محمد صالح گنجویان<sup>۱</sup>

بابک صابری شهر بابکی<sup>۲</sup>

سید محمد فرشته نژاد<sup>۳</sup>

دکتر بهروز اکبرنیا<sup>۴</sup>

۱- گروه ارتوپدی دانشگاه علوم پزشکی

ایران

۲- گروه ارتوپدی دانشگاه یزد

۳- دانشجوی پزشکی، دانشگاه ایران

۴- گروه ارتوپدی دانشگاه کالیفرنیا

**زمینه و هدف:** اسکولیوز با انحنای جانبی ستون مهره‌ها در صفحه کرونال، با عوارض همچون مشکلات زیبایی، درد و علائم تنفسی، جراحی رایج و موثر [Anterior spinal release & fusion (ASF) + (PSF)] Posterior spinal fusion است. به نظر می‌رسد استفاده از کشش به منظور تثبیت ستون مهره‌ها، می‌تواند در اصلاح بیشتر اسکولیوز نقش داشته باشد. این مطالعه با هدف بررسی تاثیر به‌کارگیری کشش بین دو مرحله ASF و PSF در اصلاح اسکولیوز انجام گرفت.

**روش بررسی:** این مطالعه Randomized Controlled Clinical Trial بر روی ۱۲ فرد دارای اسکولیوز انجام گرفت. بیماران با اسکولیز به طور تصادفی در دو گروه قرار گرفتند. گروه A: شامل شش نفر که بین دو مرحله عمل جراحی ASF و PSF تحت کشش قرار نمی‌گرفتند و گروه B: شامل شش نفر که بین دو مرحله عمل جراحی ASF و PSF تحت کشش قرار می‌گرفتند. زاویه انحنای اصلی اسکولیوز در این بیماران قبل از جراحی، یک هفته پس از عمل ASF و یک سال بعد از عمل PSF مورد ارزیابی قرار می‌گرفت. داده‌ها توسط نرم افزار آماری SPSS ویراست ۱۳/۵ مورد آنالیز قرار گرفت.

**یافته‌ها:** میانگین انحنای اصلی اولیه (قبل از جراحی) در دو گروه A و B به ترتیب  $(SD = 18/70)$  و  $(SD = 28/18)$  بود. در حالی که یک سال پس از عمل PSF به  $(SD = 29/59)$  و  $(SD = 51/17)$  در گروه A و  $(SD = 23/11)$  و  $(SD = 39/17)$  در گروه B رسید. بنابراین درصد اصلاح نهایی انحنای یکسال پس از عمل PSF در دو گروه A و B به ترتیب  $(SD = 20/31)$  و  $(SD = 46/58)$  و  $(SD = 14/02)$  و  $(SD = 61/32)$  بود. همچنین نتایج مطالعه نشان دهنده مقدار اصلاح بیشتر انحنای یک هفته پس از عمل ASF و نیز یک سال پس از عمل PSF در بیماران تحت کشش بود ( $P = 0/012$  و  $P = 0/022$ ).

**نتیجه‌گیری:** نتایج مطالعه حاضر نشان‌دهنده اصلاح بیشتر و قابل توجه زاویه انحنای اصلی اسکولیوز با به‌کارگیری کشش پوستی و اسکلتی بین دو مرحله ASF و PSF در بیماران است. ضمن آن که استفاده از این روش کشش با توجه به مدت زمان کوتاه‌تر نسبت به برخی مطالعات، عارضه چندانی نیز به دنبال نداشت.

**کلمات کلیدی:** اسکولیوز، کشش، فیوژن و آزادسازی قدامی ستون مهره‌ها، فیوژن خلفی ستون مهره‌ها

\*نویسنده مسئول

نشانی: تهران، خیابان استاد مطهری، خیابان

میرعماد، ساختمان پزشکان مهداد، مرکز ستون

فقرات مهداد

تلفن: ۰۹۱۲۱۰۹۸۰۷۱

پست الکترونیک: hbehtash@yahoo.com

## مقدمه

تحت تاثیر قرار می دهد. ضمن آن که اسکولیوز کیفیت زندگی و سطح فعالیت های فیزیکی بیماران را نیز کاهش داده<sup>۲۴</sup> و سبب افزایش بروز کمردرد و درد پشت در این افراد می گردد.<sup>۲۶،۲۵</sup>

آن چه در مورد اسکولیوز و به ویژه بیماران اسکولیوزی جوان مطرح می باشد، سیر پیشرونده و پیش آگهی بد اسکولیوز در اکثر این افراد می باشد.<sup>۲۷،۲۸</sup> تا جایی که برخی از مطالعات نشان دهنده پیشرفت اسکولیوز در ۶۰٪ از کودکانی است که در سنین پیش از بلوغ دچار اسکولیوز می باشند<sup>۲۹</sup> و در مطالعاتی دیگر، پیشرفت اسکولیوز در ۷۱ تا ۹۵/۴٪ از جوانان مبتلا گزارش شده است.<sup>۳۰،۳۱</sup>

امروزه دلایل مختلفی برای توجیه این پیش آگهی بد مطرح شده است که از آن جمله می توان به وجود استرس های بیومکانیکال روزمره<sup>۳۲</sup> و حتی تغییرات سلولی - مولکولی<sup>۳۳-۳۹</sup> در ستون مهره ها اشاره کرد. وجود این سیر پیشرونده به همراه سایر عوارض و مشکلاتی که اسکولیوز برای فرد به دنبال دارد، درمان این دفرمیتی اسکلتی را در جایگاه خاصی قرار می دهد. تاکنون درمان های متعددی برای بیماران اسکولیوزی مورد توجه قرار گرفته است. این موارد شامل درمان های نگهدارنده همچون فیزیوتراپی، تحریک الکتریکی عضلات، ورزش، کشش، استفاده از بریس و همچنین تکنیک های جراحی مختلف می باشد.<sup>۳۲</sup>

درمان جراحی در بیماران اسکولیوزی از سال ۱۹۱۴ آغاز شد<sup>۴۰</sup> و تاکنون نتایج مختلف و متناقضی از مداخله جراحی در این افراد گزارش شده است. اما به طور کلی، امروزه در بیماران با انحنای بیش از ۵۰° یا دارای عوارض قلبی - ریوی و یا درد و مشکلات زیبایی، عمل جراحی در راستای اصلاح انحنای اسکولیوز انجام می گیرد.<sup>۱</sup> یکی از رایج ترین و موثرترین روش های جراحی در این بیماران آزادسازی و فیوژن قدامی و سپس خلفی (Anterior spinal release + Posterior spinal fusion) است که می تواند همراه و یا بدون وسیله گذاری (Instrumentation) باشد.<sup>۴۱</sup>

از سوی دیگر، استفاده از کشش (Traction) نیز به منظور تثبیت ستون مهره ها از زمان بقراط در این بیماران مورد توجه بوده است.<sup>۴۲</sup> امروزه کشش با استفاده از Halo traction ها و به ویژه در اسکولیوز شدید اعمال می شود<sup>۴۳</sup> و اثر بخشی آن در برخی از مطالعات حتی بر بریس و تثبیت جراحی مقدم بوده است.<sup>۴۴</sup> در حالی که برخی از بررسی ها نیز حاکی از عوارض قابل توجه استفاده از کشش طولانی مدت است.<sup>۴۵</sup>

اسکولیوز (Scoliosis) به عنوان انحنای جانبی ستون مهره ها در صفحه کرونال، قرن هاست که مورد توجه قرار گرفته است.<sup>۱</sup> در واقع اسکولیوز یک دفرمیتی پیچیده است که توصیف دقیق و صحیح تر آن نیاز به بررسی سه بعدی این ناهنجاری دارد.<sup>۲</sup> امروزه وجود اسکولیوز با مواردی همچون وضعیت قرارگیری بدن، تعادل، ساختار عضلانی، وزن، روانشناسی، صدمات حین تولد، شنوایی، بینایی، هورمون ها و ژنتیک مرتبط می باشد.<sup>۳</sup> در حالی که تنها در ۲۰-۱۵٪ از موارد اسکولیوز، علت اصلی و آغازگر دفرمیتی شناخته شده است و در اکثر موارد این علت ناشناخته می ماند که از سال ۱۹۲۲ به آن اسکولیوز ایدیوپاتیک (Idiopathic) اطلاق می شود.<sup>۴</sup> مطالعات نشان می دهد که اسکولیوز ایدیوپاتیک، بر اساس شدت آن، بروزی بین ۰/۲٪ تا ۳/۳٪ دارد.<sup>۶</sup> همچنین اگر علت زمینه ساز اسکولیوز اختلالات تکاملی باشد، اسکولیوز مادرزادی (Congenital) نام می گیرد که از بروز تقریبی یک تا ۰/۵ در هر ۱۰۰۰ تولد برخوردار است.<sup>۷-۹</sup>

باید خاطر نشان کرد که تعیین شیوع اسکولیوز به زاویه ای که به عنوان مرز (cut-off) تعریف آن مشخص می شود بستگی دارد، که می تواند از شیوع ۴/۵٪ برای زاویه ی انحنای شش درجه و بیشتر، تا فقط ۰/۲۹٪ برای زاویه ی انحنای ۲۱° و بیشتر متغیر باشد.<sup>۱۰</sup>

از سوی دیگر همراهی اسکولیوز با بسیاری از اختلالات ارثی عضلانی - اسکلتی همچون استخوان سازی ناکافی (Osteogenesis Imperfecta)، سندرم مارفان (Marfan Syndrome)،<sup>۱۱</sup> سندرم استیکلر (Stickler Syndrome)،<sup>۱۳</sup> سندرم اهلر - دانلوس (Ehlers-Danlos Syndrome)<sup>۱۴</sup> و دیستروفی های عضلانی<sup>۱۵</sup> دیده شده است. برخی از شرایط نیز از قبیل بیماری های عصبی - عضلانی مانند فلج مغزی و میلومنگوسل، و همچنین اختلالات فلجی و پارالیتیک، منجر به پیشرفت و شدیدتر شدن اسکولیوز می گردند.<sup>۱۷،۱۶،۷</sup>

از سوی دیگر، همانند بسیاری از بیماری های مزمن دیگر، تشخیص اسکولیوز نیز در بسیاری از موارد تا زمان بروز علائم شدید به تاخیر می افتد.<sup>۳</sup> این بیماری می تواند عوارض و مخاطراتی را برای شخص به همراه داشته باشد و علاوه بر تاثیری که از نظر زیبایی بر فرد می گذارد، عملکرد تنفسی ۲۱-۱۸، سیستم قلب و عروق، فشار خون<sup>۲۲</sup> و سیستم عصبی (به ویژه رادیکولوپاتی لومبار) ۲۳ را نیز

عمل آزادسازی و فیوژن قدامی (ASF) در وضعیت لترال انجام می‌گرفت و در حین جراحی یکی از دنده‌ها برداشته می‌شد. بعد از مشخص کردن فضای مورد نظر، دیسک مربوطه خارج شده و به روش متداول گرفت که غالباً همان دنده برداشته شده بود، در محل قرار می‌گرفت. پس از اتمام جراحی و دوختن پوست، اگر فرد مورد جراحی در گروه دارای کشش (گروه B) بود، بعد از پانسمان تغییر وضعیت داده شده و پس از شست و شوی سر بیمار با شامپو و سرم گرم، به روش دو انگشتی Halo کار گذاشته می‌شد. ضمناً در مواردی که تصمیم در ایجاد کشش اسکلتی بود، در همین زمان و بعد از آماده سازی زانو، در دیستال فمور یک پین (Pin) در هر طرف گذاشته می‌شد. از روز بعد از جراحی اول و پس از خروج بیمار از اتاق مراقبت‌های ویژه، در افراد گروه B کشش تحت نظر پزشک انجام می‌گرفت. مقدار ابتدایی کشش شش پوند در سر و سه پوند در هر یک از اندام‌های تحتانی بوده است که به تدریج مقدار کشش در روزهای بعد افزایش می‌یافت تا آن که در پایان هفته اول به ۲۰ پوند در سر و ۱۰ پوند در هر یک از اندام‌های تحتانی می‌رسید. در حین کشش روزانه محل پین‌ها با پماد یا محلول بتادین شست و شو داده می‌شد. در این مدت بیمار در حال استراحت مطلق بوده است.

در بیماران تحت کشش پوستی، پس از آماده سازی اندام تحتانی، چسب مستقیماً روی پوست تا کشاله ران قرار می‌گرفت. ضمن آن که هر دو روز یک بار، پوست از نظر احتمال بروز واکنش جلدی یا علائم دیگر بررسی می‌شد. از نظر مقدار کشش هم به همان روشی که برای پین فمورال اعمال می‌شد، عمل می‌گردید.

بیماران پس از دو هفته تحت عمل فیوژن خلفی (PSF) قرار می‌گرفتند. در حین عمل جراحی PSF کشش به میزان نصف قبل ادامه می‌یافت و پس از گذاشتن وسیله (Instrumentation)، به طور کامل قطع می‌شد. وسیله کار گذاشته شده نیز از نوع هارینگتون راد (Harrington Rod) و یا کوترل-دبوست (Cotrel-Dubousset) بود. در روز بعد از جراحی دوم، رادیوگرافی خوابیده و قدامی-خلفی تهیه می‌شد. همچنین جهت بررسی مقدار اصلاح نهایی انحنای رادیوگرافی یک سال بعد نیز انجام می‌شد. کلیه نتایج در فرم جمع‌آوری اطلاعات هر بیمار ثبت می‌گردید.

لازم به ذکر است که کلیه اعمال جراحی توسط یک پزشک انجام می‌گرفت. ضمناً در این مطالعه تنها انحنای اصلی بیمار اسکولیوزی

مطالعات گذشته بیشتر به بررسی اثر بخشی کشش طولانی مدت و در مراحل قبل از عمل جراحی پرداخته است، حال آن که به نظر می‌رسد استفاده از کشش در مدت زمان کوتاه‌تر و بین دو مرحله عمل جراحی آزادسازی و فیوژن قدامی (ASF) و سپس خلفی (PSF)، که بیمار در این مدت خواه ناخواه در بیمارستان بستری بوده و در استراحت مطلق به سر می‌برد، می‌تواند علاوه بر کاهش عوارض کشش، سبب اصلاح بیشتر انحنای اسکولیوز گردد. از این رو این پژوهش با هدف بررسی تاثیر کشش بعد از عمل جراحی آزادسازی و فیوژن قدامی (ASF) بر اصلاح انحنای اسکولیوز انجام گرفت.

## روش بررسی

این مطالعه مداخله‌ای و آینده نگر به روش کارآزمایی بالینی تصادفی (Randomized Controlled Clinical Trial) بر روی ۱۲ فرد دارای اسکولیوز انجام گرفت. معیارهای ورود افراد اسکولیوزی عبارت بودند از داشتن اندیکاسیون جراحی دو مرحله‌ای آزادسازی و فیوژن قدامی یا ASF و سپس خلفی یا Anterior spinal release & fusion + Posterior spinal fusion PSF. و نیز نداشتن کنترااندیکاسیون انجام کشش (Traction) در افراد اسکولیوزی. سپس افراد انتخاب شده به طور تصادفی در دو گروه قرار گرفتند:

گروه A: شامل شش فرد دارای اسکولیوز که بین دو مرحله عمل جراحی ASF و PSF تحت کشش قرار نمی‌گرفتند.

گروه B: شامل شش فرد دارای اسکولیوز که بین دو مرحله عمل جراحی ASF و PSF تحت کشش قرار می‌گرفتند، که افراد این گروه به طور تصادفی خود به دو زیر گروه تقسیم شدند. به این ترتیب سه نفر بین دو مرحله عمل، تحت کشش اسکلتی (Halo-Femoral Skeletal Traction) و سه نفر نیز بین دو مرحله عمل تحت کشش پوستی (Halo-Skin Traction) قرار گرفتند. پس از انتخاب بیمار و پیش از انجام جراحی، یک رادیوگرافی در نمای خلفی-قدامی و همچنین دو رادیوگرافی در وضعیت خوابیده به طرفین به منظور برآورد مقدار زاویه انحنای اصلی پیش از جراحی تهیه شد. جهت تعیین این زاویه از روش Cobb استفاده می‌شد.<sup>۴۶</sup> همچنین سایر متغیرهای زمینه‌ای از قبیل سن، جنس، نوع و علت اسکولیوز نیز در فرمهای جمع‌آوری اطلاعات مربوط به هر بیمار ثبت می‌شد.

بین این متغیرها و همچنین سایر متغیرهای دموگرافیک مورد مطالعه در این پژوهش در دو گروه اختلاف آماری معنی داری دیده نمی‌شود ( $P > 0.05$ ).

یک هفته پس از انجام عمل جراحی ASF و با اندازه گیری زاویه انحنای اصلی در بیماران، مشاهده شد که میانگین زاویه انحراف در افراد فاقد کشش (گروه A) با میانگین  $(SD=6/28)$   $25^\circ$  یا به عبارتی  $(SD=7/14)$   $26/62\%$  کاهش، به  $(SD=15/71)$   $70^\circ$  رسید. در حالی که میانگین زاویه انحراف اصلی در افراد تحت کشش (گروه B) با میانگین  $(SD=7/86)$   $38/67^\circ$  یا به عبارتی  $(SD=11/50)$   $43/18\%$  کاهش، به  $(SD=25/97)$   $55/50^\circ$  رسید (جدول شماره ۱). نتایج آنالیز تحلیلی داده‌ها در این مرحله نشان می‌دهد علی‌رغم آن که میانگین زاویه انحراف یک هفته پس از عمل ASF در دو گروه اختلاف آماری معنی داری ندارد ( $P > 0.05$ ) ولی مقدار اصلاح انحنای اصلی در طی این مدت، به طور معنی داری در گروه تحت کشش بیشتر بوده است ( $P = 0.012$ ). ضمن آن که در مقایسه با مقادیر زوایای انحراف اولیه نیز درصد اصلاح این زاویه در گروه تحت کشش، یک هفته پس از عمل ASF به طور معنی داری بیشتر بوده است ( $P = 0.021$ ). پس از انجام عمل PSF و پیگیری بیماران یک سال بعد از آن، مقادیر نهایی زاویه انحنای اصلی در بیماران اسکولیوزی دو گروه اندازه‌گیری شد. نتایج حاکی از آن بود که با گذشت یک سال از مرحله دوم عمل، نهایتاً میانگین زاویه انحراف اصلی اسکولیوز در بیماران فاقد کشش (گروه A) با میانگین  $(SD=11/65)$   $38/83^\circ$  یا به عبارتی  $(SD=20/31)$   $46/58\%$  کاهش، به  $(SD=29/59)$   $51/17^\circ$  رسید. در حالی که میانگین زاویه انحراف اصلی در افراد تحت کشش (گروه B) در نهایت با میانگین  $(SD=8/94)$   $55^\circ$  یا به عبارتی  $(SD=14/02)$   $61/32\%$  کاهش، به  $(SD=23/11)$   $39/17^\circ$  رسید (جدول شماره ۱). نمودار شماره ۲ نشان دهنده درصد کاهش انحنای اصلی به فواصل زمانی یک هفته و یک سال پس از عمل بیماران در دو گروه می‌باشد.

نتایج آنالیز تحلیلی بیانگر کاهش بیشتر و معنی دار زاویه انحنای اصلی در گروه تحت کشش (گروه B) پس از یک سال از پیگیری بیماران اسکولیوزی می‌باشد ( $P = 0.022$ ، نمودار شماره ۲).

مورد بررسی قرار گرفت. نتایج پس از گردآوری توسط نرم افزار آماری SPSS مورد تجزیه و تحلیل قرار گرفت. در آنالیز توصیفی، شاخص‌های مرکزی درصد فراوانی، میانگین، مد (Mode) و شاخص پراکنندگی انحراف از معیار (SD) گزارش شد. در آنالیز تحلیلی نیز از تست‌های Independent T-test, Kolmogronov Smirnov (KS), Two-Way ANOVA و  $\chi^2$  استفاده شد. همچنین حد معنی داری برابر ۵٪ در نظر گرفته شد. ضمناً تمامی محققین طرح به اصول عهد نامه هلسینکی متعهد بودند و نام و اطلاعات بیماران نزد محققین محفوظ بوده است.

## یافته‌ها

در این مطالعه ۱۲ بیمار مبتلا به اسکولیوز مورد مطالعه قرار گرفتند. میانگین سنی این بیماران  $(SD=2/37)$   $14/83$  سال بود که در محدوده سنی ۱۹-۱۲ سال قرار داشت. ضمن آن که پنج نفر (۴۱٪) مرد و هفت نفر (۵۸٪) زن بودند. شایع‌ترین نوع اسکولیوز در بیماران مورد مطالعه توراسیک گزارش شد که در نه نفر (۷۵٪) از آن‌ها دیده شد، در حالی که سه نفر (۲۵٪) نیز به نوع توراколومبار دچار بودند. همچنین اسکولیوز در هشت نفر (۶۶٪) ایدیوپاتیک، در سه نفر (۲۵٪) پارالبتیک و در یک نفر (۸٪) هم مادرزادی بود. میانگین زاویه انحراف اصلی در افراد مورد مطالعه  $(P=22/99)$   $92/08^\circ$  بود. پس از قرارگیری بیماران در دو گروه و انجام عمل جراحی، در هشت نفر (۶۶٪) وسیله‌گذاری با هارینگتون راد (HR) و در چهار نفر (۳۳٪) نیز با کنترل-دبوست (CD) انجام گرفت. میانگین سنی بیماران در گروه فاقد کشش (گروه A) برابر  $(SD=2/32)$   $15/17$  سال بود و بیماران در محدوده سنی ۱۹-۱۳ سال قرار داشتند. ضمناً در این گروه سه نفر (۵۰٪) مرد و سه نفر (۵۰٪) نیز زن بودند و میانگین زاویه انحراف اصلی در بیماران فاقد کشش  $(SD=18/71)$   $90^\circ$  بود. در گروه تحت کشش (گروه B) نیز میانگین سنی بیماران اسکولیوزی مورد مطالعه  $(SD=2/59)$   $14/50$  سال و محدوده سنی بیماران ۱۹-۱۲ سال بود. در این گروه دو نفر (۳۳٪) مرد و چهار نفر (۶۶٪) زن بودند و میانگین زاویه انحراف اصلی در بیماران تحت کشش  $(SD=28/18)$   $94/17^\circ$  بود.

جدول- ۱. مقایسه میانگین مقادیر انحنای اصلی در مراحل مختلف مطالعه در دو گروه

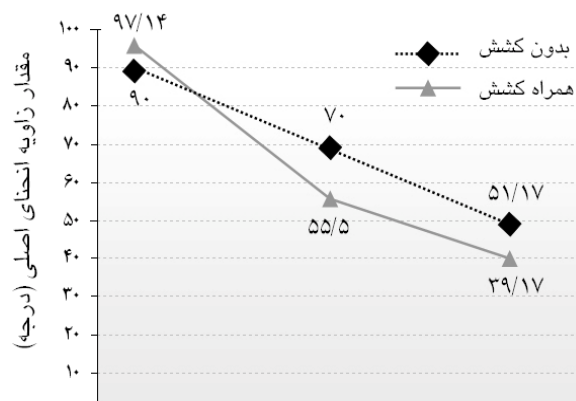
انحنای اصلی اولیه (درجه)	یک هفته پس از عمل ASF (درجه)	انحنای نهایی (درجه)	درصد اصلاح یک هفته پس از عمل ASF (%)	درصد اصلاح نهایی (%)
۹۰/۰۰ (SD = ۱۸/۷۰)	۷۰/۰۰ (SD = ۱۵/۷۱)	۵۱/۱۷ (SD = ۲۹/۵۹)	۲۶/۶۲ (SD = ۷/۱۴)	۴۶/۵۸ (SD = ۲۰/۳۱)
۹۴/۱۷ (SD = ۲۸/۱۸)	۵۵/۵۰ (SD = ۲۵/۹۷)	۳۹/۱۷ (SD = ۲۳/۱۱)	۴۳/۱۸ (SD = ۱۱/۵۰)	۶۱/۳۲ (SD = ۱۴/۰۲)
۰/۷۶۹	۰/۳۰۵	۰/۴۲۵	۰/۰۲۱*	۰/۱۷۴

\* وجود اختلاف آماری معنی دار (P-value &lt; ۰/۰۵)

### بحث

اسکولیوز می تواند مشکلات و مخاطراتی را برای فرد به همراه داشته باشد. یکی از مهم ترین عوارض این ناهنجاری، تاثیری است که بر شکل ظاهری و زیبایی فرد می گذارد.<sup>۴۷</sup> از این رو اصلاح هر چه بیشتر این ناهنجاری مورد توجه پزشکان و پژوهشگران قرار گرفت. البته باید توجه کرد که علاوه بر مشکل ظاهری، وجود درد و مشکلات تنفسی هم از جمله مخاطرات تعیین کننده در برخورد با اسکولیوز و به ویژه درمان جراحی به شمار می روند.<sup>۱</sup> با توجه به مطالعات انجام گرفته بر روی بیومکانیک ستون فقرات، گفته می شود که هدف از اصلاح اسکولیوز، کاهش زاویه انحراف به مقدار حداقل ۵۰° در فرد اسکولیوزی است.<sup>۱۹،۴۸</sup> هر چه این میزان اصلاح انحنای بیشتر باشد و هر چه این اصلاح ثبات بیشتری داشته باشد، نتیجه مطلوب تری از درمان گرفته خواهد شد. در نتیجه تا کنون روش های درمانی مختلف به منظور رسیدن به حداکثر اصلاح و حداقل انحنای معرفی شده اند که از آن جمله می توان به وسیله گذاری و استفاده از کشش اشاره کرد.

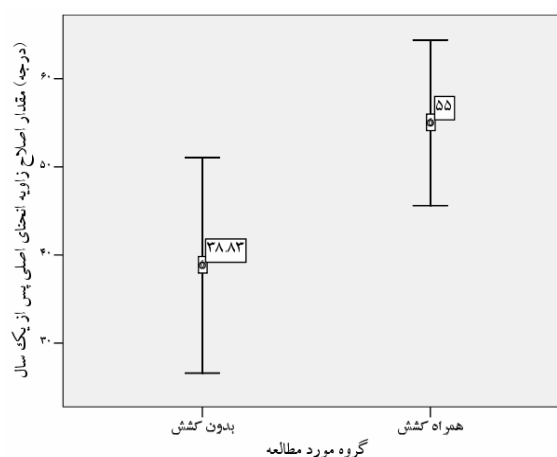
استفاده از Halo Traction ها که از سال ۱۹۵۹ توسط Perry و Nickel معرفی شد، تاکنون کاربردهای گوناگونی در ستون فقرات داشته است که از آن جمله می توان به مواردی همچون بهبود ظرفیت های تنفسی در بیماران اسکولیوزی، شکستگی ها و دررفتگی های مهره های گردنی، درمان اسپوندیلولیتیزیس، درمان شوئرمین و کنترل بیشتر بیمارانی که همکاری کافی ندارند (مبتلایان به فلج مغزی و عقب افتاده ذهنی) اشاره کرد.<sup>۴۹-۵۱</sup> به کارگیری کشش در روش های گوناگون در راستای اصلاح بیشتر اسکولیوز نیز مورد توجه بوده است<sup>۵۱</sup> و تا کنون نتایج متفاوت و متناقضی در این مورد بیان



یکسال پس از عمل    یک هفته پس از عمل    قبل از عمل

زمان اندازه گیری زاویه انحنای اصلی

نمودار- ۱: روند اصلاح انحنای اصلی یک سال پس از عمل در دو گروه مورد مطالعه



نمودار- ۲: اختلاف آماری معنی دار در مقدار اصلاح زاویه انحنای اصلی با گذشت یک سال از عمل در دو گروه مورد مطالعه (P = ۰/۰۲۲)

از سوی دیگر، برخی از مطالعات عوارضی همچون عفونت محل پین،<sup>۵۶</sup> زخم فشاری و ضایعه اعصاب کرانیال،<sup>۵۱،۵۷</sup> را به دنبال استفاده از Halo Traction ذکر کرده‌اند. البته به نظر می‌رسد اکثر این مطالعات مربوط به بیمارانی است که با Halo-vest یا Halo-cast تحت درمان قرار گرفته‌اند. چرا که این افراد به مدت طولانی تحت کشش بوده‌اند و طبیعتاً در این مدت طولانی امکان بروز عوارض ذکر شده بیشتر بوده است. حال آن که در مطالعه حاضر، بیماران در زمان کوتاه‌تری (فقط بین دو مرحله ASF و PSF) تحت کشش قرار می‌گرفتند و عارضه‌ای جز احساس ناراحتی و گاهی سردرد در آن‌ها مشاهده نشد. در نهایت می‌توان چنین بیان داشت که نتیجه مطالعه حاضر نشان‌دهنده اصلاح بیشتر و قابل توجه زاویه انحنا اصلی اسکولیوز با به کارگیری کشش پوستی و اسکلتی بین دو مرحله ASF و PSF در بیماران است. هر چند مقایسه دقیق‌تر نیازمند مطالعه بر روی تعداد بیشتر بیماران می‌باشد.

شده است. در مطالعه Allen و Ferguson که مشابه مطالعه حاضر، از کشش بین دو مرحله ASF و PSF استفاده می‌شد، ۳۷٪ اصلاح انحنا اسکولیوز پس از عمل ASF، ۵۷٪ پس از اعمال کشش و در نهایت ۶۴٪ اصلاح پس از عمل PSF به دست آمد. البته این مطالعه بر روی بیماران مبتلا به نوروفیروماتوز و با روش sublaminal wiring انجام گرفت.<sup>۵۲</sup> در مطالعه حاضر نیز ۴۳٪ اصلاح انحنا اسکولیوز پس از عمل ASF و به کارگیری کشش، و نهایتاً ۶۱٪ اصلاح پس از عمل PSF حاصل شد که در گروه بدون کشش این موارد به ترتیب ۲۶٪ و ۴۶٪ بود. از آنجایی که مطالعات گوناگون میزان اصلاح زاویه انحنا اسکولیوز را در روش‌های مختلف، ۵۲٪ تا ۷۲٪ ذکر کرده‌اند،<sup>۵۳-۵۵</sup> میزان اصلاح به دست آمده در مطالعه حاضر در گروه تحت کشش بین دو مرحله ASF و PSF (۶۱٪)، قابل توجه می‌باشد.

## References

- Asher MA, Burton DC. Adolescent idiopathic scoliosis: natural history and long term treatment effects. *Scoliosis* 2006; 1: 2.
- Stokes IA. Three-dimensional terminology of spinal deformity. A report presented to the Scoliosis Research Society by the Scoliosis Research Society Working Group on 3-D terminology of spinal deformity. *Spine* 1994; 19: 236-48.
- Hawes MC, O'Brien JP. The transformation of spinal curvature into spinal deformity: pathological processes and implications for treatment. *Scoliosis* 2006; 1: 3.
- Stehbens WE. Pathogenesis of idiopathic scoliosis revisited. *Exp Mol Pathol* 2003; 74: 49-60.
- Kleinberg S. The operative treatment of scoliosis. *Arch Surg* 1922; 5: 631-45.
- Weinstein SL. The thoracolumbar spine. In: Weinstein SL, Buckwalter JA, editors. *Turek's orthopedics: Principles and their application*. Philadelphia: Lippincott Company: 1994; p. 447-84.
- Giampietro PF, Blank RD, Raggio CL, Merchant S, Jacobsen FS, Faciszewski T, et al. Congenital and idiopathic scoliosis: Clinical and genetic aspects. *Clin Med Res* 2003; 1: 125-36.
- Shands AR, Eisberg HB. The incidence of scoliosis in the state of Delaware. A study of 50,000 minifilms of the chest made during a survey for tuberculosis. *J Bone Joint Surg* 1955; 37-A: 1243-9.
- Wynne-Davies R. Congenital vertebral anomalies: aetiology and relationship to spina bifida cystica. *J Med Genet* 1975; 12: 280-8.
- Rogala EJ, Drummond DS, Gurr J. Scoliosis: Incidence and natural history. *J Bone Joint Surg Am* 1978; 60: 173-6.
- Sillence DO, Barlow KK, Cole WG, Dietrich S, Garber AP and Rimoin DL. Osteogenesis imperfecta type III. Delineation of the phenotype with reference to genetic heterogeneity. *Am J Med Genet* 1986; 23: 821-32.
- Pyeritz RE, McKusick VA. The Marfan syndrome: diagnosis and management. *N Engl J Med* 1979; 300: 772-7.
- Ahmad NN, Ala-Kokko L, Knowlton RG, Jimenez SA, Weaver EJ, Maguire JI, et al. Stop codon in the procollagen II gene (COL2A1) in a family with the Stickler syndrome (arthro-ophthalmopathy). *Proc Natl Acad Sci USA* 1991; 88: 6624-7.
- Steinmann BU, Royce PM, Superti-Furga A. The Ehlers-Danlos syndrome. In: Royce PM, Steinmann BU, editors. *Connective tissue and its heritable disorders: Molecular, genetic, and medical aspects*. 5th ed. New York: Wiley-Liss: 1993; p. 351-407.
- Emery AE. X-linked muscular dystrophy with early contractures and cardiomyopathy (Emery-Dreifuss type). *Clin Genet* 1987; 32: 360-7.
- DeLuca PA. The musculoskeletal management of children with cerebral palsy. *Pediatr Clin North Am* 1996; 43: 1135-50.
- Sarwark JF. Spina bifida. *Pediatr Clin North Am* 1996; 43: 1151-8.
- Day GA, Upadhyay SS, Ho EK, Leong JC, Ip M. Pulmonary function in congenital scoliosis. *Spine* 1994; 19: 1027-31.
- Weinstein SL, Zavala DC and Ponseti IV. Idiopathic scoliosis. Long term follow up and prognosis in untreated patients. *J Bone Joint Surg Am* 1981; 63: 702-12.
- Mankin H, Graham J and Schauk J. Cardiopulmonary function in mild and moderate scoliosis. *J Bone and Joint Surg* 1964; 46-A: 53-62.
- Goldberg CJ, Gillic I and Connaughton O. Respiratory function and cosmesis at maturity in infantile-onset scoliosis. *Spine* 2003; 28: 2397-406.
- Pehrsson K, Larsson S, Oden A, Nachemson A. Long-term follow-up of patients with untreated scoliosis: A study of mortality, causes of death, and symptoms. *Spine* 1992; 17: 1091-6.
- Jackson RP, Simmons EH, Stripinis D. Incidence and severity of back pain in adult idiopathic scoliosis. *Spine* 1983; 8: 749-56.
- Goldberg MS, Mayo NE, Poitras B, Scott S, Hanley J. The Ste-Justine adolescent idiopathic scoliosis cohort study: Part II: Perception of health, self and body image, and participation in physical activities. *Spine* 1994; 19: 1562-72.
- Weinstein SL, Dolan LA, Spratt KF, Peterson KK, Spoonamore MJ, Ponseti IV. Health and function of patients with untreated idiopathic scoliosis: A 50 year natural history study. *JAMA* 2003; 289: 559-67.
- Mayo NE, Goldberg MS, Poitras B, Scott S, Hanley J. The Ste-Justine Adolescent Idiopathic Scoliosis Cohort Study. Part III: Back pain. *Spine* 1994; 19: 1573-81.
- James JIP. Idiopathic scoliosis. The prognosis, diagnosis, and operative indications related to curve patterns and the age at onset. *J Bone Joint Surg* 1954; 36: 36-49.
- James JIP. Prognosis and treatment of idiopathic scoliosis. *J Bone Joint Surg* 1954; 36-B: 685-86.
- Nash CL Jr. Current concepts review: scoliosis bracing. *J Bone Joint Surg* 1980; 62: 848-52.
- Tolo VT and Gillespie R. The characteristics of juvenile idiopathic scoliosis and results of its treatment. *J Bone Joint Surg* 1978; 60-B: 181-8.
- Robinson CM, McMaster MJ. Juvenile idiopathic scoliosis. *J Bone Joint Surg* 1996; 78: 1140-8.
- Stehbens WE and Cooper RL. Regression of juvenile idiopathic scoliosis. *Exp Mol Pathol* 2003; 74: 326-35.
- Antaniou J, Arlet V, Goswami T, Aebi M, Alini M. Elevated synthetic activity in the convex side of scoliotic intervertebral discs and endplates compared with normal tissues. *Spine* 2001; 26: E198-206.
- Chen B, Fellenberg J, Wang H, Carstens C and Richter W. Occurrence and regional distribution of apoptosis in scoliotic discs. *Spine* 2005; 30: 519-24.
- Kluba T, Niemeyer T, Gaissmaier C, Grunder T. Human annulus fibrosis and nucleus pulposus cells of the intervertebral disc-Effect of degeneration and culture system on cell phenotype. *Spine* 2005; 30: 2743-8.

36. Shea KG, Ford T, Bloebaum RD, D'Astous J and King H. A comparison of the microarchitectural bone adaptations of the concave and convex thoracic spinal facets in IS. *J Bone Joint Surg* 2004; 86-A: 1000-6.
37. Urban MR, Fairbank JCT, Bibby SRS and Urban JPG. Intervertebral disc composition in neuromuscular scoliosis. Changes in cell density and glycosaminoglycan concentration at the curve apex. *Spine* 2001; 26: 610-7.
38. Villemure I, Aubin CE, Grimard G, Dansereau J, Labelle H. Progression of vertebral and spinal 3-D deformities in AIS. A longitudinal study. *Spine* 2001; 26: 2244-50.
39. Villemure I, Chung MA, Seck CS, Kimm MH, Matyas JR, Duncan NA. The effects of mechanical loading on the mRNA expression of growth-plate cells. *Stud Health Technol Inform* 2002; 4:114-8.
40. Hibbs RA. An operation for progressive spinal deformity. *NY Med J* 1911; 3: 1013-6.
41. Thacker M, Hui JHP, Wong HK, Chatterjee A, Lee EH. Spinal fusion and instrumentation for paediatric neuromuscular scoliosis: retrospective review. *J Orthop Surg* 2002; 10: 144-51.
42. Roaf R. Scoliosis. Livingston, Edinburgh 1966
43. Bradford DS, Moe JN and Winter RB. Scoliosis. In: Rothman RH, Simeone FA, Editors. The spine. Philadelphia: Saunders: 1975; p. 271-385.
44. Wilkins C, MacEwen GD. Cranial nerve injury from halo traction. *Clin Orthop* 1977; 126: 106-10.
45. Garfin SR, Botte MJ, Waters RL, Nickel VL. Complications in the use of halo fixation device. *J Bone Joint Surg* 1986; 68: 320-5.
46. Cobb JR. Outline for the study of scoliosis. In: AAOS, Instructional Course Lectures Vol 5. Edited by: Edwards JW. Ann Arbor: The American Academy of Orthopaedic Surgeons 1948; p. 261-75.
47. Geissele AE, Ogilvie JW, Cohen M, Bradford DS. Thoracoplasty for the treatment of rib prominence in thoracic scoliosis. *Spine* 1994; 19: 1636-42.
48. White AA, Panjabi MM. The clinical biomechanics of scoliosis. *Clin Orthop Rel Res* 1976; 118: 100-12.
49. Bradford DS. Closed reduction of spondylolisthesis: An experience in 22 patients. *Spine* 1988; 13: 580-7.
50. Shapiro J, Herring J. Congenital vertebral displacement. *J Bone Joint Surg* 1993; 75: 656-62.
51. Winter RB, Moe JH, Lonstein JE. Posterior spinal arthrodesis for congenital scoliosis. An analysis of the cases of two hundred and ninety patients, five to nineteen years old. *J Bone Joint Surg* 1984; 66: 1188-97.
52. Allen BL, Ferguson RL. The Galveston technique for L rod instrumentation of scoliotic spine. *Spine* 1982; 7: 276-84.
53. Benson ER, Thomson JD, Smith BG, Banta JV. Results and morbidity in a consecutive series of patients undergoing spinal fusion for neuromuscular scoliosis. *Spine* 1998; 23: 2308-17.
54. Boachie-Adjei O, Lonstein JE, Winter RB, Koop S, Vanden Brink K, Denis F. Management of neuromuscular spine deformities with Luque segmental instrumentation. *J Bone Joint Surg* 1989; 71: 548-62.
55. Yazici M, Asher MA, Hardacker JW. The safety and efficacy of the Isola-Galveston instrumentation and arthrodesis in the treatment of neuromuscular spine deformities. *J Bone Joint Surg* 2000; 82: 524-43.
56. Garfin SR, Botte MJ, Triggs KJ and Nickel VL. Subdural abscess associated with halo-pin traction. *J Bone Joint Surg* 1988; 70: 1338-40.
57. Pinches E, Thompson D, Noordeen H, Liasis A, Nischal KK. Forth and sixth cranial nerve injury after halo traction in children: A report of two cases. *Journal of AAPOS* 2004; 8: 580-5.



## The effect of halo traction between anterior and posterior spinal fusion on the correction of scoliosis

Behtash H<sup>1\*</sup>  
Ganjavian M<sup>1</sup>  
Shahre Babaki B<sup>2</sup>  
Fereshtehnejad S.M<sup>3</sup>  
Akbarnia B<sup>4</sup>

1-Department of Orthopedic spine surgery, Iran University of Medical Sciences

2- Department of Orthopedics, Yazd University of Medical Sciences

3- Medical student, Iran University of Medical Sciences

4-San Diego Center for Spinal Disorders, University of California

### Abstract

**Background:** The currently accepted treatment of scoliosis are bracing and surgery. Two-stage anterior and posterior spinal fusion is used to correct scoliosis. It seems that the application of a longitudinal force to the axis of the spinal column as a means of stabilizing by halo traction, may increase the correction of the curve. The aim of this study was to evaluate the effect of halo traction used between the two stages of corrective surgery, anterior and posterior spinal fusion, on the correction of scoliosis curvature.

**Methods:** In this randomized clinical trial twelve scoliotic patients, aged from 12-19 years old, were treated by two-stage anterior spinal release and fusion (ASF) and posterior spinal fusion (PSF). The patients were divided in two groups: 6 scoliotic patients without any traction between ASF and PSF surgeries (group A), and 6 scoliotic patients were undergone halo traction for one week between ASF and PSF surgeries (group B). Major curve angle was measured before surgery, one week after ASF and one year after PSF surgeries. Data were collected and analyzed using SPSS v.13.5.

**Results:** The mean baseline curve angles were 90° (SD=18.70) and 94.17°(SD=28.18) in groups A and B, respectively. Whereas, the mean final curve angles (one year after PSF) were 51.17°(SD=29.59) and 39.17°(23.11) in groups A and B, respectively. Final angle improvement was 46.58% (SD=20.31) in patients without traction and 61.32% (SD=14.02) in patients with halo traction. The major curve angles showed significantly better correction in patients with traction one week after ASF [38.67°(SD=7.86) vs. 25°(SD=6.28), P=0.012]. This difference persisted at the end of the first year after operation. [55°(SD=8.94) vs. 38.83°(SD=11.65), P=0.022].

**Conclusion:** Application of halo traction between ASF and PSF surgeries may lead to better improvement of the scoliotic curvature and short time application of halo traction decreases possible complications.

**Keywords:** Scoliosis, Halo traction, Anterior spinal release and fusion (ASF), Posterior spinal fusion (PSF)

\*Corresponding Author  
Mahdad Spine Center, Mahdad Medical Building, Miremad St, Mottahari Ave. Tehran  
Tel: +98-21-88753130  
Email: hbehtash@yahoo.com