

عود گره حقیقی بندناف: گزارش موردی

چکیده

فریده کی پور^{۱*}
ایلاتا ناقی^۲

۱- گروه زنان و زایمان، بیمارستان شهید اکبرآبادی، دانشگاه علوم پزشکی تهران، تهران، ایران.
۲- پزشک عمومی، دانشگاه علوم پزشکی شهید بهشتی، تهران، ایران.

* نویسنده مسئول: تهران، بیمارستان شهید اکبرآبادی، خیابان مولوی باغ فردوس تلفن: ۰۲۱-۵۵۶۰۶۰۳۲
E-mail: f-keypoor@sina.tums.ac.ir

تاریخ دریافت مقاله: ۱۳۹۱/۰۲/۱۳ تاریخ پذیرش: ۱۳۹۱/۰۵/۰۹

زمینه و هدف: گره حقیقی یکی از اختلالات بندناف است که موجب اختلال جریان خون جفتی- جنینی شده و عوارض جنینی و مرگ جنین را در پی دارد. گره واقعی بندناف شایع نیست و ناشی از حرکات فعال جنین است. **معرفی بیمار:** خانم ۲۶ ساله در حاملگی اول در هفته ۳۶ بارداری مبتلا به عفونت با ویروس هرپس سیمپلکس تیپ ۲ شد و تحت درمان دارویی قرار گرفت. در هفته ۳۸ و پنج روز متعاقب کاهش حرکت جنین و تست Non-reactive NST مورد سزارین قرار گرفت و گره حقیقی در بندناف دیده شد. در حاملگی دوم که چهار سال بعد صورت گرفت نیز گره حقیقی بند ناف مشاهده شد. **نتیجه گیری:** احتمالاً وراثت در تعیین طول بند ناف و به وجود آمدن گره حقیقی نقش عمده‌ای دارد.

کلمات کلیدی: گره حقیقی، بندناف، کاهش حرکت جنین، بندناف طویل، وراثت.

مقدمه

آزمایشات و تست‌های غربالگری نرمال گزارش شده بود. در هفته ۳۶ بارداری دچار ضایعات پاپولر با خارش و سوزش در ناحیه ولو و پرینه شد. این ضایعات وزیکولر و دردناک شدند. آدنوپاتی اینگوینال قابل لمس بود. آزمایش HSV-2 آنتی‌بادی دلالت بر ابتلا به ویروس هرپس سیمپلکس بود. بیمار به مدت ۱۰ روز با قرص خوراکی آسیکلوویر ۴۰۰ میلی‌گرمی سه بار در روز درمان شد. ضایعات ظرف دو هفته محو گردیدند. بیمار در سن حاملگی ۳۸ هفته و پنج روز از کاهش حرکت جنین شاکی بود. با توجه به ترم بودن و کاهش حرکت جنین و NST non reactive و ابتلا مادر به عفونت هرپس سیمپلکس تصمیم به سزارین گرفته شد. گره حقیقی در بند ناف مشهود بود. نوزاد دختر با آپگار هفت در دقیقه اول و نه در دقیقه پنجم متولد شد. چهار سال بعد در حاملگی دوم بیمار مشکل خاصی نداشت. در سن حاملگی ۳۹ هفته به دلیل سزارین تکراری مورد سزارین قرار گرفت. نوزاد پسر با آپگار نه در دقیقه اول و ده در دقیقه پنجم متولد شد. در این حاملگی هم گره حقیقی بند ناف وجود داشت.

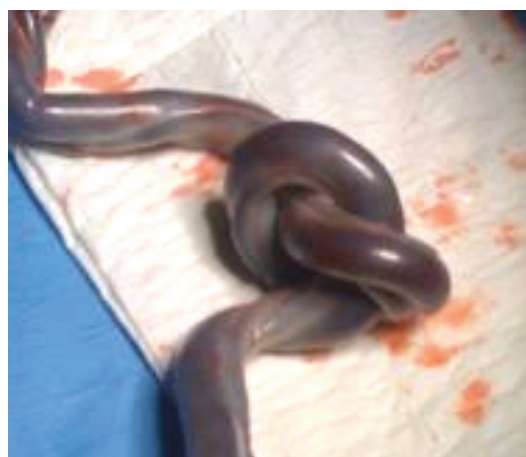
گره حقیقی بندناف (True umbilical cord knot) را باید از گره کاذب افتراق داد.^۱ گره کاذب در نتیجه پیچ خوردگی ورید در اطراف شریان نافی پدید می‌آید و باعث افزایش ضخامت ژله و ارتون می‌گردد. فشردگی در محل گره حقیقی موجب از بین رفتن ژله و ارتون این ناحیه شده ادم و پرخونی ناحیه بعد از گره را سبب می‌گردد.^۲ گره حقیقی ناشی از حرکات فعال جنین است. شیوع آن ۱٪ و با ۶٪ مورتالیته جنین همراه می‌باشد.^۱ میزان بروز آن در دوقلوهای منوآمینونی افزایش نشان می‌دهد.^۳ گره حقیقی بندناف می‌تواند باعث به وجود آمدن نمایش مرکب (Compound presentation) شود.^۴

معرفی بیمار

خانم ۲۶ ساله تا هفته ۳۶ حاملگی مشکلی نداشت و کلیه

ابتدایی انسداد (سمت جفت)، باعث ادم جفت و آنمی جنین می‌شود. افزایش فشار در فضای بین عروقی جفت Placental vascular spaces موجب آسیب عروق جنینی - هیپوپروتئینمی و کاهش فشار اسموتیک می‌شود و نارسایی قلب جنین را شامل می‌شود.^۸ گرچه گره حقیقی بندناف اغلب بدون علامت است ولی ریسک فاکتور برای جنین محسوب می‌گردد. احتمال مرگ جنین را چهار مرتبه افزایش می‌دهد.^۲ در گره حقیقی تغییر در ضربان قلب جنین، کاهش جریان خون بندناف، توقف تنفس و کاهش حرکت جنین اتفاق می‌افتد. در موقع زایمان باید به‌طور مداوم و منظم تحت مانیتورینگ قرار گیرند. آپکار پایین در دقیقه اول تولد، مایع آمنیوتیک آغشته به مکونیم، افزایش میزان سزارین، NST nonreactive، OCT مثبت، Biophysical profile با امتیاز کم، تغییر در ضربان قلب و مرگ جنین از عوارض گره حقیقی بندناف می‌باشد.^{۲-۵} تشخیص پری‌ناتال گره حقیقی بندناف همیشه میسر نیست. سونوگرافی سه بعدی در مواقعی که Hanging noose sign-Clover-leaf منظره برگ شبدر دیده شود کمک کننده است.^۹ اگر گره حقیقی بندناف موجب اختلال در جریان خون رحمی - جفتی شود، در جریان خون داپلر نیز اختلال حاصل می‌گردد. امواج داپلر غیر عادی در عروق بندناف می‌تواند دال بر مقاومت پاتولوژیک عروق جفت و بندناف باشند. در سونوگرافی سرعت سنجی داپلر شریان نافی افزایش نسبت سیستول به دیاستول و دندان‌دار شدن موج پایان سیستول دیده می‌شود. (Systolic notch).^۹ بندناف طویل یکی از فاکتورهای مساعدکننده گره حقیقی بندناف است. احتمال نقش وراثت در تعیین طول بندناف و به‌وجود آمدن گره حقیقی وجود دارد. باید به علامت کاهش حرکت جنین که توسط مادر ابراز می‌گردد توجه شود و از تست‌های ارزیابی قبل از تولد برای بررسی سلامت جنین استفاده نمود.

سپاسگزاری: از خانمی که اجازه داد شرح حالش در این مقاله گزارش شود، تقدیر و تشکر به عمل می‌آید.



شکل - ۱: گره حقیقی بندناف

بحث

هنوز علت به‌وجود آمدن گره حقیقی بندناف در دوره جنینی مشخص نشده است.

فاکتورهای مساعدکننده: بندناف طویل (بیش‌تر از ۸۰ سانتی‌متر) پلی‌هیدرامنیوس و جنین کوچک می‌باشند.^۵ در تحقیقی در کشور فنلاند که از سال ۱۹۹۰ تا ۱۹۹۹ بر روی ۲۸۸ حامله یک قلو در بیمارستان دانشگاهی Kuopio انجام گرفت نشان داد احتمال بروز گره حقیقی بندناف با عواملی مانند سن، چاقی، آنمی مادر مربوط است. سابقه هیپرتانسیون مزمن و مولتی پاریته مادر نیز از علل قابل ذکر هستند. طول بندناف، ژنتیک، جنسیت پسر جنین با افزایش احتمال بروز گره حقیقی بندناف همراه است.^۶ گره حقیقی در حاملگی یک قلو در نتیجه پیچش لوپ بندناف در جهت مخالف حرکت جنین به‌وجود می‌آید و موجب اختلال جریان خون رحمی جفتی می‌گردد.^۷ فشار ورید نافی ۱۰ میلی‌متر جیوه کم‌تر از فشار شریان نافی است. انسداد ورید نافی موجب افزایش فشار هیدرواستاتیک در قسمت

References

1. Cunningham FG, Leveno KJ, Bloom SL, Hauth JC, Rouse DJ, Spong CY, editors. Abnormalities of the placenta, umbilical cord and membranes. In: Cunningham FG, Leveno KJ, Bloom S, Hauth JC, Rouse DJ, Spong CY, editors. Williams Obstetrics. 23rd ed. New York, NY: McGraw-Hill; 2010. p. 584.
2. Srinivasan A, Graves L. Four true umbilical cord knots. *J Obstet Gynaecol Can* 2006;28(1):32-5.
3. Grzesiak M, Hincz P, Bielak A, Gulczyńska E, Wilczyński J. Umbilical cord entanglement in monoamniotic twin pregnancy: Case presentation and literature review. *Ginekol Pol* 2006;77(9):720-5.

4. MacKenzie IZ. Unstable lie, malpresentations and malpositions. In: James DK, Weiner CP, Steer PJ, Gonik B, Crowther CA, Robson SC, editors. High Risk Pregnancy Management Options. 4th ed. Philadelphia, PA: Saunders Elsevier; 2011. p. 1123-37.
5. Klatt TE, Cruikshank DP. Breech, other malpresentations and umbilical cord complications. In: Gibbs RS, Karlan BY, Haney AF, Nygaard I, editors. Danforth's Obstetrics and Gynecology. 10th ed. Philadelphia, PA: Lippincott Williams and Wilkins; 2008. p. 414.
6. Airas U, Heinonen S. Clinical significance of true umbilical knots: a population-based analysis. *Am J Perinatol* 2002;19(3): 127-32.
7. Collins JH, Collins LC, Collins CC. Umbilical Cord Accidents 2010. [Internet] 2010 [cited 2012 Aug 15]; Available from: <http://www.preginst.com/UmbilicalCordAccidents2.pdf>
8. Halder A. Nonimmunologic hydrops fetalis associated with true knot of umbilical cord: A necropsy study. *J Turkish German Gynecol Assoc* 2007;8(4):420-3.
9. Sherer DM, Dalloul M, Zigalo A, Bitton C, Dabiri L, Abulafia O. Power Doppler and 3-dimensional sonographic diagnosis of multiple separate true knots of the umbilical cord. *J Ultrasound Med* 2005;24(9):1321-3.

The recurrent true umbilical cord knots: a case report

Farideh Keypour M.D.^{1*}
Ilana Naghi M.D.²

1- Department of Gynecology,
Tehran University of Medical
Sciences, Tehran, Iran.

2- General Practitioner, Shahid
Beheshti University of Medical
Sciences, Tehran, Iran.

Abstract

Received: May 02, 2012 Accepted: July 30, 2012

Background: True umbilical cord knot is one of the abnormalities of the umbilical cord. Active fetal movements create cord knotting. True umbilical cord knots are rare but may be associated with fetal distress and stillbirth. True umbilical cord knots are capable of impeding blood flow to the fetus.

Case presentation: A 26-year old primigravid woman was first treated for genital herpes simplex virus (HSV type 2) at 36 weeks of gestational age. She received oral acyclovir (400 mg three times daily for 10 days). At the gestational age of 38 weeks and 5 days, fetal activity decreased and NST was nonreactive. She was delivered by cesarean section and a true umbilical cord knot was found. Four years later, in her second pregnancy, another true knot was seen.

Conclusion: Excessively long umbilical cords are more likely to be associated with true knots. Genetics has an important role in determining cord length and occurrence of true knots.

Keywords: fetal movement, genetics, true knots, umbilical cord.

* Corresponding author: Department of
Obstetrics & Gynecology, Akbarabadi
Teaching Hospital, Moolavi St., Tehran,
Iran.
Tel: +98- 21- 55606034
E-mail: f-keypour@sina.tums.ac.ir