

بررسی نتایج درمانی ۶۸ مورد شکستگی - دررفتگی های ستون فقرات گردنی - پشتی و کمبری بین سالهای ۱۳۷۵-۱۳۷۰

دکتر پرویز حبیب‌الزاده، عضو هیأت علمی، بخش ارتوپدی، بیمارستان سینا، دانشگاه علوم پزشکی تهران

A Post-op Study of 68 Cases of the Spine Fractures and Dislocations 1991-1996, Comparing Various Techniques ABSTRACT

This is a retrospective study of the treatment of 68 cases of spine injuries to make an objective assessment of clinical and radiologic results and to introduce the good results of C.D segmental instrumentation.

68 patients, with an average follow up of 36 months, who suffered from thoracolumbar, lumbar and cervical spine fractures and dislocations, underwent surgical and nonsurgical treatment according to the clinical and radiological datas.

Patients with more than 50 percent of loss of body height, more than 50 percent of canal compromise and neurologic deficits underwent surgery.

With the C.D instrumentation, it was possible to provide solid, short internal fixation with restoration of the sagittal profile without loss of correction. For patients with heavy works, over-weights and especially, shattered vertebral bodies, to prevent loss of correction, combined posterior and anterior interbody fusion is highly recommended.

Key Words: Spine; Fractures; Dislocation; Therapy

چکیده

برای افراد با وزن بالا و کارهای سنگین و در کسانی که دچار شکستگی و خردشدگی شدید جسم مهره می‌باشند، علاوه بر کاربرد وسیله C.D از خلف، تجدید ساختمان توأم قدامی همراه با پیوند استخوانی، خصوصاً در ناحیه اتصال پشتی - کمبری ضروری است. **واژه‌های کلیدی: ستون فقرات؛ شکستگی؛ دررفتگی؛ درمان**

مقدمه

درمان شکستگی‌ها و شکستگی - دررفتگی‌های unstable ستون فقرات پشتی - کمبری همیشه مورد بحث و گفتگوهای متضاد بوده است. بسیاری از مؤلفین، نظیر Gottmann و Bedbrook درمان غیرجراحی را پیشنهاد نموده‌اند، اما گزارشات اخیر توسط Bolhman، Cotrel، Edwards، Holdsworth، Levine Luque، Doubousset، Bradgord، McAgee و Yuan تأکید بر جاناندازی باز و ثابت کردن محکم خلفی دارند و هر

۶۸ مورد شکستگی‌های ناحیه ستون فقرات گردنی، پشتی و کمبری بین سالهای ۱۳۷۰-۱۳۷۵ در بیمارستان‌های سینا، امام خمینی، پارس و خاتم‌الانبیاء با پیگیری متوسط ۳۶ ماه از نظر: (۱) بالینی: درد، توانایی کاری و میزان حرکات (۲) پرتونگاری: مقایسه رادیوگرافی‌های ساده نیمرخ ستون فقرات در حالت ایستاده مورد بررسی و مطالعه قرار گرفتند. بطور کلی بیمارانی که بیش از ۵۰ درصد کاهش ارتفاع جسم مهره، بیش از ۵۰ درصد اشغال فضای داخل کانال نخاعی و علائم عصبی داشتند، مورد جراحی و مابقی بطور غیرجراحی درمان شدند. در مقایسه روش‌های مختلف درمانی با اندازه‌گیری رادیوگرافی‌های بعد از عمل، مشخص شد که با توجه به کاهش منطقه فیوژن، اصلاح ساژیتال، عدم کاهش اصلاح اولیه و کاهش زمان نقاهت، کاربرد وسیله C.D در گروه عمل شده نتایج بهتری داشته است.

ستون قدامی، میانی و خلفی از نظر مکانیسم ضایعه و ارزیابی استحکام (stability) برای انتخاب نحوه عمل جراحی مفید می‌باشد. استرونوم و قفسه صدری ستون چهارم می‌باشد (۱۳).

بنابر گزارش Jacobs، نیروهای فیزیولوژیک وارده به ناحیه ستون فقرات پشتی - کمری حدود ۴۰۰ نیوتون می‌باشد و همین ناحیه حدود ۲۵ نیوتون Bending moment را تحمل می‌کند.

همین ارقام در حالت ۹۰ درجه خم شدن به جلو، در ناحیه مفاصل هیپ به ۴۰۰ نیوتون نیروی لغزشی (shear force) و ۱۲۰ نیوتون متر تغییر می‌یابد. نیروی چرخشی در ناحیه پشتی - کمری در حالت supine حدود ۲۰ نیوتون متر می‌باشد (۸).

در مطالعات بعدی، Haher به نتایج جالب‌تری دست یافت: نیروهای فشاری و چرخشی (Compression-Rotation) را بعد از قطع ستون‌های قدامی، میانی و خلفی ارزیابی کردند:

۱- وقتی ستون قدامی قطع باشد، قابلیت تحمل نیرو Load-carrying capacity ۳۰ درصد کاهش می‌یابد.

۲- وقتی ستون قدامی و میانی قطع باشد، قابلیت تحمل نیرو ۷۰ درصد کاهش می‌یابد.

۳- وقتی ستون خلفی قطع باشد، قابلیت تحمل نیرو ۲۵ درصد کاهش می‌یابد.

۴- وقتی ستون خلفی و ستون میانی قطع باشد، قابلیت تحمل نیرو ۶۵ درصد کاهش می‌یابد.

۵- با قطع annulus fibrosus، مقاومت در مقابل نیروی چرخشی ۸۰ درصد کاهش می‌یابد.

۶- در صورت برداشتن فاست‌ها قابلیت تحمل نیرو حدود ۲۰ درصد کاهش می‌یابد (۱۱-۷).

مشاهدات بالینی و مطالعات بیومکانیک نشان داده است که وقتی کاهش ارتفاع مهره، ۵۰ درصد و زاویه کیفور در ناحیه پشتی کمری بیش از ۲۰ درجه باشد، ستون فقرات تحمل وزن بدن را ندارد (۱۴، ۱۵، ۱۶، ۱۷).

یک شکستگی با کاهش ارتفاع بیش از ۵۰ درصد و یا زاویه بیش از ۲۰ درجه کیفور ممکن است به یک گج‌گیری در حالت Hyper Extension جواب مثبت دهد، اما باید توجه داشت که هرگز نباید از بریس استفاده نمود. شکستگی‌های نوع Burst بدون علائم عصبی و شکستگی‌های نوع chance بخوبی به گج‌گیری جواب می‌دهند (شکل ۱) (۳، ۷، ۱۱، ۱۲، ۱۳، ۱۸).

عوارض درمان غیرجراحی شکستگی‌های ناحیه پشتی کمری در ۱۴۷ مورد بعد از ۸ سال به شکل زیر بوده است:

کدام روش‌های خودشان را به تفصیل شرح داده‌اند.

تقسیم‌بندی ستون فقرات در ۴۰ سال اخیر تغییرات تکاملی یافته است. اولین بار Nicoll شکستگی‌های ستون فقرات پشتی - کمری را به stable و unstable تقسیم نمود. سپس Holdsworth تقسیم‌بندی را کامل‌تر نموده و بر اساس تقسیم‌بندی ستون فقرات به دو ستون قدامی و خلفی، شکستگی‌های ناحیه مذکور را به ۵ گروه تقسیم کرد. Denis با بررسی ۴۰۰ مورد سی‌تی‌اسکن، شکستگی‌های ناحیه ستون فقرات پشتی - کمری را به سه ستون قدامی، خلفی و میانی تقسیم نمود. سپس McAfee با بررسی ۱۰۰ مورد دیگر سی‌تی‌اسکن شکستگی‌ها و شکستگی - دررفتگی‌های ستون فقرات ناحیه مذکور، تقسیم‌بندی کامل‌تری را ارائه نمود، بصورت: (۱ wedge compression Fx (۲ stable burst Fx (۳ unstable burst Fx (۴ chance Fx (۵ flex. distraction (۶ translational

برای ارزیابی صحیح ضایعات، علاوه بر رادیوگرافی ساده و سی‌تی‌اسکن، MRI نیز لازم می‌باشد تا بتوان وضعیت دیسک‌ها و رباطها را بخوبی ارزیابی کرد. باید توجه داشت که بین میزان اشغال فضای کانال و میزان ضایعات عصبی، رابطه مستقیمی وجود ندارد و بستگی به محل ضایعه دارد.

برای stable کردن شکستگی‌ها و شکستگی - دررفتگی و نیز رفع فشار می‌توان از روش‌های قدامی، خلفی و یا توأم بطور مستقیم و یا غیر مستقیم استفاده نمود.

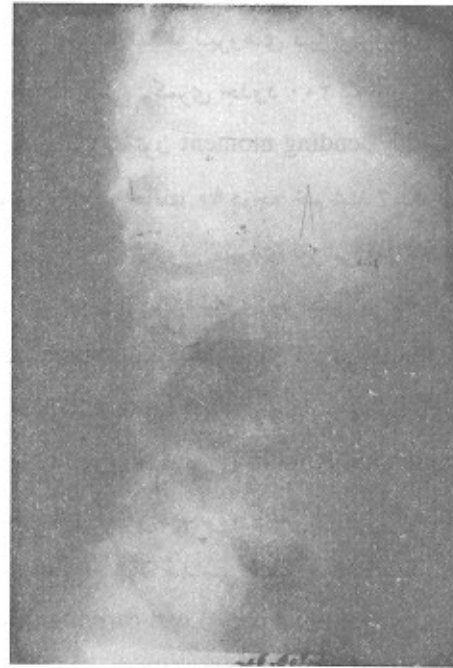
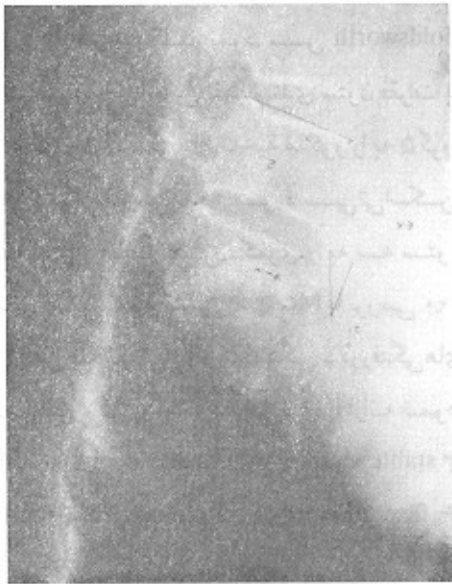
معمولاً روش غیرمستقیم تا ۱۰ روز اول میسر و پس از آن تا ۲ هفته مشکل می‌باشد. بعد از دو هفته باید از روش‌های قدامی جهت رفع فشار استفاده نمود که جهت درمان بیماران مطالعه شده، کلیه پارامترهای فوق در نظر گرفته شده است.

بحث

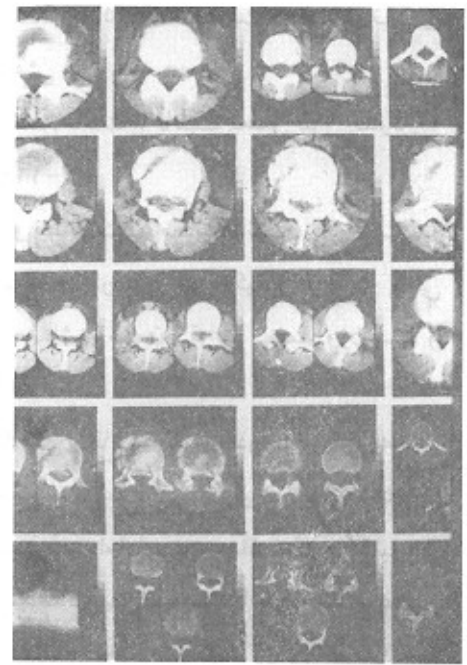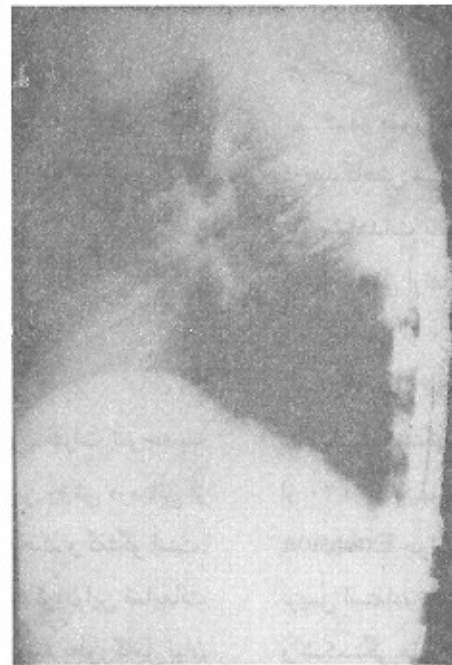
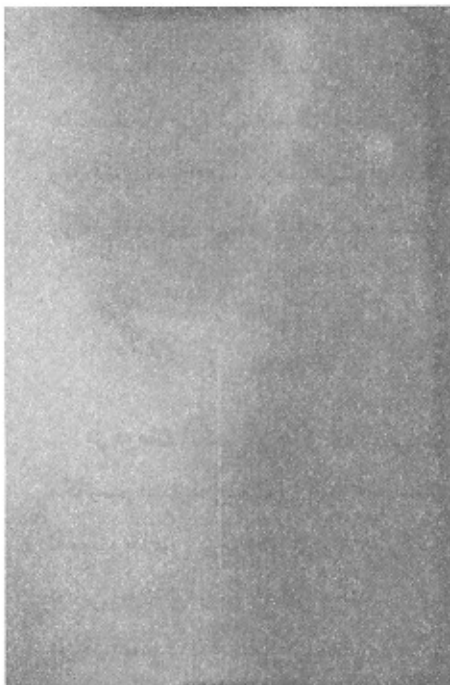
در درمان شکستگی‌ها و دررفتگی‌های ستون فقرات توجه به مکانیسم ضایعه بمنظور انتخاب مناسب‌ترین روش درمانی از اهمیت خاصی برخوردار بوده و همواره مورد بحث و گفتگو است. در این زمینه پیدایش وسائل مختلف جهت ثابت کردن این ضایعات موجب تحولات عمیقی شده است که اگر قرار باشد بطور کامل بیان شود، خود شامل مقالات متعدد می‌باشد. علیهذا به نکاتی چند که راهگشای بررسی مقاله باشد اکتفا می‌شود:

هنوز تقسیم‌بندی ستون فقرات مطابق یافته‌های Denis به سه

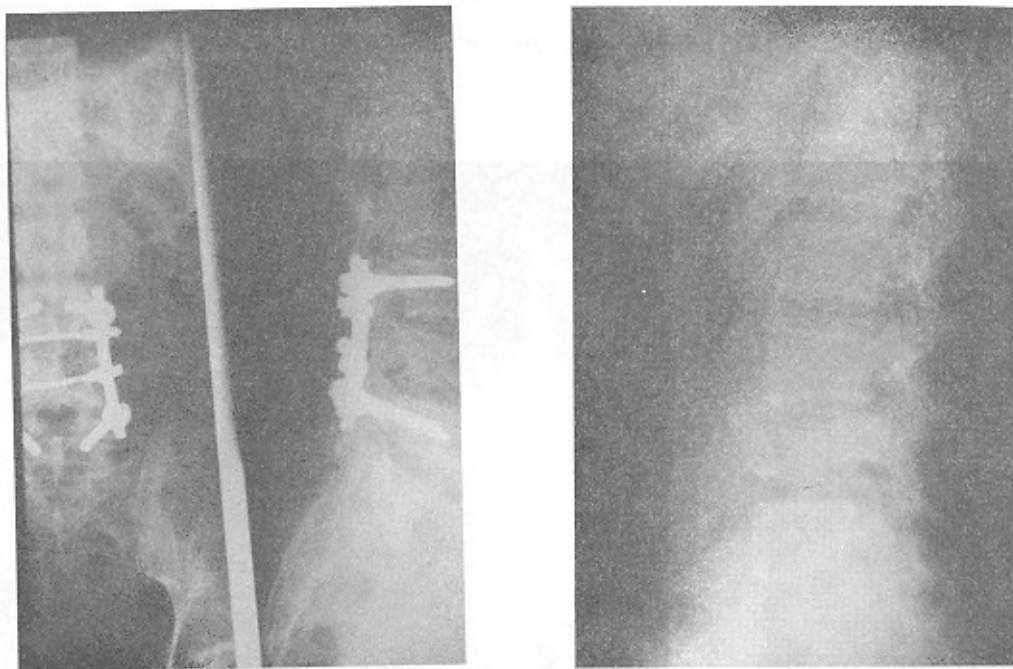
شکل ۱- شکستگی کمپرسن مهره اول کمری که با بریس درمان شده است، میزان کیفوز افزایش یافته است.



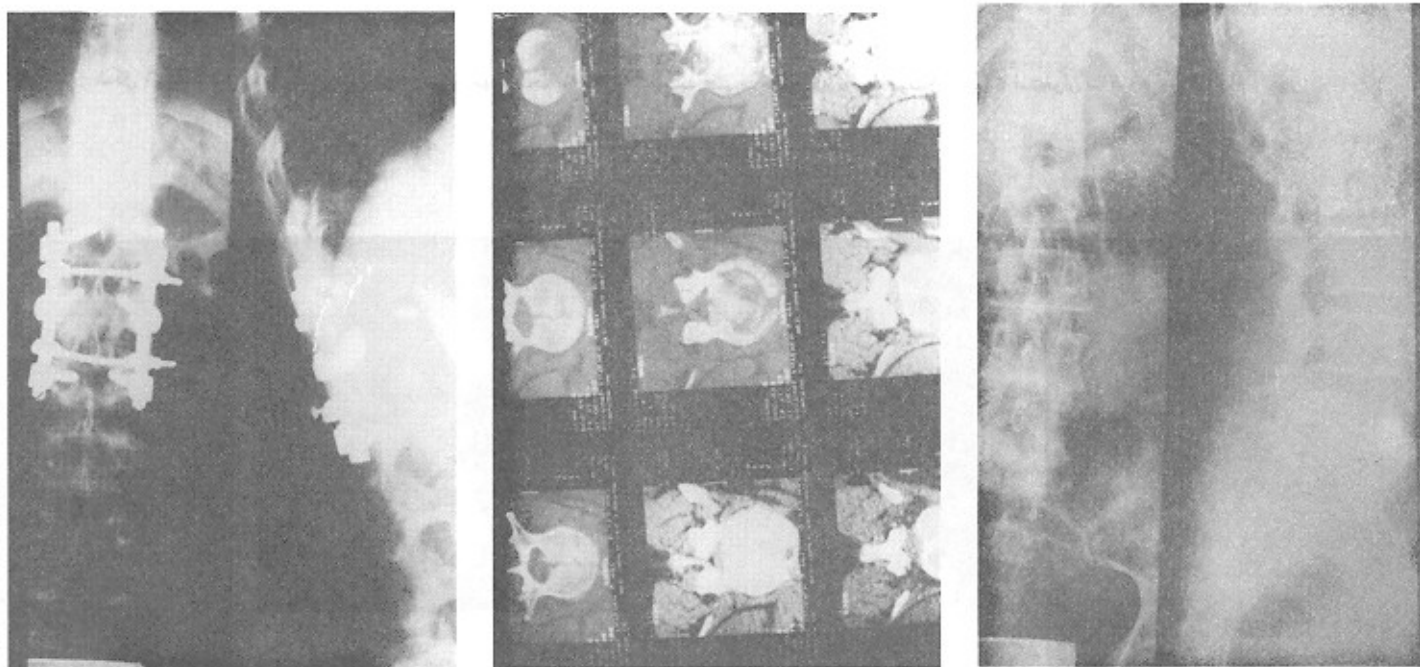
شکل ۲- شکستگی نوع burst با بیش از ۷۵ درصد اشغال کانال که توسط مونتاز بیج و هوک C.D ثابت شده است، در ناحیه توراکولومبار، قیوژن دو مهره بالا و دو مهره پایین ارجح می باشد



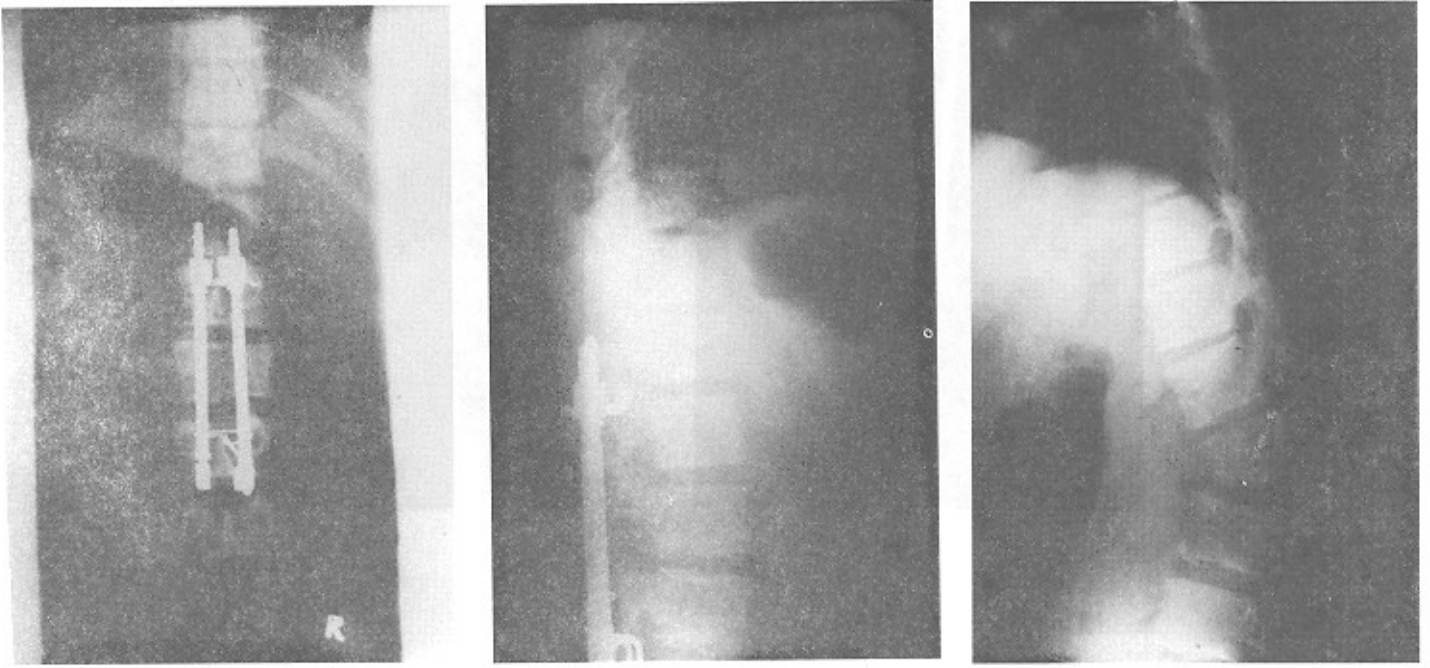
شکل ۳- شکستگی مهره چهارم از نوع burst بسیار شدید که توسط C.D. با فیوژن محدود و حفظ لوردوز کمری ثابت شده است. چنانچه در ناحیه توراکولومبار باشد برای جلوگیری از کیفوز صلاح است فیوژن و بازسازی قدامی صورت گیرد.



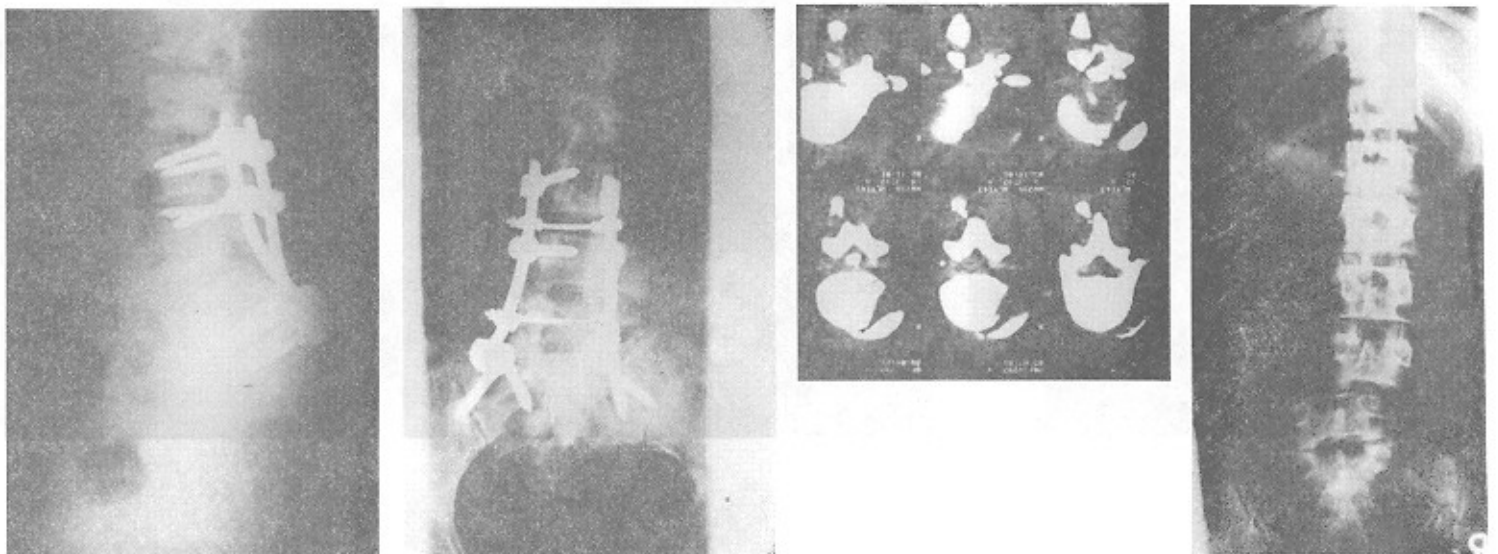
شکل ۴- شکستگی مهره اول کمری از نوع burst یا بیش از ۵۰ درصد اشغال کانال. توسط مونتاژ پیچ C.D. به شکل فیوژن محدود ثابت شده است.



شکل ۵- شکستگی دررفتگی مهره دوم کمری روی مهره سوم کمری، بدون علامت عصبی، که جهت جلوگیری از محدودیت حرکات ناحیه کمری توسط میله هارینگتون کوتاه جااندازی و بعد از عمل گچ‌گیری شده است.



شکل ۶- شکستگی دررفتگی مهره چهارم روی مهره پنجم با اختلالات شدید حسی - حرکتی که توسط مونتاژ C.D تا استخوان ساکروم فیوژن انجام گرفته است.



۳۷ نفر دچار علائم عصبی، ۳۱ نفر فاقد علائم عصبی بوده‌اند،
۳۷ نفر مورد عمل جراحی و ۳۱ نفر بطور غیرجراحی مورد درمان
قرار گرفته‌اند.

اقدامات قبل از عمل جراحی عبارت بوده است از استفاده از:
۱- رادیوگرافی ساده ۲- میلوگرافی ۳- سی‌تی‌اسکن ۴- MRI

روش‌های جراحی عبارت بوده است از:

- ۱- جاناندازی باز و ثابت کردن توسط وسیله C.D در ۶ مورد
(شکل ۴).
- ۲- جاناندازی باز و ثابت کردن توسط پلیت A.O از خلف در ۶
مورد.
- ۳- جاناندازی باز و ثابت کردن توسط میل هارنیگتون در ۱۶
مورد (شکل ۵).
- ۴- دکمپشن قدامی و ثابت کردن توسط پلیت A.O از جلد در ۲
مورد.
- ۵- دکمپشن قدامی و ثابت کردن توسط پیوند استخوانی با سه
کورتکس در ۲ مورد.
- ۶- جاناندازی از خلف در ناحیه گردنی و استفاده از پلیت A.O در
۲ مورد.
- ۷- جاناندازی از خلف در ناحیه گردنی و استفاده از wiring در ۲
مورد.

مراقبتهای بعد از عمل عبارت بوده است از:

- ۱- گچ‌گیری تنه همراه و یا بدون Halo
- ۲- استفاده از T.L.S.O
- مدت استفاده از گچ و یا اورتوز از ۳ ماه تا یکسال بوده است.
- در پیگیری درمانگاهی بخش دولتی و خصوصی پارامترهای زیر
مورد توجه قرار گرفته است.
- از نظر بالینی: ۱- درد بیمار ۲- توانایی کاری ۳- میزان حرکات.
از نظر پرتونگاری: میزان از دست دادن اصلاح اولیه: با
اندازه‌گیری ۱- کیفوز ناحیه‌ای Local kyphosis و ۲- میزان افزایش
کلاپس مهره شکسته شده، در رادیوگرافی نیمرخ ستون فقرات در
حالت ایستاده و مقایسه آنها با رادیوگرافی‌های بعد از عمل جراحی.
پروتکل روشهای درمانی عبارت بوده است از:

الف)

Ant. wedging صفر تا ۲۰ درجه: استراحت، گچ‌گیری، ارتوز
Ant. wedging ۲۰-۵۰ درجه: در صورت افزایش درد و یا

در ۴۰ درصد موارد افزایش Compression، در ۲۳ درصد موارد
افزایش Gibbus، در ۲۳ درصد موارد کلاپس دیسک بین مهره‌ای، در
۲۳ درصد موارد اسکولیوز، در ۴۶ درصد موارد اسپوندیلوز. با
درمان جراحی، در بهبودی علائم عصبی در مقایسه با غیرجراحی
۵۳ درصد در مقابل ۴۴ درصد بوده است (۱۷).

شکستگی نوع compression با کاهش ارتفاع جسم مهره بیش
از ۵۰ درصد یا زاویه کیفوز بیش از ۲۰ درجه، یک شکستگی
unstable می‌باشد (۱۷).

شکستگی نوع burst با علام عصبی یا کاهش ارتفاع مهره بیش
از ۵۰ درصد و یا اشغال فضای کانال بیش از ۵۰ درصد و یا
اسکولیوز بیش از ۱۰ درجه، unstable می‌باشد و باید با عمل
جراحی درمان شود (۱۷) (شکل ۲).

دکمپشن غیرمستقیم از طریق خلفی با وسیله‌گذاری در ۷۵
درصد موارد موفقیت‌آمیز است (۱۷).

اگر بعد از دکمپشن غیرمستقیم، اشغال فضای داخل کانال بیش
از ۳۰-۲۵ درصد و بیمار علائم عصبی داشته باشد، دکمپشن
قدامی مورد نیاز می‌باشد (۱۷).

نوع A شکستگی Burst را با جاناندازی غیرمستقیم خلفی به
میزان ۸۰ درصد و نوع B را به میزان ۵۰ درصد می‌توان
جانداخت (۱۷).

از تکنیک میله بلند اما فیوژن کوتاه در فاست‌هایی که در منطقه
پیوند قرار نگرفته‌اند، خرابی مشاهده نشده است (۱۷).

گزارشاتی در مورد فیوژن کوتاه با پیچ‌های پدیکولر با میزانی از
عدم موفقیت گزارش شده است (۱۳).

وقتی که مهره در جلو خیلی خورده شده باشد به تنهایی اقدام
عمل جراحی از خلف در ۵۰ درصد موارد با عدم موفقیت همراه
است (۵) (شکل ۳).

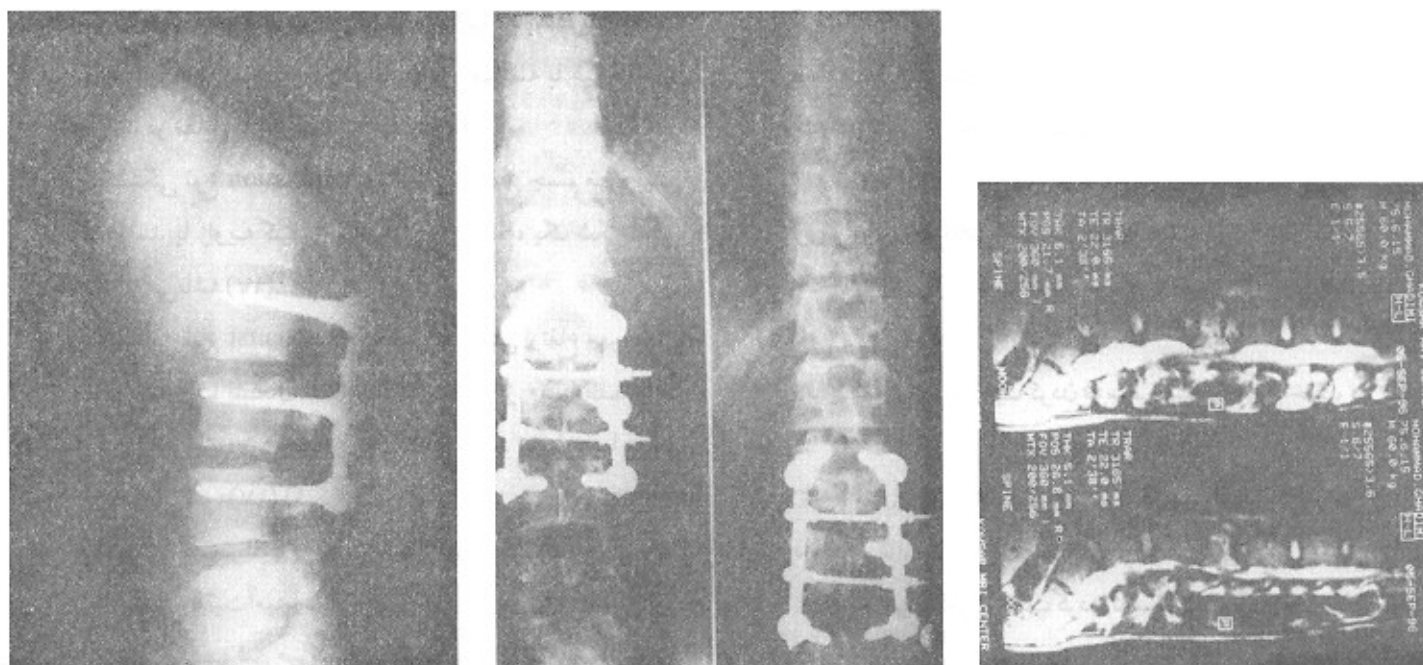
با توجه به مطالب مختصر مذکور اهمیت انتخاب روش و
وسیله جراحی و نیز نوع وسیله خارجی بعد از عمل روشن می‌شود.

روش‌های درمانی

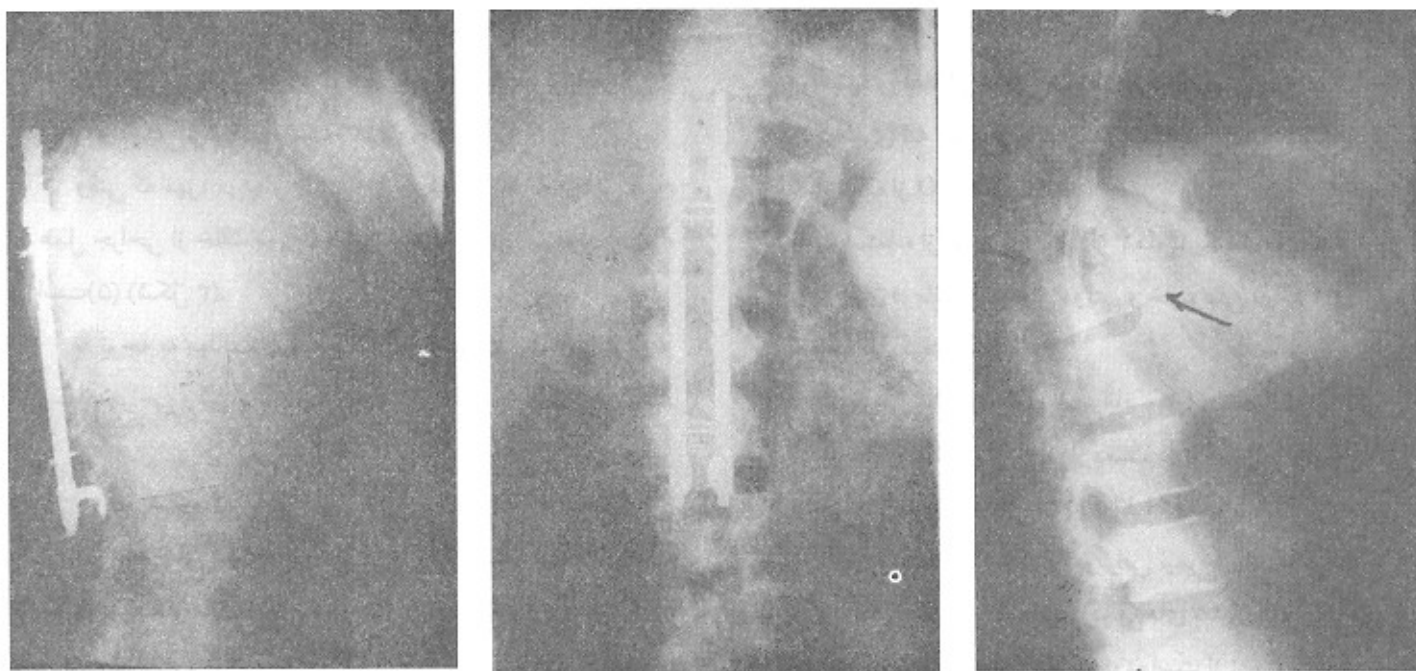
تعداد ۶۸ مورد (۴۵ نفر مذکر - ۲۳ نفر مؤنث) شکستگی‌های
ستون فقرات از سال ۱۳۵۸ تا ۱۳۷۰ از نظر بالینی و پرتونگاری
مورد مطالعه قرار گرفتند.

۱۳ مورد از شکستگی‌ها در ناحیه گردنی، ۱۷ مورد در ناحیه
پشتی، ۳۷ مورد در ناحیه کمری، یک مورد در ناحیه دنبالچه و در ۷
مورد شکستگی‌های توأم بوده است.

شکل ۷- شکستگی نوع burst با علائم واضح فشاری روی عناصر عصبی در سطح مهره سوم کمری در MRI که توسط مونتاژ پیچ C.D جاناندازی شده است.



شکل ۸- شکستگی در وقتگی ناحیه توراکو لومبار - پاراپلاژی - با میله هاینگتون با منطقه فیوژن بلند ثابت گردیده است.



اسفنجگری بیش از بقیه نقص‌های عصبی مقاوم به درمان بوده‌اند.

از نظر پرتونگاری

از دست دادن ارتفاع مهره و کیفوز موضعی در موارد زیر از شیوع بیشتری برخوردار بوده است (به میزان ۱۰-۵ درجه):
استفاده از فیوژن قدامی به تنهایی در شکستگی نوع Burst و شکستگی نوع wedge با بیش از ۵۰ درصد کلاپس در ناحیه پستی - کمری، خصوصاً در افراد سنگین وزن، بیماران با کارهای سنگین و یا وقتی که خردشدگی شدید مهره وجود داشته است.

نتیجه‌گیری

۱- از نظر کوتاهی ناحیه فیوژن، از نظر کوتاهی زمان عمل، از نظر جلوگیری از دست دادن میزان اصلاح، از نظر سرعت برگشت فیزیولوژیک عضلات ناحیه، از نظر برگشت سریعتر بکار و از نظر کوتاهی استفاده از ارتوز در گروه عمل شده بهترین وسیله جهت فیکساسیون C.D بوده است (شکل ۶ و ۷).

۲- استفاده از میله هارینگتون، در درمان شکستگی‌ها خصوصاً در ناحیه پستی - کمری و با توجه به از دست دادن بالانس سازه‌ای و دررفتگی فیکساسیون و طولانی بودن منطقه فیوژن توصیه نمی‌گردد.

۳- در موارد پاراپلژی: استفاده از هارینگتون وسیله مناسبی است و با ادغام کردن آن با روش Interspinous wiring می‌توان بعد از عمل به جای گچ‌گیری، اکتفا به استفاده از ارتوز نمود تا از مشکلات پوستی جلوگیری کرد (شکل ۸).

۴- در موارد شکستگی‌های شدید انفجاری (Burst) در ناحیه پستی - کمری (T12-L1) در افراد سنگین وزن برای کوتاه کردن زمان استفاده از ارتوز و جلوگیری از دست دادن اصلاح، فیوژن توأم قدامی - خلفی پیشنهاد می‌گردد.

منابع

- 1- Berg, E.E.: The sternal rib complex: A possible fourth column in thoracic spine fractures, Spine, 18: 1916-1919, 1993.
- 2- Dekutoski, M.B., Conlan, E.S.: Spinal mobility and deformity after Harrington Rod stabilization and limited arthrodesis of thoracolumbar fractures. J.B.J.S. 75A: 168-176, 1993.
- 3- Finn, C.A. Stauffer: Burst Fracture of fifth lumbar vertebra, J.B.J.S. 74A: 398-403 1992.
- 4- Gert 2 Bein, S.D., Jacobs, R.R: Results of a locking hook spinal rod for fractures of the thoracic and lumbar spine. Spine, 15:

افزایش کلاپس مورد عمل جراحی قرار گرفته‌اند که غالباً بین ۶ ماه تا یکسال بوده است.

همگی قبل از عمل، گچ‌گیری و ارتوز مصرف می‌کرده‌اند.
Ant. wedging ۵۰ تا بیش از ۵۰ درصد: مورد عمل جراحی قرار گرفته‌اند.

ب) شکستگی Burst

کمتر از ۵۰ درصد کلاپس و کمتر از ۵۰ درصد canal compromise بدون علائم عصبی: درمان غیرجراحی، گچ‌گیری و بعد ارتوز.

۵۰ درصد و یا بیشتر از آن کلاپس یا canal compromise: درمان جراحی، در صورت وجود علائم عصبی: با عمل جراحی و دکمپرسن قدامی یا از طریق خلفی همراه با فیوژن و وسیله‌گذاری درمان شده‌اند.

نتایج بدست آمده

زمان درد بطور متوسط ۲ ماه بوده که با افزایش میزان جوش خوردگی درد بیماران ناپدید شده است.

از نظر توانایی کاری: در مواردی که کارها سبک بوده است، از قبیل، دبیری، خانه‌داری، مهندسی، مدیریت تأسیساتی و یا دانشجویی، همگی به کارهای اولیه خود بازگشته‌اند.
در مواردی از قبیل بنایی و یا کارگر ساختمانی، تماماً مجبور به تغییر شغل شده‌اند.

در مواردی که ضایعه عصبی ناکامل بوده است، در حدود $\frac{2}{3}$ بیماران بعد از اقدامات درمانی از بهبودی کامل تا باقی ماندن قسمتی از نقص‌های عصبی به درمان جواب داده‌اند.

در مواردی که فلج کامل وجود داشته است، همگی با stabilization به سرکار مناسب برگشته‌اند. در این میان اختلالات

275-280, 1990.

5- Gert 2 Bein, S.D: Scoliosis Research Society: Multicenter Spine Fracture Study, Spine, 17: 528-540, 1992.

6- Haner, T.R., O'Brien: The Role of the lumbar facet joints in spinal stability. Spine, 19: 2667-2670, 1994.

7- Haer, T.R.M., O'Brien: The Effect of the three columns of the spine on the spine on the Instantaneous Axis of Rotations.

8- Jacob, R.R.: A locking hook spinal rod system for stabilization of fracture - dislocations. Dislocations: Clin Orthop. 189: 168-177

- 1984.
- 9- Jacobs, R.R., Asher, A. Thoracolumbar spinal injuries: Spine, 5: 463-477, 1980.
- 10- J. Kostoik, Adultspine, 1992.
- 11- Knight, R.O: Comprarison of operative versus non operative treatment of lumbar Burst fractures. Clin. Orthop. 1993.
- 12- Kinoshita : Conservative Treatment of Burst Fracture: 31: 58-64, 1993
- 13- Mick, C.A.: Burst Fracture of the fifth lumbar vertebra, Spine. 1878-1184, 955-970: 1990.
- 14- Nash, L.H., : The unstable, stable thoracic compression fracture. Spine, 2: 201, 1997.
- 15- Nagel, D.A., Koogle: stability of the upper lumbar spine, J, B.J.S. 63A: 62-70, 1981.
- 16- Operative orthopedics, PP. 1905-1916. Philadelphia, J.B. Lippincott, 1988.
- 17- Rockwood and Green's Fractures in Adult, volume 2 Forth Edition 1996.
- 18- Simpson, An, H.S.: Low lumbar Burst fractures: Clin. Orthop. 15: 367-73, 1992.