

# مقایسه اثرات درمانی گریزئوفولوین موضعی با کلوتریمازول موضعی در درمان تینه آ ورسیکالر

دکتر پروین منصوری - عضو هیأت علمی - بیمارستان رازی - دانشگاه علوم پزشکی تهران  
دکتر محمدرضا مرتضوی - عضو هیأت علمی - بیمارستان رازی - دانشگاه علوم پزشکی تهران

## A Comparison Between Topical Griseofulvin and Topical Clotrimazole in Tinea Versicolor

### ABSTRACT

Griseofulvin is a well-known, effective, systemic antifungal agent which has not been used topically in the current clinical practice. In order to treat the common superficial fungal infection of tinea versicolor, a new topical formulation of griseofulvin (1%) was tried in 105 patients during a double blind study and its efficacy compared with placebo (its vehicle) and clotrimazol (1%) solutions. As a result, 17.9% of patients treated by griseofulvin, 38.9% of patients on clotrimazole and 3.3% of patients receiving placebo were completely cured. This study suggests that in a proper solvent, topical griseofulvin might show its antifungal action.

### چکیده

گریزئوفولوین خوراکی، سالهاست که بعنوان یک داروی ضدقارچ مؤثر در بسیاری از بیماریهای قارچی به کار می‌رود. در این مطالعه، برای نخستین بار در ایران، اثرات درمانی گریزئوفولوین موضعی در تینه آ ورسیکالر بررسی و با کلوتریمازول موضعی و دارونما مقایسه گردید. از مجموع ۱۰۵ بیمار، ۳۹ نفر محلول گریزئوفولوین یک درصد، ۳۶ بیمار محلول کلوتریمازول یک درصد و ۳۰ بیمار محلول دارونما (ماده حامل در محلول گریزئوفولوین) را دریافت نمودند. نتایج درمانی پس از ۲ هفته استعمال موضعی بدین ترتیب جمع‌بندی شد:

۱۷/۹ درصد بیماران دریافت‌کننده گریزئوفولوین، ۳۸/۹ درصد بیماران مصرف‌کننده کلوتریمازول و ۱۳/۳ درصد بیماران دریافت‌کننده دارونما، کاملاً درمان شدند. این تحقیق نشان می‌دهد که گریزئوفولوین موضعی، در یک حلال مناسب، می‌تواند اثرات ضدقارچ خود را اعمال نماید.

### مقدمه

تینه آ ورسیکالر یک عفونت شایع قارچی پوست است که توسط ارگانیسم مخمر، مانند پیتیروسیپوروم اوربیکولار (یا مالاتزیافورفور) ایجاد می‌شود. این ارگانیسم به تعداد کم بر پوست

سالم وجود دارد و در برخی افراد بیماری‌زا می‌گردد (۱). روشهای متعددی برای درمان موضعی و اخیراً سیستمیک تینه آ ورسیکالر وجود دارد (۲)، اما در همه این روشها امکان عود بیماری زیاد است (۱). اخیراً یک فرمولاسیون موضعی جدید گریزئوفولوین (۳) تهیه و در بیماران تینه آ ورسیکالر بکار برده شد و نتایج چشمگیری بدست آمد (۴). هدف مطالعه دوسوکور (Double blind) حاضر، ارزیابی اثر درمانی این ترکیب جدید گریزئوفولوین و مقایسه آن با کلوتریمازول و دارونما می‌باشد.

### روش و مواد

**بیماران:** ۱۰۵ بیمار، ۵۳ مرد و ۵۳ زن، با دامنه سنی ۱۰ تا ۶۵ سال که با ضایعات قارچی تینه آ ورسیکالر به درمانگاه‌های پوست بیمارستان رازی مراجعه کرده بودند، بصورت تصادفی (random)، محلولهای گریزئوفولوین یا کلوتریمازول یا دارونما را در شیشه‌های کاملاً یکسان و با برجسبهای A، B و C دریافت و روزی ۲ بار به مدت ۲ هفته بر تمامی ضایعات پوستی مذکور، استعمال نمودند. تشخیص قطعی تینه آ ورسیکالر پس از مشاهده بالینی با لامپ وود و آزمایش میکروسکوپی KOH داده می‌شد. بیماران در ابتدا و

۲) دارونما: از حامل دارویی محلول گریزوفولوین یعنی سیستم حلال فوق‌الذکر استفاده شد.  
 ۳) کلوتریمازول: محلول تجارتي کلوتریمازول یک درصد موجود در بازار دارویی بکار برده شد.

### درمان

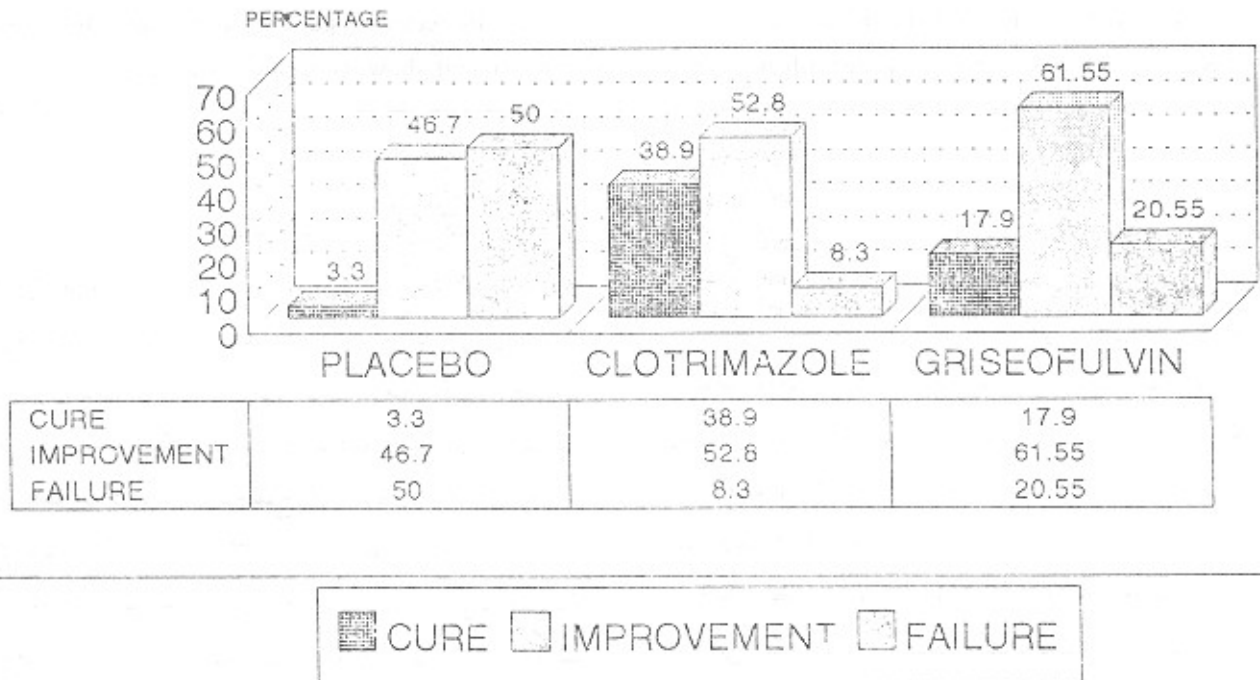
محلولهای گریزوفولوین، کلوتریمازول و دارونما به ترتیب توسط ۳۶،۳۹ و ۳۰ نفر از بیماران تینه‌آ ورسیکالر، روزی ۲ بار، به مدت ۲ هفته بر تمامی ضایعات استعمال شد و در پایان، بیماران مجدداً مورد ارزیابی بالینی و آزمایشگاهی قرار گرفتند.

پس از پایان دوره درمانی مورد بررسی قرار می‌گرفتند و شکایات و علائم بالینی آنان، به دقت درجه‌بندی و ثبت می‌شد.  
 طول مدت عفونت تینه‌آ ورسیکالر در بیماران مختلف، از ۲ هفته تا ۱۰ سال یا بیشتر (بطور متوسط ۳۳/۸ ماه) بود. برخی از بیماران قبلاً یک یا چند بار درمان شده بودند ولی هیچکدام از آنها در فاصله ۴ هفته قبل از شروع این مطالعه داروهای ضدقارچ یا کورتیکواستروئیدی سیستمیک یا موضعی دریافت نکرده بود.

### داروها:

۱) گریزوفولوین: محلول یک درصد گریزوفولوین که با حل نمودن شکل میکروکریستالین دارو، در یک سیستم حلال متشکل از بنزبل الکل (۱۰٪)، استون (۴۰٪) و ایزوپروپانول (۵۰٪) بدست آمد.

نمودار ۱- نتایج نهایی درمان در گروه مورد مطالعه



KOH در آنها منفی بود. فراوانی بهبودی نسبی بالینی (Improvement) یعنی تخفیف علائم بالینی با (با بدون) آزمایش لامپ وود و KOH در کسانی که از گریزوفولوین استفاده کردند (۶۱/۵ درصد) بیشتر از بیمارانی بود که کلوتریمازول (۵۲/۸ درصد) یا دارونما (۴۶/۷۱ درصد) مصرف نمودند.

### نتایج

پس از پایان دوره درمانی، ۷ بیمار درمان شده با گریزوفولوین (۱۷/۹ درصد)، ۱ بیمار درمان شده با دارونما (۳/۳ درصد) و ۱۴ بیمار درمان شده با کلوتریمازول (۳۸/۹ درصد) بهبودی کامل (Cure) داشتند، یعنی علائم بالینی، مشاهده با لام وود و آزمایش

از مصر، نتایج موفقیت‌آمیز درمان بیماریهای قارچی تینه‌آ ورسیکالر، تینه‌آ کورپوریس و تینه‌آ کورپوریس را با پماد گریزوفولوین (که در مطالعه حاضر نیز بکار رفته) در موشهای صحرایی مقایسه نمودند و نشان دادند که سطح پوستی دارو در هر دو طریقه مصرف آن یکسان است. پس از آن Pert.P.M aca Saet E.N. (۸) این فرمولاسیون جدید گریزوفولوین را در درمان تینه‌آ کورپوریس به نحو موفقیت‌آمیزی بکار بردند. از طرف دیگر Montes و همکارانش (۴) تأثیر همین ترکیب را در تینه‌آ ورسیکالر ارزیابی کرده و مدعی کسب نتایج چشمگیر درمانی شدند.

اگرچه نتایج مطالعه ما در درمان تینه‌آ ورسیکالر با گریزوفولوین موضعی یک درصد، در حد مطالعات فوق‌الذکر برجسته و قابل ملاحظه نیست، اما نشان می‌دهد که گریزوفولوین، در یک سیستم حلال مناسب، می‌تواند خواص ضدقارچ خود را بخوبی بروز دهد. انجام تحقیقات بیشتر برای یافتن اشکال و فرمولاسیونهای جدیدتر گریزوفولوین موضعی ضرورت دارد.

### تشکر و قدردانی

بدینوسیله از همکاری و زحمات آقای دکتر کوروش هلاکوبی نجفی، مدیر محترم گروه پزشکی اجتماعی دانشگاه علوم پزشکی تهران، در بررسی آماری این تحقیق، آقای دکتر محمد فریور صدری مسؤول محترم آزمایشگاههای بیمارستان رازی بخاطر همکاری بی‌دریغ در انجام آزمایشات قارچ‌شناسی بیماران و خانم فریده مرتضوی از دانشکده داروسازی دانشگاه علوم پزشکی تهران برای تهیه و کنترل فرمولاسیون داروهای بکار رفته صمیمانه قدردانی می‌شود.

شکست درمانی (Failure)، یعنی فقدان تغییر در علائم بالینی و نتایج آزمایش KOH و لامپ وود، در گروه گریزوفولوین ۲۰/۵ درصد، در گروه کلوتریمازول ۸/۳ درصد و در گروه دارونما ۵۰ درصد بود.

بطور کلی از نظر پاسخ درمانی، بین این سه گروه مطالعاتی، تفاوت آماری معنی‌دار وجود داشت.

### بحث

در این مطالعه، محلول موضعی جدید گریزوفولوین توانست به نحو معنی‌داری از نظر آماری، عفونت قارچی تینه‌آ ورسیکالر را در مقایسه با دارونما بهبود بخشد اما تأثیر آن از کلوتریمازول موضعی کمتر بود.

اطلاعات اندکی که درباره کاربرد گریزوفولوین موضعی در درمان عفونتهای قارچی پوست وجود دارد، مؤید این است که شکل دارویی مذکور می‌تواند در درمان، نقش ارزشمندی ایفا کند. Epstein و همکارانش (۵) نشان دادند که محلول موضعی گریزوفولوین در حلالهای آلی، می‌تواند غلظتهای بسیار بالایی در تمامی قشرهای لایه شاخی ایجاد کند و تا ۴ روز یا بیشتر پس از یکبار استعمال آن، این سطح دارویی باقی بماند.

Wallace و همکارانش (۶) از تحقیق خود نتیجه گرفتند که در پیشگیری از عفونت قارچی تریکوفیتون فتاگروفیت، گریزوفولوین موضعی، بهتر از کلوتریمازول یا میکونازول عمل می‌کند، در حالیکه سطح بالایی از هر سه دارو تا ۴ روز پس از قطع مصرف آنها، در لایه شاخی پوست باقی می‌ماند. Abdel-Aal (۷) و همکارانش

### منابع

- 1- Praiser D.M. Tinea versicolor; a practical guide for primary care physicians; postgraduate Med 1990; 87(7): 61-2.
- 2- Faergemann J, Fredriksson T: Tinea versicolor; some new aspects on etiology, pathogenesis and treatment . Int J Dermatol 1982 (Jan / Feb) : 8-10.
- 3- Nimni M.E., Ertl D., Oakes RA: Distribution of griseofulvin in the rat; comparison of the oral and topical routes. J Pharm Pharmacol. 1990; 42: 72.
- 4- Montes L.F., Oakes RA. et al: Topical griseofulvin in tinea versicolor; a double blind study. J Am. Acad. Dermatol. 1991; 25(4): 726-8.
- 5- Epstein W.L., Shah VP, Jones HE et al: Topically applied griseofulvin in the prevention and treatment of T. mentagrophytes. Arch Dermatol 1975; 111:12.
- 6- Wallace S.M., Shah V.P., Epstein WL et al: Topically applied antifungal agent Arch Dermatol 1977; 113:1539-42.
- 7- Abdel - Aal H, EL - Shazli M, Saleh AM. Topically applied grisesfulvin in the treatment of Juperficial dermatomycoses in Egypt. J Int Med Res 1977; 5: 382-6.
- 8- Macasaet E.M, Pert P: Topical Solution of griseofulvin in the treatment of tinea corporis. Br J Dermatol 1991; 124: 110-11.