

مطالعه تغییرات اسید هیالورونیک ماتریکس خارج سلولی در کارسینومای کولون

چکیده

زمینه و هدف: ماتریکس خارج سلولی شبکه پیچیده‌ای از پروتئین‌ها و گلیکوزآمینوگلیکانها است که نقش با اهمیتی در فیزیولوژی طبیعی سلولها و تنظیم میان‌کنش‌های سلول-سلول و سلول-ماتریکس خارج سلولی ایفا می‌کند. تغییر اجزای این بخش بافتی زمینه‌ساز ترانسفورماسیون‌های سلولی و متاستاز می‌باشد. هدف این مطالعه ردیابی تغییرات اسید هیالورونیک ماتریکس خارج سلولی در استرومای کارسینومای کولون در پاسخ به رنگ‌آمیزی آلسین بلو به روش تغییر بحرانی غلظت یون منیزیم بود. **روش بررسی:** بلوکهای پارافینی ۳۰ بیمار با تشخیص کارسینومای کولون (از هر گرید ۱۰ بیمار) از فایل آسیب‌شناسی انتخاب گردید. پس از بریدن مقاطعی با ضخامت ۵-۶ میکرومتر برشها با روش هماتوکسیلین-ائوزین رنگ‌آمیزی شدند. پس از تایید تشخیص قبلی سایر برشها به روش آلسین بلو با $pH=5/8$ به طریقه تغییر غلظت بحرانی یون منیزیم رنگ‌آمیزی شدند و آنگاه بر اساس شدت رنگ‌آمیزی به گریدهای سه‌گانه (۱) و (۲) و (۳) به ترتیب از کم به متوسط به زیاد درجه‌بندی شدند. اطلاعات حاصله به کمک نرم‌افزار آماري SPSS با تست‌های غیر پارامتری تجزیه و تحلیل شدند. **یافته‌ها:** نتایج نشان داد که بین گریدینگ هیستوپاتولوژیک و شدت واکنش استرومای تومور به آلسین بلو ارتباط معنی‌داری وجود دارد ($p<0/005$). با تست *Man Whitney* میان گرید I هیستوپاتولوژی با گرید II آن از نظر شدت پاسخ استروما به آلسین بلو اختلاف معنی‌داری وجود نداشت در حالی که این اختلاف برای گرید I با III و گرید II با III به ترتیب با ($p<0/002$) و ($p<0/005$) معنی‌دار است. **نتیجه‌گیری:** اختلاف واکنش استرومای تومور به آلسین بلو در گریدهای مختلف سرطان کولون انعکاسی از میزان متفاوت اسید هیالورونیک استروما بوده و می‌تواند در توجیه پتانسیل متفاوت سلولهای سرطانی با گریدهای مختلف در ایجاد متاستاز کمک‌کننده باشد.

کلمات کلیدی: سرطان کولون، گریدینگ آلسین بلو اسید هیالورونیک

محمد رضا عرب^{۱*}

احمداله یاری^۲

فریدون سرگلزایی اول^۱

هوشنگ رفیق دوست^۱

مهربد کریمی^۳

۱- گروه آناتومی

۲- پزشک عمومی

۳- گروه آسیب‌شناسی

دانشگاه علوم پزشکی زاهدان

* نویسنده مسئول: زاهدان، گروه آناتومی، دانشکده

پزشکی، تلفن: ۰۵۴۱-۲۴۱۵۰۸۲

email: mr_arabz@yahoo.com

مقدمه

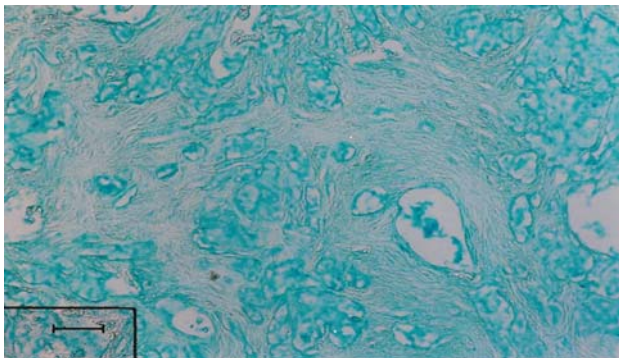
پروتئینی به صورت کووالانس اتصال نمی‌یابد.^۲ اسید هیالورونیک در ماتریکس خارج سلولی نقش سمان را ایفا می‌کند و مسئول حفظ ساختمان سه بعدی، دیگر اجزای ماتریکس خارج سلولی است. متاستاز به عنوان یکی از قابلیت‌های ویژه سلولهای نئوپلاستیک انعکاسی از قابلیت‌های متعدد این سلولها می‌باشد که توانایی از بین بردن این شبکه سه بعدی یکی از این قابلیت‌ها است. از آنجا که ماهیت ماتریکس خارج سلولی در بافت‌ها متفاوت است، سلولهای تومورالی که از بافت‌های مختلف منشا می‌گیرند مکانیسم‌های متفاوتی برای از بین بردن اجزای این شبکه دارند.^۲ با آن که مکانیسم‌هایی که اسید هیالورونیک از آن طریق قابلیت متاستاز سلولهای سرطانی را افزایش می‌دهد هنوز مشخص نیست به نظر می‌رسد سلولهای

ماتریکس خارج سلولی به عنوان شبکه‌ای از عناصر رشته‌ای، گلیکوپروتئین‌ها و پروتئوگلیکان‌ها است که مسئول چسبندگی‌های سلولی به هم و انتقال سیگنالهای اطلاعاتی به کمک گیرنده‌های مولکولی موجود در غشای سلولها می‌باشند. مطالعات نشان داده‌اند که ماتریکس خارج سلولی در استرومای تومورها می‌تواند نقش مهمی در فرآیندهایی همچون تهاجم سلولها به لایه‌های زیرین و متاستاز به نقاط دور دست داشته باشد.^۱ پروتئوگلیکانهای شبکه ماتریکس خارج سلولی طیف وسیعی از ترکیباتی مثل *aggrecan*، *decorin* و *versican* را در بر می‌گیرند. اسید هیالورونیک یا هیالورونان یکی از گلیکوزآمینوگلیکانهای شبکه ماتریکس خارج سلولی است که به هیچ

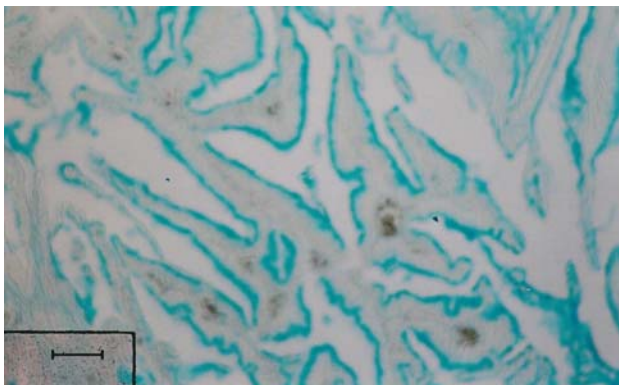
به روش هیستوشیمی آلسین بلو (pH=5/8) با تغییر بحرانی غلظت یون منیزیم رنگ‌آمیزی شدند. برای تهیه محلول رنگ‌آمیزی فوق از بافر 0/2 مولار استات که محتوی 0/8 گرم کلرور منیزیم و 0/2 گرم آلسین بلو به ازای هر 100 میلی‌لیتر محلول بود استفاده شد.^۷ مواد از شرکت مرک آلمان تهیه و مقاطع پس از آبیگری با روش معمول در آسیب‌شناسی شفاف و مخته و بر اساس شدت رنگ‌آمیزی گریدینگ شدند ۱ (کم) - ۲ (متوسط) - ۳ (شدید). اطلاعات با نرم‌افزار SPSS ویراست ۱۰ با تست‌های χ^2 و Man Whitney تحلیل شدند.

یافته‌ها

این مطالعه مقادیر متفاوتی از اسید هیالورونیک را در اطراف سلولهای سرطانی و استرومای تومور در گریدهای مختلف سرطان کولون نشان داد. تست χ^2 ارتباط میان گریدینگ هیستوپاتولوژیک و شدت رنگ‌آمیزی برای اسید هیالورونیک را در استرومای تومور نشان داد (جدول ۱). اختلاف شدت رنگ‌آمیزی میان گرید I با II معنی‌دار نبود و این اختلاف در گریدهای I با III و II با III به ترتیب با $(p < 0/002)$ و $(p < 0/005)$ معنی‌دار است (فتومیکروگراف‌های ۱-۳).



شکل ۱- واکنش استرومای تومور گرید I به رنگ‌آمیزی آلسین بلو. (pH= 5/8)



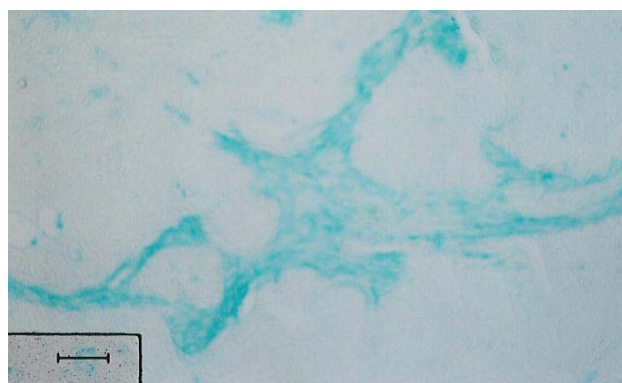
شکل ۲- واکنش سلولهای تومور گرید II به رنگ‌آمیزی آلسین بلو (pH= 5/8)

متاستاتیک کولونی نوع (SW620) مقادیر بیشتری اسید هیالورونیک نسبت به سلولهای تومورال اولیه کولونی نوع (SW480) در اطراف خود ترشح می‌کنند. به نظر می‌رسد اسید هیالورونیک با افزایش قابلیت آنژیوژنز و تهاجم سلولی راه را برای متاستاز هموار می‌کند. واسطه عملکردی اسید هیالورونیک در سلولها مولکولی غشایی بنام CD44 است.^۳ مطالعات نشان داده‌اند که در سرطان پیشرفته کولونی میزان بیان CD44 مخصوصا CD44 v6 آن افزایش زیادی می‌یابد.^۳ به نظر می‌رسد عملکرد رسپتور غشایی CD44 خود به نوعی تحت تاثیر یکی دیگر از اجزای ماتریکس خارج سلولی به نام کراتان سولفات بوده و میان کنش‌های مولکولهای سطحی فوق با اجزای ماتریکس خارج سلولی می‌تواند در تعدیل طیف وسیعی از قابلیت‌های بیولوژیک متعدد و متفاوت سلولهای سرطانی موثر باشند.^۴ برای درک فرآیندهایی همچون تهاجم، متاستاز و آنژیوژنز توجه محققین به نحوه میان کنش‌های اجزای ماتریکس خارج سلولی به رسپتورهای سطحی فوق جلب شده است.^۵ مطالعات نشان داده‌اند که زنجیره‌های مولکولی اجزای ماتریکس خارج سلولی - رسپتورهای سطحی - پروتئین‌های شبکه اسکلت سلولی زنجیره‌ای از مولکولهایی را ایجاد می‌کنند که در تعدیل میان کنش‌های سلول - ماتریکس خارج سلولی در پیشرفت سلولهای سرطانی دخالت دارند.^۶ در مطالعه Sgambato مولکولهایی مثل دیستروگلیکان به عنوان بخش خارج سلولی این زنجیره مولکولی در سرطان پستان ایفای نقش می‌کنند و حتی می‌توانند اهمیت پروگنوستیک داشته باشند.^۶ تغییر ماهیت رسپتورهای غشایی سلول سرطانی همراه با تغییر سازمان‌بندی عناصر ماتریکس خارج سلولی در تومورها از مهمترین جنبه‌های ترانسفورماسیون سلولی بوده و می‌تواند نقش مهمی در تعیین رفتار بیولوژیک سلولهای سرطانی و پتانسیل متاستاز داشته باشد.^۶ هدف از این مطالعه شناسایی تغییرات اسید هیالورونیک استرومای تومور در گریدهای مختلف سرطان کولون در پاسخ به رنگ‌آمیزی آلسین بلو به روش تغییر بحرانی غلظت یون منیزیم و مقایسه این پاسخ‌ها می‌باشد.

روش بررسی

از بلوکهای پارافینی ۳۰ بیمار با کارسینوم کولون (از هر گرید ۱۰ بیمار) مقاطعی با ضخامت ۵-۶ میکرومتر تهیه گردید. پس از تایید تشخیص قبلی با رنگ‌آمیزی هماتوکسیلین و ائوزین مقاطع بریده شده

حالی که برای تومورهای *in situ* مری این ماده در لایه‌های سطحی‌تر پوشش نیز قابل ردیابی است. به نظر می‌رسد در حالی که الگوی ترشح هیالورونان در سلولهای تومورال می‌تواند همیشه انعکاسی از چگونگی وضعیت ترشح این ترکیب در سلولهای طبیعی عضو باشد معمولا سلولهای سرطانی رسوب اسید هیالورونیک در اطراف خود را تحریک می‌نمایند.^۸ اسید هیالورونیک یکی از گلیکوزآمینوگلیکانهای ماتریکس خارج سلولی است که در پیشرفت سلولهای سرطانی نقش با اهمیتی ایفا می‌کند. به نظر می‌رسد اسید هیالورونیک اطراف سلولها واسطه اتصال سلول به دیگر اجزای ماتریکس خارج سلولی مثل فیبرونکتین کلاژن و لامینین باشد و بنابراین از این طریق می‌تواند در اولین مرحله تهاجم سلولهای سرطانی در اتصال به غشای پایه به عنوان شکل‌ترین ساختمان ماتریکس خارج سلولی با اهمیت تلقی شود.^۹ مطالعات Kobel و همکاران نشان داده است در استرومای دسموپلاستیک آدنوکارسینوم کولونی مقادیر متنابهی از اسید هیالورونیک وجود دارد. نتایج مطالعه حاضر از این جهت با نتایج فوق هم خوانی دارد. مطالعه Kobel و همکاران نشان داده شده است که هر چند ارتباطی میان میزان بیان اسید هیالورونیک با stage بیماران سرطان کولون وجود ندارد اما در بیمارانی که اسید هیالورونیک و رسپتور مربوطه (CD44v6) بیشتر بیان می‌شوند پتانسیل سلولهای سرطانی برای تهاجم به لایه‌های زیرین افزایش یافته و بقای عمر (survival rate) بیمار نیز کاهش می‌یابد و بنابراین می‌توان از این ماده به عنوان یک فاکتور پروگنوستیک نام برد.^{۱۰} اسید هیالورونیک و رسپتور ویژه آن می‌توانند در یکی از مهمترین فرآیندهای نئوپلازی به نام متاستاز دخیل باشند و درک چگونگی روند اتصال سلولها به ماتریکس خارج سلولی یکی از مهمترین جنبه‌های تحقیقات مولکولی است که می‌تواند در صورت موفقیت راه را برای درک یکی از پر درد سرتین مسائل مربوط به نئوپلازی هموار کند. اسید هیالورونیک یکی از لیگاندهای اصلی (CD44v6) است. به نظر می‌رسد در تومورها همیشه میزان بیشتری از اسید هیالورونیک در اطراف سلولهای نئوپلاستیک وجود دارد.^{۱۱} نتایج مطالعه حاضر نیز نشان داد که میزان اسید هیالورونیک در گریدهای بالای کولونی نسبت به گریدهای پایین بیشتر است و این تفاوت از نظر آماری نیز معنی‌دار است. به نظر می‌رسد اسید هیالورونیک با تغییر ساختمان سه بعدی ماتریکس راه را برای تهاجم سلولی و اتصال آنها به غشای پایه عروق خونی و



شکل-۳: واکنش استرومای تومور گرید III به رنگ‌آمیزی آلسین بلو. (pH=۵/۸)

جدول ۱- توزیع بیماران سرطان کولون بر اساس شدت واکنش به آلسین بلو برای نشان دادن اسید هیالورونیک

شدت واکنش برای اسید هیالورونیک	آدنوکارسینوم (تمایز خوب)	آدنوکارسینوم (تمایز متوسط)	آدنوکارسینوم (تمایز ضعیف)
کم	۴۸/۵٪	۷۱/۲٪	۳۰/۳٪
متوسط	۱۶/۷٪	۴۵/۸٪	۳۷/۵٪
زیاد	۲۵٪	۰٪	۷۵٪
خوب یا متوسط			
متوسط یا ضعیف			
هر سه			

*Non significant, **p<۰/۰۰۵, *** p<۰/۰۰۲

بحث

نتایج این مطالعه نشان داد که میزان پاسخ استرومای تومور در گریدهای مختلف سرطان کولون (آدنوکارسینوم با تمایز خوب و آدنوکارسینوما با تمایز متوسط و آدنوکارسینوم با تمایز ضعیف) با آلسین بلو در pH=۵/۸ برای نشان دادن اسید هیالورونیک استرومای تومور ارتباط معنی‌داری وجود دارد (p<۰/۰۰۲). علی‌رغم اختلاف شدت واکنش میان تمام گریدها با هم تست غیرپارامتری Man Whitney نشان داد که این اختلاف از نظر آماری برای آدنوکارسینوم با تمایز خوب با تمایز متوسط معنی‌دار نیست در حالی که برای آدنوکارسینوم با تمایز خوب با تمایز ضعیف و آدنوکارسینوم با تمایز متوسط با تمایز پایین به ترتیب با (p<۰/۰۰۲) و (p<۰/۰۰۵) معنی‌دار است. مطالعات Wang و همکاران وجود هیالورونان یا اسید هیالورونیک را در استرومای تومورهای دستگاه گوارش نشان داده است. در سلولهای اپی‌تلیوم طبیعی مری اسید هیالورونیک معمولا فقط در لایه‌های سطحی پوشش مخاطی نشان داده شده است در

متاستاز فراهم نماید بدون شک درک این تغییرات می‌تواند راهگشای مناسبی برای ابداع اقدامات درمانی جدید برای بیماران سرطانی باشد. سپاسگزاری: از همکاری شورای محترم پژوهشی دانشکده پزشکی، بخش آسیب‌شناسی بیمارستان خاتم‌الانبیا، کتابخانه مرکزی و اینترنت دانشگاه زاهدان تشکر می‌نمایم.

لنفی هموار می‌نماید. مطالعه Fischer و همکاران نشان داده است که اجزای ماتریکس خارج سلولی در فرآیندهایی مثل تقسیم سلولی، مهاجرت‌های سلولی، تمایز، کارسینوژنز و آپوپتوزیس دخالت دارند.^{۱۲} شناسایی تغییرات ترکیبات خارج سلولی و ماهیت این تغییرات می‌تواند زمینه تحقیقاتی مناسبی را برای درک پدیده‌هایی هم چون

References

- Egeblad M, Werb Z. New functions for the matrix metalloproteinases in cancer progression. *Nat Rev Cancer* 2002; 2: 161-74.
- Liu D, Pearlman E, Diaconu E, Guo K, Mori H, Haqqi T, Markowitz S, Willson J, Sy MS. Expression of hyaluronidase by tumor cells induces angiogenesis in vivo. *Proc Natl Acad Sci USA* 1996; 93: 7832-7.
- Hyeong Rok Kim, Marie A. Wheeler, Christopher M Wilson, Joji Iida, David Eng, Melanie A Simpson, James B McCarthy, Kelli M Bullard. Hyaluronan facilitate invasion of colon carcinoma cells in vitro via interaction with CD44. *Cancer Res* 2004; 64: 4560-76.
- Takahashi K, Stamenkovic I, Cutler M, Dasgupta A, Tanabe KK. Keratan sulfate modification of CD44 modulates adhesion to hyaluronate. *J Biol Chem* 1996; 271: 9490-6.
- Greco C, Vona R, Cosimelli M, Matarrese P, Straface E, Scordati P, et al. Cell surface overexpression of galectin-3 and the presence of its ligand 90k in the blood plasma as determinants in colon neoplastic lesions. *Glycobiology* 2004; 14: 783-92.
- Sgambato A, Migaldi M, Montanari M, Camerini A, Brancaccio A, Rossi G, et al. Dystroglycan expression is frequently reduced in human breast and colon cancers and is associated with tumor progression. *Am J Pathol* 2003; 162: 849-60.
- Drury RAB, Wallington EA. Carletons histological technique. 5th ed. Oxford: Univ Press: 1980.
- Wang C, Tammi M, Guo H, Tammi R. Hyaluronan distribution in the normal epithelium of esophagus, stomach, and colon and their cancers. *Am J Pathol* 1996; 148: 1861-9.
- Laurich C, Wheeler MA, Iida J, Neudauer CL, McCarthy JB, Bullard KM. Hyaluronan mediates adhesion of metastatic colon carcinoma cells. *J Surg Res* 2004; 122: 70-4.
- Köbel M, Weichert W, Crüwell K, Schmitt WD, Lautenschläger C, Hauptmann S. Epithelial hyaluronic acid and CD44v6 are mutually involved in invasion of colorectal adenocarcinomas and linked to patient prognosis. *Virchows Arch* 2004; 445: 456-64.
- Related Articles, LinksKhoursheed M, Mathew TC, Makar RR, Sonia L, Abul H, Asfar S, et al. Expression of CD44s in human colorectal cancer. *Pathol Oncol Res* 2002; 8: 170-4.
- Fischer H, Stenling R, Rubio C, Lindblom A. Colorectal carcinogenesis is associated with stromal expression of COL11A1 and COL5A2. *Carcinogenesis* 2001; 22: 875-8.

Hyaluronic acid changes of the extracellular matrix in colon carcinoma

Arab MR.^{1*}
Allahyari A.²
Sargolzaie Aval F.¹
Rafighdoost H.¹
Karimi M.³

1 Department of Anatomy
2-General Practitioner
3 Department of Pathology

Zahedan University of Medical
Sciences.

* Corresponding author: Dept of
Anatomy, Faculty of Medicine,
Zahedan University of Medical
Sciences
Tel: +98-0541-2415082
email: mr_arabz@yahoo.com

Abstract

Background: The extracellular matrix is a complex three-dimensional network of proteins and glycosaminoglycans, which have important roles in cellular physiology and cell-cell and cell-extracellular matrix interactions. Any changes in the extracellular matrix of tumors may be implicated in cellular transformation and metastasis. The aim of the present study was to identify changes in the hyaluronic acid of the stroma of colonic carcinoma.

Methods: Paraffin blocks of 30 patients with colon carcinoma (10 patients at each histological grade) were chosen from the pathology file of Khatam-Al-Anbia Hospital in Zahedan, Iran. Tissue sections (5-6 micrometers thick) were stained with hematoxylin-eosin and the alcian blue critical electrolyte concentration histochemical technique at pH=5.8. The intensity of the staining in each section was graded as 1, 2 or 3, referring to low, moderate or severe staining reactivities, respectively. Statistical data was analyzed with nonparametric tests by SPSS (ver. 10) and histopathological reports were prepared.

Results: The results of this study showed that there is a good correlation between histopathological grading and staining intensity of tumoral stroma for hyaluronic acid ($p<0.005$). Analysis using the Mann Whitney test revealed significant differences between staining grades 1 and 3 and grades 2 and 3 ($p<0.005$ and $p<0.002$, respectively), although there was no significant difference between staining grades 1 and 2 for hyaluronic acid.

Conclusions: The difference in staining intensity of the stroma in colon carcinoma is a result of different amounts of hyaluronic acid in stroma, indicating that increased levels of hyaluronic acid are associated with the invasion and metastasis of neoplastic cells.

Keywords: Colon carcinoma, grading, alcian blue, hyaluronic acid